YALE
MEDICAL LIBRARY

HISTORICAL LIBRARY

The Gift of

YALE UNIVERSITY LIBRARY

OFTALMOLOGÍA CLÍNICA

Estadística de mil enfermos.—Notas fisiológicas.—Estado del organismo en las afecciones oculares.—Operaciones.

POR EL

DR. ENRIQUE LÓPEZ

SEGUNDA SERIE

CON 67 GRABADOS EN EL TEXTO

HABANA

Imprenta del "Avisador Comercial"
30, Amargura, 30
1895

Digitized by the Internet Archive
in 2012 with funding from
Open Knowledge Commons and Yale University, Cushing/Whitney Medical Library

http://www.archive.org/details/oftalmologaestad02lpez

ÍNDICE DE CAPÍTULOS

Prólogo IX.
Patología XI.
Introducción XIII.
Enfermedades de la cara 1.
» de la ceja 5.
» de los párpados 7.
Aparato lacrimal 45.
Orbita 58.
Globo ocular 59.
Conjuntiva 81.
Cornea 140.
Esclerótica 172.
Iris 176.
Cuerpo ciliar 194.
Coroides 231.
Cristalino 248.
Humor vítreo 276.
Retina 280.
Nervio óptico 302.
Ambliopias 330.
Músculos oculares 337.
Notas fisiológicas 359.
Estado del organismo en las enfermedades oculares 371.
Operaciones 419.

ÍNDICE ALFABÉTICO

A

Abceso 14, 157.
» (Incisión de) 425, 431.
Ablefaria 35.
Afaquia 71, 275.
Albuminuria 373.
Alcoholismo 374.
Ambiopías 330.
Ambliopía en albuminúricos 334.
» en ateroma 335.
» en el coma 235.
» en el estrabismo 335.
» en hemorragias 335.
» en ictero 336.
Anemia 376.
Anestesia 72.
Anisometropia 364.
Anquiloblefaron 33.
Aparato lacrimal 45.
Arco senil 368.
Arteria central. (Embolia de la) 281.
» » de la retina. (Embolia de una rama de la) 284.
Arterio-esclerosis 382.
Asma 377
Astenopia acomodativa 356.
» muscular 353.
Astigmatismo 363.
Ataxia locomotriz 377.
Atonía 191.
Atrofia 5, 169, 192, 247, 301.
» del globo 71.
» del orbicular 34.
» de la pupila 317.
Avanzamiento 433.

B

Blefaritis ciliar 23.
Blefaroplastia 429.
Blefarospasmo 41.
Blenorragia 383.
Bronquitis 385.

C

Canal nasal. (Estrechez del) 55.

Canicie 367.
Cantoplastia 427.
Cara. (Enfermedades de la) 1.
Cardiopatías 385.
Cataratas por ciclitis 267.
» por desprendimiento de la retina 268.
Catarata. (Extracción de) 442.
» por glaucoma 266
» polar anterior 257.
» » posterior 257.
» regresiva 269.
» por retinitis pigmentaria 268.
» secundaria 270.
» zonular 258.
Cataratas 70, 249.
» adquiridas 259.
» capsulares 268.
» congénitas 257.
» corticales 261.
» lenticulares 259.
» » complicadas 266.
» » simples 259.
» nucleolares 259.
» totales 258, 264.
Cauterización ignea 438.
» de leproma 435.
Ceguera 97.
Ceja. (Enfermedades de la) 5.
Chalazión 17, 426.
Ciclitis 196.
» plástica 205.
» purulenta 205.
» serosa 205.
Colicos nefríticos 386.
Coloboma 35, 178, 232.
Condiloma 190.
Conducto lacrimal. (Incisión del) 423.
» » (Obstrucción del) 54.
Congestión 281.
Conjuntiva 81, 434.
Conjuntiva. (Pigmento de la) 365.
» (Tumor de la) 431.
Conjuntivitis 90.
» blenorrágica 98.
» catarral 93.
» granulosa 104.
» flictenular 116.
» folicular 114.
Conmoción 61.
Complicaciones de otras enfermedades oculares 466.
Copos 277.
Corectopia 177.
Coriza 48.
Cornea 63, 140, 437.
Coroides 231.
» (Ruptura de la) 68.
Coroiditis 236.
Cristalino 248, 441.
» luxado. (Extracción del) 469.
» (Luxación del) 70
» (Reflejo verde del) 369.
Cuerpo ciliar 194.
» extraño. (Extracción de) 435, 437
Cuerpos extraños 71, 86, 145.

D

Dacriocistitis 46.
Deformaciones consecutivas á las queratitis 165.
Degeneración atáxica 318.
» por causas desconocidas 326
» por esclerosis en placas 323.
» por meningitis 324.
» pigmentaria 218.
» por raquitismo 326.
Degeneraciones cerebrales 324.
» espinales 318.
» terminales 327.
Desgarraduras 234.
Desprendimiento 179, 292.
Diabetes 386.
Difteria 387.
Discisión de secundaria 470.

E

Ectropión 27, 29, 427.
Eczema 11, 387.
Edema 12.
Elefantiasis 388.
Elevador. (Retracción del) 36.
Embolia de la arteria central 281.
» de una rama de la arteria central de la retina 285.
Emmetropia 361.
Enfermedades de la cara 1.
» de la ceja 5.
» oculares. (Complicación de otras) 466.
Enfermedades oculares. (Estado del organismo en las) 371.
Enfermedades de los párpados 7.
Enteritis 388.
Entropión 428.
Enucleación 430.
Epilepsia 389.
Epitelioma 21.
Epistasis 389.
Equimosis 9, 84.
Erisipela 4.
Escleritis 173.
Esclerótica 65, 172, 439.
Esclero-coroiditis 68, 226.
» » anterior 227.
» » posterior 230.
Esclerosis en placas 389.
Esclerotomia 439.
Escrófula 390.
Estado del organismo en las enfermedades oculores 371.
Estafiloma posterior 230, 245.
Estafilomas 168.
Estrabismo concomitante 345

Estrabismo convergente 347.
» divergente 351.
Estrechez del canal nasal 55.
Exoftalmia 72.
Excisión de hernia 441,
Extirpación de pterygión 436,
» de quiste 426.
Extracción de catarata 442.
» de cristalino luxado 469.
» de cuerpo extraño 435, 437.
Extreñimiento 391.
Exudado pupilar 190.

F

Fibras nerviosas de doble contorno 369.
Fístula 65.
» lacrimal 425.
» del saco lacrimal 57.
Fístulas 165.
Flegmón 58.
Formas circunscritas. (Queratitis) 152.

G

Generalidades 421.
Gestación 391.
Glaucoma 18, 209.
Globo. (Atrofia del) 71.
» ocular 59.
Granulaciones. (Operación de) 434.

H

Hemeralopia 330.
Hemianopsia 331.
Hemoptlsis 392.
Hemorragia intra-ocular 69.
Hemorragias en la retina 70.
Hemorroides 392.
Heridas 5, 144, 173.
Hernia. (Excisión de) 441.
» del iris 66.
Hernias 180.
Hialitis 277.
Hidroftalmia 224.
Hifema 180.
Hiperemia 87.
Hipermetropia 362.
Histerismo 392.
Humor vitreo 276, 471.

I

Ictero 86.
Incisión de abceso 425, 431.
» del conducto lacrimal 423.
» de orzuelo 425.
» del saco 423.
Intersticial circunscrita ó esclerosante. (Queratitis) 153.
Intersticial difusa. (Queratitis) 155.
Iridectomia 439.
Irido-dialisis 67.
Iridotomía 441.
Iris 176, 439.
» azul 366.
» (Hernia del) 66.
» pardo 367.
» (Pigmento del) 366.
» verde 366.
Iritis 67, 183.
» leprosa 188.
» reumática 188.
» sifilítica 188.

J

Jaqueca oftálmica 334.

L

Lactancia 393.
Lepra 392.
Leproma. (Cauterización de) 435.
Leucomas 64, 165.
Leucorrea 397.
Lunar en los párpados 367.
Luxación 273.
» del cristalino 70.

M

Madarosis 6, 10.
Meningitis 397.
Menopausia 397.
Microftalmia 79.
Midriasis 193.
Miopía 362.
Miosis 193.
Motor ocular común. (Parálisis del) 339.
Músculo ciliar. (Parálisis del) 67.
Músculos 432.
» externos. (Parálisis de los) 338.
» oculares 337.

N

Naevus maternus 41.
Necrosis 170.
Nervio óptico 302.
» » (Tumor del) 432.
Neuralgia del trigemino 2, 69.
Neuritis central 307.
» retro-bulbar 306.
Nistagmus 355.
Notas fisiológicas 359.

O

Oblícuo mayor. (Parálisis del) 344.
» menor 342.
Obstrucción del conducto lacrimal 54.
Oftalmia palúdica 129.
Ojos. (Pigmentación de los) 364.
Operación de granulaciones 434.
Operaciones 419.

Orbicular. (Atrofia del) 34.
Orbita 58, 430.
Orzuelo 15.
» (Incisión del) 426.

P

Paludismo 398.
Pannus 153.
Panoftalmia 73.
Papila. (Atrofia de la) 337.
Papiloma 6, 20, 427.
Papilitis 303.
Paracentesis 438.
Parálisis facial 2.
» del motor ocular común 333.
» del músculo ciliar 67.
» de los músculos externos 398.
» del oblícuo mayor 344.
» del recto externo 345.
Parásitos 40.
Párpados 425.
» (Enfermedades de los) 7.
» (Lunar en los) 367.
Pelagra 406.
Periencefalitis 406.
Perineuritis 314.
Peritomia 437.
Pigmentación de los ojos 364.
Pigmento de la conjuntiva 365.
» del iris 366.
Pterygión 137.
» (Extirpación de) 436.
Pterygoide 137.
Ptosis 36.

Q

Quemaduras 86, 144.
Queratitis 146.
» (Deformaciones consecutivas á las) 165.
Queratitis endoteliales 170.
» epiteliales 151.
» flictenular 151.
» granulosa 151.
» herpética ó vasiculosa 151.
» intersticial 153.
» parenquimatosa 153.
» supurativa 157.
» traumática 152.
Queratocono 141.
Quiste dermoideo 6.
» (Extirpación de) 426.
» sebáceo 23.

R

Raquitismo 407.
Reblandecimiento cerebral 408.
Recto externo. (Parálisis del) 345.
» inferior 342.
» interno 341.
» superior 341.
Reflejo verde del cristalino 369.
Refracción 361.
Retina 280.
» (Embolia de una rama de la arteria central de la) 285.
Retina, (Hemorragia de la) 70.
Retinitis 295.
» de causa desconocida 297.
» palúdica 295.
Retracción del elevador 36.
Retro-bulbar. (Neuritis) 306.
Reumatismo 408.
Rinitis 411.
Ruptura de la cornea 64.
» de la coroides 68.

S

Saco. (Incisión del) 423.
» lacrimal. (Fístula del) 57,
Sarampión 413.
Sífilis 413.
Simblefaron 33.
Sinequias anteriores 182.
» posteriores 66, 189.
Sordera 418.

T

Tenotomía 333.
Tic convulsiva 44.
Tractus nveal 66.
Traumatismos 8, 47, 60, 83, 144, 195.
Trigémino. (Anestesia del) 4.
» (Neuralgia del) 2, 69.
Triquiasis 26, 429.
Tubérculo leproso 6, 23, 191.
Tumor de la conjuntiva 431.
» del nervio óptico 432.
Tumores 130, 170, 328, 435.

U

Ulcera 15, 159.

V

Viruelas 49, 418.

X

Xantelasma 19.
Xerosis 138.

GRABADOS

Fig. 1 Madarosis 10.
» 2 Irido-dialisis 67.
» 3 Granulaciones en el primer período 107.
» 4 Pannus granuloso iniciado 110.
» 5 Queratitis en cinta 123.
» 6 Brote de pústulas 125.
» 7 Otro brote de pústulas 125.
» 8 Brote pustuloso en otro punto de la misma córnea 125,
» 9 Pannus generalizado 126.
» 10 Leproma en la conjuntiva en O. I. 130.
» 11 Pterygion 136,
» 12 Pterygoide 137.
» 13 y 14 Pterygiones voluminosos 138.
» 15 Queratitis reumática 154.
» 16 y 17 Queratitis estrellada 155.
» 18 Estafiloma de la córnea 169.
» 19 Leproma de la córnea 171.
» 20 y 21 Corectopia 178.
» 22 Coloboma artificial 178.
» 23 24 y 25 Coloboma congénito 179.
» 26 Desprendimiento del iritis 180.
» 27 Hernia del iris 181.
» 28 y 29 Sinequias posteriores 186.
» 30 Exudado pupilar 190.
» 31 Condiloma 191.
» 32 Tubérculo leproso 191.
» 33 Atrofia parcial 192.
» 34 Iris del glaucoma 213.
» 35 C. v. del glaucoma 214.
» 36 C. v. del glaucoma 215.
» 37 Pupila del glaucoma 216.
» 38 Coloboma de la coroides 232.
Fig. 39 Coloboma de la coroides 233.
» 40 Rotura de la coroides 235.
» 41 Coroiditis diseminada 242.
» 42 Coroiditis deseminada 243.
» 43 Corroiditis atrófica 244.
» 44 y 45 Estafiloma posterior 246.
» 46 Imagen de un foco luminoso 253.
» 47 Imagen mirando al cielo 253
» 48 Corona luminosa 253.
» 49 Catarata secundaria 272.
» 50 Embolia de la arteria central 283.
» 51 C. v. en la embolia de la arteria central 284.
» 52 Estado ulterior del fondo del ojo 285.
» 53 Hemorragia en la retina y en humor vitreo por embolia 286.
» 54 C. v. de la embolia de una rama de la arteria central 287.
» 55 Hemorragias retinianas palúdicas 290.
» 56 Retinitis palúdica 296.
» 57 » » 297.
» 58 » » 310.
» 59 » » 311.
» 60 C. v. químico 316.
» 61 Hemanopsia temporal 332.
» 62 » » 350.
» 63 Operación de ectropión 428.
» 64 Blefaroplastía 429.
» 65 » 430.
» 66 Extirpación de pterygión 436.
» 67 Atrofia de la coroides 467.

PRÓLOGO

En 1890 publicamos en un volúmen nuestra primera estadística de 1,000 enfermos. Analizamos la frecuencia de las enfermedades oftálmicas, su proporción en las distintas edades, en los sexos, y en las razas. En la descripción nosológica expusimos las observaciones interesantes de algunas especies, trazamos las relaciones del estado general del organismo con las afecciones oculares, y en fin, terminamos con la descripción del método terapéutico que hasta entonces habíamos seguido.

En esta segunda serie hemos de continuar el mismo plan de exposición, de modo que el conjunto de las que sucesivamente se publiquen, puedan reunirse y completarse para formar un tratado completo de nuestra experiencia personal. Es indudable que de una á otra serie se notarán algunas variaciones en la apreciación de las enfermedades, y particularmente en los métodos de tratamiento que se amoldarán á los progresos de nuestra ciencia, hoy notables, en su constante movimiento de investigación.

Damos á esta segunda serie suficientes detalles en la descripción de las enfermedades, é igualmente se indican los tratamientos que mejores resultados nos han proporcionado, para que pueda servir de manual á los compañeros no especialistas que se vean en la necesidad de atender enfermedades de los ojos. Para mayor claridad de la exposición, ha sido adornado el libro con grabados.

PATOLOGÍA

INTRODUCCION

Frecuencia.—Los 1,000 enfermos de esta estadística padecieron 1,682 enfermedades. La diferencia no debe sorprender, porque no es raro anotar á la misma persona dos ó más padecimientos.

La proporción en que se presentó cada enfermedad respecto al total, se expresa en el siguiente cuadro:

ENFERMEDADES	Prop. p. 100
Cara y ceja	1.0
Párpados	9.6
Aparato lacrimal	2.3
Globo ocular	4.6
Conjuntiva	15.9
Córnea	16.6
Esclerótica	0.4
Iris	9.1
Cuerpo ciliar	5.0
Coroides	2.3
Cristalino	12.0
Humor vitreo	0.9
Retina	1.7
Nervio óptico	7.6
Ambliopias	0.9
Músculos del ojo	9.9
	99.8

Por consiguiente, las enfermedades de la cornea y de la conjuntiva son las más frecuentes de los ojos, por ser membranas delicadas y expuestas á la acción exterior. Vienen en segundo término las del cristalino, de los párpados, de los músculos motores, y del nervio óptico. Las demás pueden considerarse raras, puesto que ninguna llega al 5 % del total de la estadística.

Comparativamente á la primera serie hay alguna variación en las proporciones. En esta figuran con menos frecuencia las enfermedades de la conjuntiva y las ambliopias; pero ofrecen cifras más elevadas las del cristalino, y sobre todo con bastante diferencia las del nervio óptico y de los músculos oculares.

Edades.—Establecemos el límite de los tres períodos en que dividimos la vida en los 15 y los 50 años.

En este grupo hemos anotado

Niños	137
Adultos	593
Viejos	270
	1,000

cantidades sensiblemente iguales á las de la primera serie. Ahora como entonces podemos asegurar que la frecuencia de las enfermedades sigue la misma proporción que las edades, es decir que *á mayor número de años corresponde mayor frecuencia de enfermedades.*

Sexos.—También la distribución por sexos ha sido muy análoga á la de la primera serie, notándose ahora un pequeño exceso de varones,

Varones	664
Hembras	336
	1,000

pero la diferencia es muy pequeña para que se tenga en cuenta en una estadística.

Razas.—Con la cifra total de las razas presentamos la procedencia y el sexo, de modo que sin perder claridad en la exposición quedan anotados mayores detalles.

Blanca....	Criollos.....	V.....	277	498
		H.....	221	
	Peninsulares....	V.....	267	299
		H.....	32	
	Extranjeros.....	V.....	14	21
		H.....	7	

Los peninsulares blancos varones figuran casi en igual número que los varones blancos criollos, sin embargo de ser éstos mucho más numerosos en la población.

China....	V.....	39
	H.....	00

El ser muy escaso en la Isla el número de las hembras de esta raza explica que no hayan asistido á la consulta.

Negra...	Criollos.....	V.....	22	59
		H.....	37	
	Africanos.....	V.....	7	13
		H.....	6	

Esta raza es la que menos sufre de los ojos. La población africana decrece rápidamente.

Mestiza.....	V.....	38	71
	H.....	33	

Haciendo ahora un resúmen general de las razas tendremos las cifras siguientes:

Blanca.....	818
China.....	39
Negra.....	72
Mestiza.....	71
Total.....	1000

ENFERMEDADES DE LA CARA

Bajo este epígrafe describimos cierto grupo de afecciones. que si bien no corresponden exclusivamente á la Oftalmología, debe tener de ellas el especialista un conocimiento exacto por cuanto son objeto de consultas. Tales son los trastornos del 5° y 7° par de nervios craneales, algunas enfermedades infecciosas como la erisipela, variadas manifestaciones cutáneas que llegan á propagarse hasta los parpados, y en fin, las enfermedades de todas las partes blandas de la mejilla, la base de la nariz, la frente y las sienes.

ENFERMEDADES DE LA CARA	EDADES EXTREMAS	SEXO		RAZAS				Total
		V	H	B	CH	M	N	
Parálisis facial.....	27—42	1	1	1	.....	.....	1	2
Neuralgia del trigémino..	22—60	4	4	6	.....	2	...	8
Anestesia del trigémino...	27—	1	.....	1	....	.....	...	1
Erisipela.....	34—	1	.....	1	.....	.....	.....	1
TOTAL.....	.....	7	5	9	.....	2	1	12

PARÁLISIS FACIAL

Un caso en una negra cocinera, con seis años de antigüedad, limitado al nervio izquierdo, incompleto, pues aunque la boca estaba desviada del lado sano, apenas había relajación del orbicular.—Otro, que atacó el mismo lado, se produjo en un soldado que á la vez sufría parálisis del recto externo izquierdo, hemianestesia, discromatopsia y estrechamiento del C. v. La comisura labial estaba desviada del lado sano, y la parálisis del orbicular izquierdo era completa, de modo que le era imposible la oclusión. Tan complejo era el cuadro clínico de este enfermo, que presentaba fenómenos atáxicos en el lado izquierdo del cuerpo, analgésicos en el derecho, y paralíticos. Se podía atravesar con un alfiler la piel del brazo derecho sin que sintiera dolor. Tenía torpeza para reconocer los colores violeta y verde; en el primero notaba reflejos azules y rojos, y en el segundo, azules.

NEURALGIA DEL TRIGÉMINO

En este capítulo sólo se estudian las neuralgias esenciales ó aquellas en que la causa no quedó bien determinada. Las neuralgias de la iritis, ciclitis, irido-coroiditis, glaucoma, tenonitis, traumatismos, etc. etc., se mencionarán al describir cada una de estas enfermedades.

De estos ocho casos, en dos era probable que la neuralgia se hallase ligada al paludismo, por cuanto cedió al empleo de la quinina. Otro de los enfermos era reumático en alto grado. En uno el punto de partida de la neuralgia fué una caries dentaria cuya neuralgia se extendía á todas las ramas del nervio; en otro dependía de la irritación provocada sobre el iris por el cristalino luxado en la cámara anterior; y en los demás obedecía á sinequias posteriores, escleritis, y en otro, en fin, se complicaba de vómitos.

La duración de la enfermedad ha variado de ocho días á un año. Regularmente fué intermitente, repitiéndose diariamente, ó cada tres ó cuatro días, ó bien dejando intervalos de calma de dos á tres meses. A veces era continuo el dolor, pero con agravaciones á ciertas horas ó por causas exteriores.

Ordinariamente sólo es atacado uno de los nervios; pero en una mulata de 45 años ambos nervios venían padeciendo desde hacía siete meses con algunos intervalos de mejoría, sufriendo recargos por las tardes. Esta enferma tenía una depresión de ánimo por múltiples desgracias de familia. En O. D. tenía una catarata completa, pero ambos iris eran contráctiles y la vista en el izquierdo alcanzaba $\frac{2}{3}$ de la normal.

Por regla general sólo es atacada la primera rama ó las dos primeras á la vez. En casos excepcionales sufren las tres terminaciones del nervio, como en la observación que dejamos descrita, y en la de otra mujer anémica, en la cual se inició la neuralgia, por una muela careada del lado izquierdo del maxilar inferior.

A estas neuralgias acompañaba la tracción de los músculos en los que se distribuyen las terminaciones nerviosas y por parte del ojo había una inyección más ó menos marcada de la conjuntiva, lagrimeo y fotofobia. No siempre acusaban los enfermos mayor dolor á la compresión en los puntos de emergencia.

Las ocupaciones de estos pacientes eran tan variadas que por sí ninguna influencia tienen en la aparición de la enfermedad así figuran en ella trabajos rudos, como los de labradores, carpinteros, lavanderas, ó bien trabajos sedentarios como en los músicos, costureras ó mujeres ocupadas en los quehaceres de la casa.

El tratamiento ha sido casual ó sintomático. En el caso de reumatismo, produjo buen efecto el salicilato de sosa. En el de luxación del cristalino se extrajo la lente. En los sospechados de paludismo se acudió á la quinina y en los más á la antipirina; las pomadas morfinadas, el bromuro y los tónicos.

ANESTESIA DEL TRIGÉMINO

Al describir la parálisis facial trazamos algunos rasgos de la historia clínica de un soldado, rebajado, de 27 años, que ingresó en el Hospital Mercedes. Este enfermo, además de las parálisis del 6º y 7º par izquierdos, sufría la del 5º par derecho, y abolición de la sensibilidad de toda esta mitad del cuerpo. Había desórdenes de la masticación, anestesia de la mitad derecha de la lengua, disminución del gusto, del olfato y ruido sordo en el oido derecho. Los reflejos de la pituitaria estaban disminuidos al contacto de un cuerpo extraño. Anestesia completa del brazo derecho.

La cornea derecha estaba insensible. Se podía tocar con un estilete sin despertar reflejos. No había trastornos circulatorios de la conjuntiva. El iris estaba normal, contractil á la luz. V=n. T=n. Ya hicimos mención de la discromatopsia y de la disminución del C. v.

ERISIPELA

Sólo se observó un caso en un labrador que ingresó en el Hospital Mercedes, cuyo enfermo presentaba á la vez una úlcera en la cornea izquierda.

Esta ulceración pertenece probablemente á las que con frecuencia acompañan á la adinamia en las fiebres graves y á cuya producción no es extraña la oclusión incompleta de los párpados que mantiene la cornea en contacto permanente con la atmósfera.

ENFERMEDADES DE LA CEJA

En esta región se han observado un reducido número de enfermedades, casi todas pequeños tumores. Estas afecciones han sido más comunes en las hembras de raza blanca.

ENFERMEDADES DE LA CEJA	EDADES EXTREMAS	SEXO		RAZAS				Total
		V	H	B	CH	M	N	
Heridas	60—	.....	1	.....	.....	.....	1	1
Quiste dermoideo	12 —	.....	1	1	.....	.....	.....	1
Tubérculo leproso	37—52	1	1	2	.....	.....	....	2
Papiloma	18—	.....	1	1	.....	.....	....	1
TOTAL	.....	1	4	4	.....	.....	1	5

HERIDAS

A una negra de 60 años le lanzaron una pesa de 6 libras, cuyo borde afilado chocó contra el reborde orbitario superior derecho produciendo una incisión con desgarradura de todos

los tejidos blandos, y resbalando sobre el hueso hasta producir una herida penetrante del globo á través de la esclerótica Dos meses después quedaba una cicatríz ancha y hendida en la ceja y el párpado superior en *ptosis* por la desgarradura del músculo elevador.

QUISTE DERMOIDEO

Una niña blanca de 12 años, tenía en la cola de la ceja derecha un pequeño quiste de esta naturaleza, movible, duro y redondeado.

TUBÉRCULO LEPROSO

Dos enfermos criollos, hombre y mujer, atacados de lepra mixta padecían tubérculos leprosos simétricos en la región superciliar. En uno de ellos había *madarosis* completa de las cejas y tenía los párpados superiores en *ectropión* poco pronunciado por la tracción de la piel debida á la presencia de los tubérculos.

Había en ambos, anestesia del tejido tegumentario.

PAPILOMA

Una mujer blanca de 18 años me consultó por un pequeño papiloma situado en la cabeza de la ceja izquierda de forma de coliflor y de pedículo estrecho.

MADAROSIS

Describiremos esta alteración entre las enfermedades de los párpados, puesto que ataca á las pestañas del mismo modo que á las cejas.

ENFERMEDADES DE LOS PÁRPADOS

Los párpados, por su situación superficial que los expone á toda clase de traumatismos, y por ser el asiento predilecto de muchas manifestaciones morbosas de la piel, ofrecen abundantes materiales en una clínica oftalmológica, y requieren por consiguiente de parte del especialista la mayor atención en el estudio de sus enfermedades.

En la serie que ahora redactamos figuran por una sexta parte aproximadamente, 16.2 %. Algunas de las alteraciones que en este grupo estudiamos no constituyen enfermedad independiente, sino complicaciones de otras, pero de tal importancia que es indispensable describirlas detalladamente, é instituirles tratamientos especiales, y someterlas á veces á procedimientos quirúrgicos de suma delicadeza.

ENFERMEDADES DE LOS PARPADOS	EDADES EXTREMAS	SEXO		RAZAS				Total
		V	H	B	CH	M	N	
Traumatismos	4–28	3	.....	1	.....	1	1	3
Equimosis	28–	1	.....	1	.....	.....	.....	1
Madarosis	17–52	14	3	8	6	2	1	17
Eczema	15—	....	1	1	.....	.....	.....	1
Edema	4—69	6	3	7	1	1	.....	9
Abceso	7—45	2	.....	2	.....	.....	.....	2
Ulceras	35—	1	.....	1	.....	.....	.....	1
Orzuelo	9—60	6	4	10	.....	.....	.....	10
Chalazión	9—67	10	4	12	.....	.....	2	14
Xantelasma	58—71	2	1	3	.....	....	....	3
Papiloma	16–62	1	4	5	....	.....	.....	5
Epitelioma	40—59	1	2	3	...	.....	.....	3
Tubérculo leproso	30–55	2	.....	1	....	.....	1	2
Quiste sebáceo	32—40	.....	2	1	....	...	1	2
Blefaritis	3–42	15	10	24	.....	1	....	25
Triquiasis	10–67	4	.....	3	1	.....	.....	4
Entropión	40—69	9	.....	2	6	1	.....	9
Ectropión	17—81	14	3	15	1	1	.....	17
Anquiloblefarón	18—47	2	.....	1	1	....	.....	2
Simblefarón	12—52	5	.....	3	2	.....	....	5
Atrofia del orbicular	30—50	3	.....	2	....	....	1	3
Coloboma	55—60	2	.....	2	....	.....	....	2
Ablefaria	40—	1	.....	1	....	.....	....	1
Retracción del elevador	30—58	2	.....	2	.....	.....	...	2
Ptosis	15—60	5	7	10	.....	...	2	12
Parásitos	15–	2	.....	2	....	.....	.....	2
Naevus maternus	24—	1	.....	1	.....	.....	.....	1
Blefarospasmo	28—45	2	1	3	.....	.....	.....	3
Tic convulsivo	20—	.....	1	1	.....	.....	.....	1
TOTAL	.....	117	46	129	18	7	9	162

TRAUMATISMOS

Se anotaron tres casos: 1º Herida irregular del párpado inferior izquierdo por una pedrada. 2º Contusión en el ángulo externo del lado derecho y equimosis de ambos párpados. Este individuo, que estaba próximo al sitio de una esplosión, fué lanzado á gran distancia por la espansión del aire y recibió una herida con fractura del parietal derecho y pérdida de una porción de la masa cerebral. Esta lesión determinó un

delirio inquieto é hiperestesia general. No se le podía tocar la piel sin que se retirase con violencia y disgusto y hasta con dolor. Por parte de los ojos tenía un *blefarospasmo* intenso; no podía soportar la menor luz. El oido era muy sensible á toda clase de ruido. La sensibilidad especial del olfato también estaba exaltada, pues no podía soportar ninguna clase de olor fuerte.

Este joven curó al cabo de dos meses conservando la integridad de sus funciones y obligado solamente al uso de una placa para cubrir la herida de la cabeza. 3º Un mulato joven jugando á la pelota recibió un batazo en O. I. que produjo una herida del párpado superior cuya cicatriz aún se vé, y otros trastornos del globo que describiremos oportunamente

---

Los traumatismos de los párpados son frecuentes; ahora sólo indicamos los principales que observamos, muchos otros son secundarios, así es que reservamos su descripción para cuando hablemos de los traumatismos del globo.

EQUIMOSIS

Puede ser producido en el punto mismo de la contusión, ó bien por un choque á cierta distancia, que determina la ruptura de vasitos finos de los párpados.

El color morado oscuro casi negro, de la placa, se hace después más claro, sus bordes toman un tinte verdoso que pasa al amarillento, hasta que al cabo de tres ó cinco semanas desaparece totalmente.

La presión del blefarostato en un caso de enucleación produjo un equimosis del párpado inferior á lo largo del surco óculo-malar.

Esta lesión no requiere tratamiento. La sangre derramada se reabsorve expontaneamente. Se puede facilitar la reabsorción con aplicaciones húmedas y calientes.

MADAROSIS

Esta afección se observa constantemente en la lepra cualquiera que sea su forma. Es rara en la tuberculosa pero frecuente en la sistematizada nerviosa y sobre todo en la forma mixta.

Todos los casos que analizo en esta estadística eran leprosos á excepción de uno que sólo vino una vez á la consulta en quien no se reconoció ninguna afección general. Era una mulata de 44 años, que había perdido la mayor parte de la ceja y de las pestañas del lado izquierdo. De la ceja solo le quedaban la cabeza y la cola, estando completamente lisa toda la porción central, El borde del párpado superior estaba tumefacto y libre de pestañas; en el párpado inferior quedaban algunas aisladas. Desde hacía tres meses sufría esta enfermedad. Como antecedente sólo dijo que padecía con frecuencia neurálgias de la cara de intensidad variable.

Fig. 1.—Madarosis.

El madarosis contribuye en gran manera á dar su fisonomía especial á los leprosos. Los ojos no sombreados por las pestañas pierden su viveza, así como la falta de cejas quita toda energía á la expresión de la cara. Con esas caras limpias de vello contrasta una abundante y hermosa cabellera.

Este síntoma puede aparecer desde el principio de la lepra, pero es seguro que en algún período de la enfermedad ha de observarse.

Se presenta simultáneamente en pestañas y cejas, y precede en éstas, como pude comprobarlo en un caso.

La caida de las pestañas y de las cejas se hace de un modo progresivo. Pueden haber desaparecido completamente en una parte y hallarse intactas al lado. La piel de las regiones invadidas se conserva lisa, suave sin cicatrices ni lesiones de ningún género apreciables á la vista ni al tacto, á no ser su mayor suavidad. Debe existir en estos casos la atrofia de los bulbos pilosos sola ó acompañada de la de otras partes del dermis.

En la inscripción 1,027 referente á un hombre blanco de 40 años, anoté: Lepra mixta de 15 años de antigüedad con tubérculos en la cara y pérdida de todas las falanges de las manos y algunas de los piés. *Madarosis de pestañas y cejas.* En las pestañas es incompleta; el borde ciliar se conserva liso, con su coloración y aspecto normales, sin trazas de inflamación. La pérdida de las pestañas se limita á la parte media en los párpados superiores, existiendo intactas en los extremos sobre todo las del lado interno que son negras, largas, en una palabra, normales. En los párpados inferiores apenas quedan algunas aisladas. Las cejas sólo tienen un vello corto, raro, pero negro. Conserva íntegro el pelo de su cabellera.

En una memoria sobre la lepra hice notar la proporción en que esta enfermedad había invadido en el Hospital de San Lázaro á las diferentes razas.

ECZEMA

Aunque en esta estadística sólo figura un caso de eczema palpebral, no deja sin embargo de ser frecuente este dermatosis. En los casos de epifora las lágrimas determinan sobre la piel de la cara un eritema, ó un eczema. Las oftálmias pustulosas coinciden amenudo con el eczema, como ya lo hicimos notar

en la primera serie, y como veremos nuevamente al ocuparnos de aquella enfermedad.

El arsénico al interior, y como tópicos lociones antisépticas y una pomada de óxido de zinc, ó boratada, dieron buenos resultados.

EDEMA

Nueve casos figuran en esta serie, en personas de todas edades. De estos individuos, tres eran linfáticos, uno escrofuloso, uno reumático, y uno nefrítico. Otros gozaban de un estado general sano.

Las causas del edema han sido *generales* (albuminuria, cloroanemia), ó *locales* (traumatismos, inflamaciones). De éstas, unas interesaban directamente el párpado, y en otras se producía el edema por propagación, (dacriocistitis, oftálmias purulentas, erisipelas &). En dos casos pasó la causa desapercibida.

Entre los edemas de causa general figura un chino de 58 años que padecía nefritis intersticial con anasarca.

En la primera serie expuse un caso notable por erisipela de la cara.

Causas locales. Un mulatico recibió un latigazo en el párpado inferior derecho. El extremo del látigo produjo una ulceración por delante del saco lagrimal, y á lo largo del párpado inferior una rozadura que levantó la piel. A las 24 horas tenía un edema tan pronunciado que era difícil descubrir el globo del ojo.

En otro niño de 4 años que tenía un diente superior supernumerario del lado derecho, que estaba cariado y que junto á su raíz se formó un abceso, apareció al día siguiente edematoso el párpado inferior del mismo lado y posteriormente se infiltró también el inferior izquierdo. Este edema, que era violáceo, indolente y mantenía estrecha la abertura palpebral, desapareció á los pocos días.

En un joven se produjo igualmente un edema violáceo del párpado inferior izquierdo á consecuencia de haberse estraído una espinilla de la mejilla el día anterior.

En una niña de 8 años que se venía asistiendo por una oftálmia pustulosa, se presentó un día edema en la frente, base de la nariz, y en los párpados debido á una linfangitis análoga á la que se observa en las piernas por escoriaciones de la piel ó forúnculos en los niños linfáticos.

El edema puede quedar limitado á un solo párpado, invadir los dos de un lado ó extenderse á ambos lados. Este último se observa en los albuminúricos y casi siempre en la erisipela.

El edema se presenta con frecuencia sin cambio del color de la piel, como se observa en algunos individuos linfáticos, ó toma un color amarillo pajizo como cuando es de origen renal, ó tiene un tinte más ó menos violado en los casos de traumatismo, y otras veces, como se observa en las oftálmias purulentas y en la erisipela, adquiere un color rojo vivo.

Cuando el edema es considerable y se extiende á ambos párpados, produce fenómenos de compresión sobre los órganos vecinos, lagrimeo por la desviación de los puntos y conductos lagrimales, inyección de la conjuntiva y suspende en fin temporalmente la función visual por el obstáculo mecánico que opone al paso de la luz. En ciertos casos, en efecto, como en las picaduras de algunos insectos (avispas, abejas, etc.), se produce un edema tan considerable de los párpados que es materialmente imposible abrirlos.

La temperatura de la piel no sufre alteración á no ser en los casos que la enfermedad se acompañe de fiebre, como en la erisipela ó que exista una viva inflamación local como en las dacriocistitis agudas y la oftálmia purulenta.

El edema es *blando é indolente* cuando acompaña al anasarca; en otros casos es *duro y también indolente*, como en los casos de linfatismo, y en fin, hay *edemas dolorosos* por la distensión considerable de los tejidos que están suaves al tacto,

no dejan la huella del dedo y dan una resistencia elástica, como se observa en las oftalmias purulentas en que hay una infiltración extensa del tejido celular.

En algunas jóvenes anémicas se observan *edemas fugaces* en los párpados, así como suelen presentarse en otras partes del cuerpo. La mayor parte de los edemas desaparecen en el transcurso de algunos días. Hay casos sin embargo, en que persiste mayor tiempo y puede determinar fenómenos de compresión desagradable sobre el huevo ocular.

En la albuminuria, el edema palpebral, si bien importante por ser el punto por donde se inicia el anasarca, es un síntoma muy secundario bajo el punto de vista de su gravedad. Mucha mayor es su importancia en las enfermedades de viva reacción local como acabamos de decirlo.

Contra este síntoma se usa la medicación apropiada para combatir la enfermedad á que acompaña, ó la causa que lo ha producido.

ABCESO

Los abcesos son raros en la región palpebral. Aquí incluyo, sin embargo, dos casos. Un niño, de buena constitución, tenía un abcesito por debajo de la piel que cubre el saco lacrimal, sin que se llegara á saber la causa que lo produjo. El segundo enfermo, fué un adulto, que 15 días antes había caído del caballo que montaba, sufriendo numerosas contusiones, que determinaron una inflamación erisipelatosa con formación de varios abcesos. De éstos, uno se hallaba situado en el párpado superior izquierdo hacia el ángulo externo. Todo el párpado estaba tumefacto, rojo, duro, caliente, y más prominente en el punto donde se formó la colección purulenta. Gracias á la incisión y cura antiséptica curó rápidamente.

ULCERA

Un solo caso, en un adulto. Padecía de una úlcera en el párpado inferior junto á la región del saco lacrimal derecho. Era de regular tamaño, triangular, profunda, con bordes rojos, cortados á pico, tumefactos, endurecidos; su fondo estaba lleno de una materia purulenta; era indolente á la presión.

Aunque el enfermo negaba toda clase de antecedente venereo, establecí la medicación apropiada á estos casos. Por ausencia del paciente no llegué á tener completa certeza sobre la naturaleza de la ulceración.

ORZUELO

Esta afección muy común, y de benignidad bien conocida para que rara vez sea objeto de consulta.

En mi estadística resulta ser más frecuente en los varones que en las hembras. En esta serie los diez casos anotados eran todos blancos; en la anterior en igual número de casos sólo hubo dos mulatos; de modo que se puede asegurar que por lo menos debe ser rara en la raza negra y en la china.

Se observa en todas las edades, pero es particularmente frecuente en la adolescencia y en la edad adulta antes de los 30 años.

Suele acompañar al periodo menstrual de algunas jóvenes desde el momento en que aparece esta función hasta que queda establecida con regularidad. Se realiza en estos casos un proceso congestivo análogo al muy común de las pústulas de acné en la mejilla, que denuncian el flujo periódico en muchas mujeres.

No hace mucho se concedía á diversas causas banales, en su mayor parte traumáticas, toda acción en la formación de

los orzuelos. Hoy la nueva doctrina lo atribuye á la presencia del *staphilococcus pyogenes aureus.*

El choque contra el borde de los párpados de los granitos de arena que arrastra el viento en los meses de seca provoca la inflamación de los bulbos pilosos. Yo padezco esta forma de la enfermedad: si recibo en el borde ciliar el golpe de varios granitos, al día siguiente aparecen en el mismo punto orzuelitos con muy escasa reacción inflamatoria y poca molestia, que se resuelven en dos días. Esta inflamación traumática, y que tal vez produzca igualmente la obstrucción de la abertura exterior de las glándulas sebáceas anexas al bulbo de la pestañas, por efecto del polvo finísimo depositado en el borde, no es un verdadero orzuelo, porque no hay viva reacción inflamatoria con edema ni se termina por supuración y eliminación del punto central origen del mal.

A un mecánico se le presentaron numerosos orzuelos que superaron en el borde ciliar á consecuencia de haberle caído polvo de esmeril en la región afectada. En este caso es evidente el origen traumático.

Dos de los enfermos eran diabéticos. En uno de ellos, hombre de 57 años, se producían recidivas de grandes orzuelos que se complicaban de una forma de conjuntivitis catarral con abundante secreción de mucosidades. Y el otro, una mujer cocinera de 48 años, que padecía diabetes insípida, fué victima de un grueso orzuelo en forma de antrax, que describiremos enseguida.

En esta serie que nos ocupa, los orzuelos se presentaron cuatro veces en el lado derecho, y seis en el izquierdo; tres veces en el párpado superior, y siete en el inferior; en el primero casi siempre del lado nasal, y en este último hacia la parte media y su mitad externa.

El orzuelo típico, que es la inflamación del bulbo piloso de la pestaña ó de su glándula sebacea, se manifiesta por tumefacción edematosa del párpado en parte ó en toda su extensión, con rubicundez y tensión dolorosa, en una palabra, con todos los caracteres de una viva inflamación. El punto ori-

gen del mal se hace proeminente, muy doloroso, toma un color blanquecino, perfora la piel y dá salida á su contenido purulento.

Por la comprensión sobre el huevo ocular, determina lagrimeo, y cierto grado de fotofobia por la desviación en la dirección de las pestañas, y por la disminución de la movilidad palpebral. Cuando es voluminoso el orzuelo, y se asienta en el párpado superior, origina ptosis incompleto, que dificulta mecánicamente la función visual.

En una enferma poliurica apareció en la mitad interna del párpado inferior izquierdo, un orzuelo voluminoso, que en vez de tener un vértice agudo, ofrecía una superficie elevada, ancha, con varios puntos de supuración, un verdadero *antrax* sumamente doloroso á la presión, y con tumefacción flegmonosa que se extendía hasta la región malar.

Uno de los casos que observé se acompañaba de infarto del ganglio preauricular.

La evolución del orzuelo dura de cuatro á seis días. Al tercero adquiere su mayor desarrollo, viene luego un período estacionario para fraguar la salida al pus, y en un par de días más se verifica la curación.

Bien sabido es que ésta es una enfermedad de recidivas desesperantes. El vulgo cree en la aparición de siete ó nueve seguidos. Aún no ha desaparecido el primero cuando aparecen otros, y se suceden varios prolongando la enfermedad quince ó más días. Ordinariamente únicos, suelen presentarse algunas veces dos ó más simultáneamente.

El tratamiento que he usado contra los orzuelos se reduce á la medicación emoliente. Si es doloroso y tarda en abrir expontáneamente, hago una incisión en el vértice para evacuar el pus, y aconsejo lavarlo después con una loción antiséptica.

CHALAZION

Este tumor se ha presentado en esta serie con mayor fre-

cuencia en los varones, y como en la anterior, no se ha visto un solo caso en la raza china. Casi todos los enfermos estaban comprendidos entre los veinte y cuarenta años. Una vez que se anotó en un niño de nueve años no quedó plenamente confirmado el diagnóstico por hallarse situado el tumorcito cerca del borde libre y no haber vuelto el enfermo á la consulta, lo que impidió conocer la marcha de la enfermedad.

La mayor parte eran personas de buena constitución, que consultaron por el tumor solamente ó por otras enfermedades puramente locales.

Se presentó 6 veces en O. D., y 8 en O. I.; 6 veces en los párpados superiores, y 8 en los inferiores. Respecto á su posición, ordinariamente están situados en el tercio medio.

Aún no está bien determinada la naturaleza del Chalazión (1). Probablemente bajo este nombre se confunden tumores diferentes. Actualmente lo reconocemos por su indolencia, por estar situado á cierta distancia del borde libre, y estar comprendido en el espesor del tarso.

Se desarrolla rápidamente, adquiriendo cierto volumen. Permanece luego estacionario, ó progresa lentamente, sin que le hayamos visto con más de 0 m. 006 de diámetro. En un enfermo lo vimos á las 24 h. teniendo un diámetro de 0 m. 003. Otras veces es un tumorcito de uno á dos milímetros que se muestra sin reacción, inapreciable á simple vista, y que permanece estacionario. Esta forma de pequeños Chalaziones suele ser múltiple, presentándose dos ó tres en el mismo párpado, y que al tacto dan la sensación de granitos fijos en el tarso.

Hay otros Chalaziones ordinariamente solitarios, de ma-

---

(1) Considerado por unos como un quiste de las glándulas de Meibomius, para otros es un granuloma, y para otros de naturaleza diferente y extraglandulares. Poncet ha descubierto en él micrococcus en abundancia. Lagrange ha visto células embrionarias y restos epiteliales, y microbios cuyo papel es sucundario en el desarrollo del tumor. Considera al chalazión tres periodos: 1º Retención de productos epiteliales en las glándulas de Meibomius; 2º Adenitis y periadenitis consecutiva, y destrucción del cartílago tarso; 3º Prominencia del tumor del lado de la conjuntiva ó de la piel.

yores dimensiones, que empiezan con reacción inflamatoria más ó menos marcada, tumefacción, rubicundez de la piel, y en un caso he visto una zona de edema al rededor del tumor. La tolerancia de los tejidos pone término á este primer período, la piel vuelve á su estado normal, y el tumor queda entonces perfectamente limitado, apreciable solo por el relieve que forma si está situado en la parte más anterior del tarso. En caso contrario, si se invierte el párpado, aparece el tumor más aplanado, con el centro blanquecino-amarillento rodeado de una aureola roja. Estos Chalaziones se reconocen bien al tacto, aun cuando pudieran pasar desapercibidos á la inspección.

En este segundo período permanece el tumor estacionario, el ojo tolera la ligera compresión que sobre él ejerce el cuerpo extraño, y si los enfermos acuden al médico es únicamente para hacer desaparecer la deformidad.

El tratamiento médico que se puede aconsejar son los emolientes en el período de formación, y las pomadas resolutivas ó tópicos irritantes pasado éste. Los resultados son pobres. El tratamiento quirúrgico es radical; de él nos ocuparemos más adelante.

XANTELASMA

Tres casos de este tumor corresponden á la presente estadística. Todo cuanto se ha dicho en la primera serie puede aplicarse á ésta. Los enfermos pasaban de 50 años y pertenecían á la raza blanca. Dos eran españoles y uno criollo.

Una de las enfermas presentaba otros caracteres de senetud, reumatismo y cataratas duras. Un enfermo que ingresó en el Hospital Mercedes sufría de aneurisma de la aorta abdominal con soplo, reconocido por el Dr. Castro y una úlcera atónica en la pierna izquierda. El tercer enfermo gozaba de buena salud.

Aunque el xantelasma es ordinariamente un signo de vejez, se presenta sin embargo algunas veces en adultos de buena constitución. Dos veces lo he observado en personas de mi amistad en estas condiciones, pero en ambos estaban constituídos por dos pequeñas pintas amarillas hacia el ángulo interno de los párpados inferiores y formando un pequeño relieve.

Recuerdo el caso de un señor de unos 50 años que tenía xantelasmas regularmente desarrollados y que murió repentinamente por consecuencia de una afección cardiaca que había pasado desapercibida hasta entonces.

La época de la aparición del xantelasma es la de las degeneraciones grasosas. Esta enfermedad coincide con alteraciones vasculares, arcos seniles de la cornea, cataratas duras espontáneas y fenómenos cardiacos.

Aunque las observaciones que han llamado mi atención sobre esta génesis del xantelasma no son concluyentes por su número ni por sus detalles, me atrevo sin embargo á consignarlas mientras vengan nuevos casos á confirmarlas ó destruirlas.

Contra esta enfermedad que ocasiona una deformación chocante y desagradable para algunas personas, no hay otro recurso seguro que la extirpación de las placas y la aplicación de uno ó dos puntos de sutura. La herida cicatriza rápidamente sin dejar señal aparente.

PAPILOMA

Las verrugas de los párpados se observan en la edad adulta y en la vejez principalmente; algunas veces sin embargo se presentan en la adolescencia como en un caso de la primera serie y en otro de esta segunda.

Estas verrugas, ordinariamente pequeñas, tienen una forma deprimida de superficie más ó menos rugosa, ó bien tienen la forma de coliflor con la base pediculada. Su sitio de predi-

lección es el borde ciliar del lado de la piel en el punto de implantación de las pestañas, que siguen creciendo sobre el tumor.

Mientras son pequeños los papilomas, no ocasionan incomodidad alguna, y hasta pasan desapercibidos; pero cuando adquieren desarrollo, 0.^{m}004 ó más, rompen la regularidad en la forma del párpado y si están situados como ordinariamente sucede en la parte media del párpado superior dificultan la vista por obstáculo mecánico al paso de la luz. En efecto, de los cinco casos que nos ocupan cuatro se hallaban situados en la parte media del borde libre del párpado superior, dos veces en el derecho y dos en el izquierdo, y una sola vez se presentó en el párpado inferior izquierdo.

Todos estos papilomas estaban sobre el borde libre del párpado y eran únicos, á excepción de un caso en que se presentaron varios simultáneamente. Tres eran más ó menos aplanados, y dos en forma de coliflor. De éstos, uno colgaba de la parte media del párpado superior izquierdo con un pedículo estrecho en forma de cuello; en su extremidad ofrecía depresiones y abultamientos papiliformes que sostenían algunas pestañas más cortas que las demás del párpado. Este tumorcito tenía una altura vertical de más de 0.^{m}003 y dificultaba la vista. Se hizo la extirpación con buen éxito.

Este es el mejor tratamiento que hago seguir de la cauterización de la base con nitrato de plata.

EPITELIOMA

En puntos distintos estaban situados estos tres epiteliomas; uno en el ángulo interno, otro en el parpado inferior con vasta ulceración que se extendía hasta la región del saco la-

crimal, y el tercero montaba sobre el ángulo externo comprendiendo ambos párpados.

Uno de estos enfermos, una señora de 40 años, explicaba el origen de su mal, por una verruguita blanca que tenía desde su juventud, y que se había ulcerado hacía un año. En otro enfermo, labrador, apareció también un granito blanquecino en el ángulo externo, dos años antes de consultarse. Este enfermo que ví en la sala del Dr. Plasencia en el Hospital Mercedes con una vasta ulceración, sufrió la extirpación, y una blefaroplastia.

El tercer caso presentaba una extensa úlcera del párpado inferior que había invadido la conjuntiva palpebral y bulbar y el músculo recto inferior, por lo que se hallaba desviado el ojo hacia arriba, en estrabismo superior.

La verruga ó tumorcito que constituye el primer período de desarrollo del epitelioma es blanquecino, translucido, dejando ver vasos de nueva formación que lo recorren, de superficie más ó menos rugosa redondeado, mientras es pequeño como una semiesfera de $0.^{m}002$ á $0.^{m}005$ de diámetro, pero á medida que adquiere mayores proporciones gana en extensión sin que apenas varíe la altura, de modo que su forma es deprimida. En este estado puede permanecer meses ó años, hasta que por efecto de rascarse ó de cualquier traumatismo, se ulcera en centro, da salida á un humor claro, la úlcera se extiende en superficie y profundidad con contornos irregulares, con mayor secreción, olor especial, y resiste á toda clase de aplicaciones farmacológicas.

He usado el clorato de potasa al interior y al exterior simultáneamente sin haber obtenido grandes ventajas. Es preferible la cura con una pomada de resorcina al 1% ó 2% que en los casos de ulceración reciente obtiene la cicatrización, y en todos es manifiesta la mejoría.

Cuando la úlcera ha adquirido cierta extensión el mejor remedio es la extirpación del tumor haciendo después una blefaroplastia para llenar la pérdida de sustancia y remediar la deformidad.

TUBÉRCULO LEPROSO

Dos enfermos asilados en el Hospital de San Lázaro, por lepra tuberculosa, con la cara liontiásica, presentaban gruesos tubérculos simétricos en las cejas y los párpados superiores, separados por profundos surcos agrietados que le daban un aspecto semejante al de las circunvoluciones cerebrales.

Las manifestaciones oculares son múltiples y se extienden á todas las partes, como ya he tenido ocasión de exponerlo en otras publicaciones, por cuyo motivo no me detendré en repetir sus caracteres y desarrollo.

QUISTE SEBÁCEO

Situado uno en el borde del párpado superior izquierdo del tamaño de un grano de alpiste y sin alteración del color de la piel.

Una negra tenía en el ángulo externo de los párpados del lado izquierdo y más bien sobre el párpado inferior un tumorcito bilobado, mayor que un grano de maíz, indolente sin alteración de la piel y que según se expresaba era congénito.

BLEFARITIS CILIAR

La inflamación del borde de los párpados es una enfermedad frecuente que ataca con alguna mayor frecuencia á los varones como lo demuestran estas estadísticas, sin que sepamos el motivo de la diferencia.

Se desarrolla ordinariamente en la segunda infancia y en la adolescencia, rara vez después de los 20 años; la mayor parte de estos enfermos estaban comprendidos entre los 3 y

17 años. En sólo dos casos se vió aparecer después de los 30 años.

Las personas anémicas, linfáticas y escrofulosas están más dispuestas á contraer la blefaritis. El herpetismo predispone también á contraerla. Algunas veces sin embargo se muestra en personas robustas no sugetas á ninguna diátesis.

Localmente se han acusado todas las causas irritantes. Por algunos se considera la enfermedad parasitaria.

Estos enfermos tenían en sus ojos todos los tipos de refracción. Se comprobó la E—3 veces, H—4, M—1. A—2 y Anisometropia 1 vez.

En la blefaritis se consideran dos formas, una escamosa y otra ulcerosa.

La variedad escamosa *blefaritis ptiriásica* ocasiona poca reacción inflamatoria y se reconoce por una descamación de plaquitas epidérmicas blancas, secas, que ocasionan irritación y ardor y que el enfermo desprende fácilmente al rascarse.

La variedad ulcerosa, *blefaritis glandulosa*, es más frecuente y consiste en la inflamación de los bulbos pilosos y las glándulas sebáceas anexas á los mismos. El aparato inflamatorio es bastante marcado; se produce tumefacción del borde libre que viene á aumentar la inflamación de las otras clases de glándulas de esta región. En el borde del lado de la piel y entre la base de las pestañas aparecen pustulitas que se rompen expontáneamente ó lo hace el enfermo al rascarse para calmar la picazón que determinan.

El líquido que contienen se espesa en contacto del aire y forma costras amarillentas que se adhieren á la piel y á las pestañas.

Al desprender estas costras queda al descubierto el borde rojizo ulcerado por partes, que dá un aspecto chocante á los ojos como si estuviesen ribeteados de rojo los párpados.

La blefaritis provoca hipersecreción de lágrimas dando lugar á una epífora más ó menos abundante. Cuando la enfermedad es antigua y ha producido eversión del borde libre y

desviación y deformación de los puntos lacrimales, entonces se vierten las lágrimas en abundancia sobre las mejillas, produciendo un erítema en el párpado inferior que viene á complicar la blefaritis.

El engrosamiento del párpado y la alteración de las pestañas, producen una conjuntivitis que es sobre todo intensa en la conjuntiva palpebral inferior, con secreción mucosa, ardor y fotofobia, síntomas que vienen á aumentar la intensidad de los mismos fenómenos producidos por la blefaritis.

Las pestañas caen con facilidad y las nuevas que se producen en los bulbos pilosos enfermos son más cortas, rectas, rígidas y tienen la matriz negra y redondeada de modo que la pestaña tiene la forma de un clavito. Esta rigidez, unida á la deformación del borde libre, es causa de triquiasis que á su vez agrava el estado inflamatorio y puede originar alteraciones de la cornea. Cuando la blefaritis ha durado mucho ó ha sido mal atendida llegan á perderse todas ó la mayor parte de las pestañas.

La blefaritis ataca todos los párpados, pero suele ser más persistente en el inferior.

Como ejemplo de la rebeldía de la blefaritis á los tratamientos conocidos, citaré el caso de un farmacéutico de buena constitución, de 35 años, que empezó á padecer esta afección en la pubertad sin que pudieran detener su marcha los tratamientos clásicos (tónicos, arsenicales, mercuriales, alcalinos, etc.) ordenados por especialistas de New York, Filadelfia y de esta ciudad.

Cuando lo ví, los párpados estaban rojos, tumefactos, en ligero ectropión los inferiores. Las pestañas faltaban en algunos puntos y estaban en otros aglutinadas por costras amarillas, duras, muy adherentes al borde del párpado. Estas costras se forman rápidamente de un líquido cristalino gomoso que exudan las partes enfermas. Las costras se desprenden en porciones que arrastran consigo placas epidémicas con pequeños agujeros en los puntos en que la perforaban las pestañas. A veces queda la superficie sangrienta al levantarlas.

Esta blefaritis tenía épocas de agravaciones y otras de mejoría relativa. En aquéllas era frecuente la aparición á lo largo de los bordes palpebrales de una serie de abcesitos tan unidos que parecía un largo foco de supuración.

Durante todo el tiempo que estuvo bajo mis cuidados, sólo se obtuvieron mejorías temporales sin que en definitiva hubiese logrado detener la marcha de la enfermedad á pesar de haber ordenado el arseniato de sosa al interior en altas dósis, las duchas de vapor de ácido fénico 1 por ciento, lociones de borax, embrocaciones de bicloruro de mercurio al 1/500. En el tratamiento general de la blefaritis está indicado la medicación antidiatésica. Localmente la gran variedad de aplicaciones que usan demuestran cuánta es la incertidumbre que aún se tiene sobre el mejor modo de atacar la enfermedad.

TRIQUIASIS

El *triquiasis* ó *distiquiasis* es un síntoma que consiste en la dirección anormal de las pestañas, bien sea que estén dirigidas completamente hacia afuera ó que estén desviadas hacia adentro y produzcan rozamientos sobre el globo del ojo.

Este síntoma es de bastante importancia para que se le estudie por separado. Las pestañas delgadas, descoloridas y desviadas hacia afuera en diversos sentidos, no protegen ya el ojo contra el polvo y demás cuerpos extraños como lo hacen en su estado normal en que al estrecharse los párpados, forman aquéllas un enrejado tupido sin impedir la vista. La inversión de las pestañas es de mayor gravedad. Los rozamientos contra la conjuntiva determinan la inflamación crónica de la mucosa, hipersecreción de lágrimas, desviación del párpado inferior, alteraciones de las vias lacrimales, etc. Si

el frote de las pestañas desviadas se verifica contra la cornea determina la destrucción de su epitelio, la formación de úlceras que pueden infectarse y toda una serie de complicaciones graves que pudieran llegar hasta la pérdida del ojo.

Los cuatro casos de la estadística se presentaron en varones de todas edades. En un niño el triquiasis se hallaba ligado á una blefaritis ciliar. En un chino dependía de las granulaciones y sólo existía en los párpados superiores. En los otros dos casos no se reconoció la causa; en uno había una catarata axial y en el otro un estafiloma opaco de la cornea.

En todos estos enfermos la desviación de las pestañas era parcial, había roce contra el globo del ojo, conjuntivitis, epifora y en algunos de ellos pequeños leucomas.

ENTROPION

El *entropión* se caracteriza por la inversión del borde libre de los párpados.

Esta deformidad se observa ordinariamente en la edad adulta, y más particularmente en los hombres (lo eran todos en esta estadística), y de las razas, se presenta con suma frecuencia en la china, mientras que no hemos tenido un solo caso en la negra. Estas diferencias se explican por las causas que determinan el entropión.

En efecto; figura como causa principal la oftálmica granulosa, con seis casos bien confirmados en esta serie. En las granulaciones en su período cicatricial, se halla surcada la mucosa palpebral y de los fondos de saco de rastros blancos, que ejercen tracción bastante enérgica sobre los cartílagos tarsos para incurvarlos en su totalidad dirigiendo hacia adentro el borde ciliar. En todos los chinos el entropión obedeció á esta causa.

En el único mulato que figura en el cuadro, había un li-

gero entropión del párpado superior izquierdo, dependiente de una lepra mixta antigua. En los asilos de lazarinos se ve el entropión leproso con bastante frecuencia.

Hay un entropión debido al espasmo de las fibras ciliares del orbicular, que describiremos al ocuparnos del blefarospasmo. Por ahora sólo nos referimos al entropión con lesiones palpebrales, ordinariamente de la mucosa que los reviste.

He observado cinco veces el entropión en los cuatro párpados á la vez, determinando graves complicaciones por parte de la cornea, de que hablaremos enseguida.

Considerado en un solo párpado el entropión puede ser total ó parcial. De este último he observado un caso en un chino, que ocupaba el tercio externo de un párpado superior y consecutivo á oftálmia granulosa. Indudablemente que al iniciarse la desviación palpebral, es siempre parcial durante cierto tiempo, y no es sino por efecto de una retracción cicatricial en todos los sentidos que llega á ser total.

Pero hay casos, particularmente en los leprosos, en que he visto durante mucho tiempo el entropión y el ectropión limitados á la parte interna ó externa de los párpados.

La enfermedad ataca con mayor frecuencia los párpados superiores, cuya conjuntiva es el refugio de las granulaciones.

Las complicaciones que originan el frote de las pestañas y del borde libre son variadas y graves: hiperemia conjuntival, epifora, úlceras de la cornea, fotofobia, pannus, leucomas, que muchas veces determinan la pérdida total é irremediable de la vista. Mas adelante haremos el estudio de cada una de estas enfermedades aisladamente.

El tratamiento del entropión es completamente quirúrgico; por lo tanto, en el capítulo de las operaciones describiremos las que hemos practicado para remediarlo.

ECTROPION

La eversión del borde libre de los párpados ó de éstos en su totalidad es una enfermedad que se presenta generalmente en la vejez y en la edad adulta, pero muy rara vez en la juventud y en la infancia. La padecen con mucha mayor frecuencia los varones y las personas de raza blanca.

El ectropión es más frecuente que el entropión y se observa casi exclusivamente en los párpados inferiores, mientras que aquél, como ya lo hemos dicho, tiene predilección por los superiores.

El ectropión en estos 17 casos existía siete veces en el párpado inferior derecho y doce veces en el inferior izquierdo. Esta nótable diferencia es probablemente casual.

Una sola vez se observó el ectropión en los párpados superiores en una señora anciana atacada de lepra mixta. La eversión era parcial limitada á la porción próxima al borde libre que aparecía abultado como en las blefaritis, y había ya tomado el aspecto de la piel.

En la primera serie referí un caso de ectropión del párpado superior debido á otra causa: la hipertrofia de la conjuntiva palpebral y del fondo de saco. En este estado, en efecto, el tarso se luxa con facilidad por la tumefacción de la mucosa y después de luxado es difícil volverlo á su posición normal, por la contracción del músculo palpebral ó fibras ciliares del orbicular. Si el enfermo es poco cuidadoso, esta eversión palpebral puede llegar á ser permanente. En las oftálmias purulentas se explica del mismo modo la luxación del tarso que se produce con facilidad.

El ectropión en su principio sólo consiste en una desviación del párpado del globo ocular cuando reconoce por causa la atonía del orbicular. Las lágrimas contribuyen á aumentar la desviación y los frotes y la laxitud del músculo completan la eversión.

En el ectropión por parálisis del orbicular la desviación del párpado es más notable; la mucosa queda hacia arriba y más separada del globo en la mitad interna que en la externa.

En fin, el grado más considerable de ectropión, se verifica cuando la piel de los párpados sufre una retracción cicatricial, que puede ser tan intensa que se mantenga el párpado completamente inmóvil, constituyendo su mucosa la cara externa, y quede el borde libre en dirección opuesta á la normal. Esta forma de ectropión puede observarse en los párpados superiores del mismo modo que en los inferiores.

La exposición de la mucosa á la acción continua del aire y de los cuerpos que en él flotan determinan una *conjuntivitis crónica* con secreciones mucosas ó muco-purulentas más ó menos abundantes, y á la larga la *hipertrofia* de los elementos que la constituyen, que le dá un aspecto carnoso, rugoso, de tinte carmín ó violado.

Con el transcurso del tiempo la mucosa sufre otra transformación; su tejido se hace compacto, se endurece y se ennegrece por el desarrollo de pigmento que le da color pardo; y á la vez que esto sucede su superficie se torna lisa y brillante. La mucosa, en una palabra, adquiere los caracteres de la piel. En este estado es difícil la corrección de la anomalía.

El lagrimeo es abundante en el ectropión. El punto lacrimal desviado no recoje las lágrimas, y éstas se depositan y llenan la canal óculo-palpebral, y se derraman sobre la mejilla ocasionando eritemas y eczemas que contribuyen á aumentar aún la desviación del párpado.

Las lágrimas llegan á ser insuficientes para mantener la limpieza de la conjuntiva, corren sin lavar la cornea, y esta membrana sufre el choque de cuerpos extraños, de los que se libra incompletamente ocultándose bajo el párpado superior ó ejecutando fuertes movimientos en distintas direcciones. No es extraño ver entonces formarse en ella úlceras é inflamaciones que pueden comprometer sériamente la función del órga-

no, si una limpieza esmerada y la protección con lentes ú otros medios artificiales no viene á evitarlas ó disminuir su gravedad.

Una vez constituido el ectropión permanece de ordinario en ese estado indefinidamente; y hasta se aumenta, si una operación quirúrgica no lo remedia oportunamente.

Hay, sin embargo, ectropiones que sólo son temporales y que cesan expontáneamente por la sólo supresión de la causa. Tal es el que se forma por el uso del vendaje en los operados de catarata senil. Es una desviación incompleta y limitada á la mitad interna, que desaparece algunos días después de la supresión del vendaje.

Las causas de ectropión son variadas. Unas obran disminuyendo ó destruyendo la acción del orbicular; otros desviando su acción; otras por efecto de una fuerza exterior superior á la potencia de dicho músculo; y en fin, puede producirlo un cuerpo extraño obrando de dentro afuera. Expondremos sucesivamente las causas que hemos observado en esta serie.

1. Lepra. Esta enfermedad cuando invade los párpados produce la *atrofia del orbicular* y del tejido celular vecino y del dermis. El párpado aparece como excavado, cóncavo en su cara externa, disminuído su espesor El ectropión es incompleto; consistió siempre en una separación más ó menos marcada del párpado, pero sin que el borde libre perdiera su dirección. Atacó siempre los párpados inferiores en grado casi igual en ambos lados. Sólo en un caso, de que ya hemos hecho mención, se asentaba en los párpados superiores.

2. Seneptud. En este período de la vida hay disminución de la actividad muscular. Aquellos músculos como el orbicular, que tienen su tonicidad en juego constantemente, sufren mayor fatiga, y su *atonía* se traduce por su separación del globo, y formación de un ectropión parcial de los párpados inferiores. En esta forma, limitada con frecuencia á la mitad interna del párpado, hay desviación del punto lacrimal, que

produce el epifora como síntoma más molesto, y una conjuntivitis crónica poco intensa; pero no he visto complicaciones de mayor importancia. Esta forma *atónica* es la causa más común de ectropión.

3. Parálisis del orbicular. En esta serie sólo se ha inscrito un caso de ectropión por parálisis del 7º par izquierdo, producida á frigore al salir la enferma de la cocina donde estaba sofocada.

4. Oftálmia. Las inflamaciones intensas de la conjuntiva, por la tumefacción notable de los fondos de saco, son causa de luxaciones temporales de los párpados. Si esa tumefacción se transforma en hipertrofia puede quedar como definitiva la desviación palpebral. Tres enfermos atribuían su enfermedad á *cegueras* que habian padecido anteriormente. En otro el ectropión se presentó en un granuloso.

5. Cicatricial. Un joven veterinario recibió una patada de un caballo, que produjo una herida sobre el frontal y borde externo de la órbita hasta la mejilla. Sobre el malar quedaba adherente al hueso una vasta cicatriz, que arrastrando la piel y la conjuntiva había dejado al descubierto el globo del ojo. El párpado inferior había perdido su borde libre. Este enfermo sufrió una blefaroplastía de que hablaremos oportunamente.

6. Cuerpo extraño. He visto un caso en un joven que usaba desde algunos años antes un ojo artificial demasiado voluminoso para la cavidad, el cual había ido rechazando hacia abajo el párpado inferior hasta determinar la luxación completa y la imposibilidad de mantener la pieza artificial.

Se ha atribuído á las afecciones de las vias lagrimales ser causa de ectropión; pero yo no he podido comprobarla. Si ambos coexisten será en la vejez, que ya sabemos que ocasiona la enfermedad; pero en las personas jóvenes, exentas de toda otra enfermedad capaz de producirla, no he visto nunca el ectropión. De modo, que por ahora, no hago figurar las afecciones lagrimales como una causa de ectropión.

ANQUILOBLEFARON

Dos casos. Uno en un hombre blanco que á consecuencia de la viruela quedó con lesiones en la córnea, y en los párpados anquilobléfaron y simbléfaron.

El segundo enfermo, un chino de 47 años, atacado de granulaciones antiguas, padecía en O. D. anquilobléfaron de origen cicatricial. Ambos párpados estaban adheridos por sus bordes en los extremos interno y externo. A través de la pequeña abertura que quedaba en el centro se percibía la córnea atrofiada y estafilomatosa.

SIMBLEFARON

El simbléfaron es la adherencia del párpado al globo acular. Esta unión puede verificarse entre las conjuntivas palpebral y bulbar, ó entre aquélla y la córnea.

El punto más común de las adherencias tiene lugar entre la parte media del borde libre palpebral por una parte y la córnea por otra. El globo del ojo queda privado de la mayor parte de sus movimientos propios, y se ve arrastrado por el párpado en los que éste ejecuta. Los párpados no pueden cerrarse, de modo que siempre queda una porción del ojo al descubierto aun durante el sueño. Esta oclusión incompleta expone al ojo á toda suerte de afecciones provocadas por los agentes exteriores, (onjuntivitis, úlceras de la córnea, etc.)

La adherencia entre las conjuntivas bulbar y palpebral puede pasar á veces desapercibida, puesto que en estos casos apenas se complica de accidentes físicos ni funcionales: esta variedad de simbléfaron puede confundirse hasta cierto punto con el pterygion. Este tumor, en efecto, cuando avanza sobre la córnea, verifica tracciones del fondo de saco y de la conjuntiva palpebral, que rompen la uniformidad del surco palpebral,

y que remedan bridas cicatriciales. Al ocuparnos del pterygion referiremos la historia clínica de un niño atacado de pterygion tan voluminoso, desviado sobre los fondos de sacos que estuve en la duda entre diagnosticar dicha enfermedad ó un simbléfaron.

Las causas de esta enfermedad han sido una vez la viruela, en otro caso aseguraba la familia que era congénito, dos enfermos padecían oftalmia granulosa en su período cicatricial.

De éstos, un chino de 47 años, que estuvo en el hospital «Mercedes», padecía, además de su enfermedad granulosa, en O. D., el anquilobléfaron de que hemos hablado en el capítulo anterior, y un simbléfaron que había borrado los fondos de saco por la adherencia íntima de las conjuntivas palpebral y bulbar. La mucosa estaba atrofiada. En O. I. el simbléfaron era análogo, pero la conjuntiva que estaba floja junto á la córnea simulaba un quémosis.

En el otro enfermo granuloso, también chino, había adherencia del párpado en su parte media al borde inferior de la córnea, mediante una masa carnosa de conjuntiva.

En fin, en un enfermo que tenía leucoma y estafilomas de la córnea había simbléfaron en ambos párpados inferiores.

Hemos observado la enfermedad en los adultos casi exclusivamente; todos varones, y sólo en las razas blanca y amarilla.

El tratamiento de esta deformidad es quirúrgico.

ATROFIA DEL ORBICULAR

La lepra, en cualquiera de sus formas, cuando invade la región palpebral trae por consecuencia la atrofia del músculo orbicular. La superficie externa de los párpados inferiores está deprimida, cóncava, el borde libre un poco más bajo que en su estado normal y el orbicular impotente para cerrarlos.

Síntomas análogos se muestran en los párpados superiores, á excepción de la concavidad exterior.

Al principio, el enfermo puede cerrar los párpados mediante una contracción enérgica del orbicular, pero en un período más avanzado he visto quedar al descubierto una faja horizontal del globo á pesar de todos les esfuerzos del enfermo para hacer la oclusión completa.

COLOBOMA

Esta deformidad puede ser congénita ó adquirida. Esta última forma se observa con mayor frecuencia y depende de traumatismos. A ella pertenecen los dos casos que aquí incluimos. Uno de ellos, alcoholista, sufrió una caida que produjo una herida en la mitad interna del párpado superior derecho, y que después de la curación quedó con un coloboma. En el segundo enfermo, su coloboma del párpado superior izquierdo, fué consecutivo á la extirpación de un chalazión.

Aunque estos enfermos eran viejos, se comprende que el coloboma traumático puede presentarse en cualquier época de la vida.

ABLEFARIA

En un individuo sifilítico con lesiones terciarias que habían ocasionado la destrucción del extremo de la nariz y cicatrices retráctiles en las mejillas, faltaba todo el párpado inferior derecho. La unión de la mucosa á la piel se hacía por una faja estrecha de aquélla, roja y muy dura.

La conjuntiva estaba en continuo estado de hiperhemia por su exposición al aire, y el globo del ojo sufría falto de su abrigo natural.

RETRACCION DEL ELEVADOR

Un jornalero de 58 años, que ocupaba una cama en el hospital «Mercedes», en Noviembre de 1888, por una úlcera atónica de forma irregular, de bordes blancos, en la pierna izquierda, y á quien se había reconocido además un aneurisma de la aorta abdominal, presentaba otro orden de fenómenos de naturaleza muy distinta. La hendidura palpebral del lado derecho era mayor que la del lado izquierdo, debido á la retracción del elevador del párpado. Este síntoma no ha mucho ha sido atribuido á la ataxia locomotriz, con razón en este caso puesto que, con miosis unilateral, estrabismo superior de O. D. con T<n y la falta de reflejo rotuliano formaban el cuadro inicial de aquella afección medular.

He observado otro caso en un joven médico á quien le era imposible cerrar los párpados del O. I., porque el superior no descendía lo suficiente. Cuando los tenía abiertos la hendidura palpebral era mayor que la del otro lado, de modo que padecía una contractura del músculo elevador. La enfermedad databa de la infancia á consecuencia, según dijo, de una pseudo-meningitis. Este joven era sifilítico, lijeramente hipermetrope y tenía T< n.

PTOSIS

El *ptosis* está caracterizado por la imposibilidad de levantar el párpado superior por un esfuerzo de la voluntad; pero es fácil conseguirlo ayudándose con la mano.

El ptosis puede ser completo ó incompleto. En este último caso el enfermo llega á descubrir parte del ojo sin librar por completo la pupila. Puede afectar ambos lados ó limitarse á uno de ellos. En esta estadística lo he visto con más frecuencia en el lado izquierdo.

Esta enfermedad se observa ordinariamente en la edad adulta, á excepción de los casos en que es congénita. Ataca á los dos sexos; en esta serie sólo se ha presentado en la raza blanca y negra. En el ptosis hay ceguedad porque no pasan los rayos luminosos hasta la retina, pero levantado el párpado se descubre el ojo en su estado fisiológico.

Las causas de esta enfermedad son variadas. Puede depender de la falta de inervación, de la falta de desarrollo en el elevador, de traumatismo de este músculo, de su atonia, ó del mucho peso que llegue á adquirir hasta oponer una resistencia superior á su potencia fisiológica. Pasaremos revista á estas causas.

Aumento de peso. El edema del párpado, las conjuntivitis que producen gran tumefacción del mismo, el flegmón de la órbita, la elefantiasis y diversos tumores, son causa de ptosis más ó menos completo, y á veces la tumefacción es tal que hace imposible entreabrir los párpados. Dos casos de esta naturaleza, uno por conjuntivitis y otro por flegmón orbitario, figuran en esta estadística.

Traumatismo. Un pelotazo recibido en el entrecejo produjo en un joven un ptosis incompleto, según decía. En otro caso, una negra de 60, era indudablemente el origen traumático. Había recibido un golpe con una pesa de seis libras que fué á chocar contra el reborde orbitario superior causando una herida de la ceja, y al resbalar fué á producir una rotura de la esclerótica por encima de la córnea. Pasados los fenómenos inflamatorios persistió un ptosis completo, debido á la rotura del elevador del párpado que atravesó el filo del cuerpo extraño para ir á herir el huevo del ojo.

Una señora que por una afección grave se hallaba en estado comatoso, tenía como es propio de este fenómeno los párpados cerrados como los de una persona que duerme.

A una mujer que había pasado la difteria se le presentó ptosis incompleto. Los párpados superiores, especialmente el

derecho, estaban algo caidos, y á la prima noche descendían más aún, simulando un sueño que en realidad no tenía. Al despertar le era muy dificultoso entreabrirlos.

Histerismo.—Produce un estado que más bien es de blefarospasmo que de ptosis. En efecto. el ptosis consiste esencialmente en la impotencia funcional del elevador del párpado; es, por consiguiente un estado pasivo; mientras que el blefarospasmo es la excitabilidad, la contracción tónica del orbicular. Son por lo tanto dos fenómenos completamente distintos.

Una mujer de 38 años, de carácter pusilánime, recibe en la encía una inyección de tres centígramos de cocaina para sacarse una muela sin dolor. Después de pasar un desmayo es trasladada á su domicilio, donde se han presentado sucesivamente convulsiones tónicas, rigidez tetánica, trismus, ataxia cardiaca, lipotimias. Cada vez que toma algún alimento, una copa de leche, sobreviene un desmayo de dos á cuatro minutos y persiste anestesia de toda la superficie cutánea. Dolor epigástrico y en el vientre á la presión.

El aspecto de los ojos era normal. Ptosis por oclusión semejante á la del sueño. Contracciones fibrilares en los párpados y en el músculo frontal. Anestesia de la córnea y de la conjuntiva. Las pupilas de regular tamaño, poco sensibles á la luz. Distinguía los colores, y leía caracteres medianos. Sin que hubiese fotofobia verdadera, gustaba permanecer en la obscuridad ó á una penumbra.

En este estado permaneció la enferma más de setenta días, con algunas alternativas, pero siempre presa de una angustia mortal. Al fin volvió á su estado normal.

Se han referido diversas observaciones análogas á ésta como casos de intoxicación por la cocaina. Yo no puedo asegurar que la absorción de dicha sustancia de lugar por sí sóla á fenómenos tan graves y tan prolongados. En presencia de este único caso me incliné á ver en ese cuadro un histerismo provocado por la cocaina, y que se desenvolvió bajo una forma

anómala. La enferma por su parte reunía condiciones de temperamento abonadas para la histeria.

Parálisis del tercer par.—Esta es la causa más frecuente de ptosis. Se produce en las personas reumáticas por la acción brusca de una corriente de aire frío en la cara. Apenas sale la persona de una habitación calentada al patio, se produce el ptosis y la desviación estrábica. En algunos casos se establece más lentamente. Estas parálisis fueron unilaterales. Pueden ser también completas ó incompletas.

Una negra, después de recibir un golpe de aire frío, se acostó con dolor ocular, y desde el día siguiente notó que tenía rojo el globo ocular, diplopia, párpado caido parcialmente, hasta que al cabo de cinco días la enfermedad llegó al máximun y el ptosis era completo. A los 50 días se obtuvo la curación total.

Se produjo rápidamente en un tabaquero. Mientras trabajaba sintió candelillas y enturbiamiento de la vista. Se retiró á su casa y á las cincó horas había ptosis. Esta parálisis se limitó al elevador del párpado, y sólo ocasionó paresia en los músculos motores del globo.

Las parálisis del tercer par pueden recidivar. Una señora, de 52 años, epiléptica, recibió una corriente de aire al volver sudando de la calle. Poco después sintió una punzada fuerte en la sien izquierda; y en los días siguientes se estableció la parálisis. Con un tratamiento tónico consiguió vencer el ptosis, pero persistió el estrabismo.

A los 25 años, por consecuencia de un dolor occipito-frontal, volvió á presentarse el ptosis completo.

Congénito.—El ptosis de esta causa depende de la falta de desarrollo de las fibras musculares. Aunque el párpado está caido no cubre por completo el globo, porque es demasiado corto, microbléfaron.

He visto un caso en una señorita, que era unilateral, y coincidía con estrabismo inferior del mismo ojo.

El ptosis puede curar expontáneamente cuando es paralí-

tico. Debe establecerse la medicación diatésica, abrigo local, y si no hay tendencia pronta á la curación, se harán aplicaciones eléctricas.

PARÁSITOS

He observado dos casos de *pediculus pubis* en dos jóvenes blancos, uno dependiente de comercio y el otro estudiante y de familia muy acomodada.

Este último vino quejándose de picazón en uno de los párpados inferiores, que á primera vista tenía su aspecto normal. Descubrí en él cuatro individuos adultos fuertemente implantados en la raiz de las pestañas y tan completamente adheridos al borde ciliar que podían confundirse con irregularidades del mismo, pues por su semi-transparencia y su inmovilidad hubiera sido imposible reconocerlos, si no hubiesen llamado mi atención varios huevecillos adheridos á las pestañas á cierta distancia de su raiz, los que extraje y reconocidos con una lente me llevaron á examinar minuciosamente la región hasta desprender los animalillos.

Después de extraídos locioné el borde libre con una solución de bicloruro de hidrargirio al 1/400.

En el segundo caso además de ser mayor la picazón, había tumefacción del borde ciliar en los cuatro párpados, algunas costricas negras fáciles de desprender en la base de las pestañas y un poco de lagrimeo. Sentía malestar desde cuatro días antes; examinada cuidadosamente la región, reconocí numerosos huevecillos y más de una docena de adultos. Los extraje con unas pinzas á cuya operación oponían una resistencia considerable, y puestos sobre el papel se movían con viveza y se reconocían fácilmente con una lente.

Ordené una pomada de calomel y vaselina á partes iguales.

NAEVUS MATERNUS

Esta anomalía congénita se observa con alguna frecuencia pero rara vez motiva una consulta médica. Los atacados presentan sobre su piel blanca una mancha rojo violácea extensa, que les dá la apariencia de un clown. En este caso se extendía por el ala izquierda de la nariz y la mitad del párpado superior del mismo lado. He visto otros extendidos en casi toda una mitad de la cara, y otros por un lado de la nuca.

BLEFAROSPASMO

El blefarospasmo [1] es el espasmo del músculo orbicular; una contracción refleja por irritaciones del 5º par.

Este fenómeno complejo ha dado lugar á interpretaciones muy diversas. Como se acompaña generalmente de fotofobia se hizo de este síntoma la parte esencial de la enfermedad y se consideró dependiente de las inflamaciones de la retina y nervio óptico. El oftalmoscopio y la histología se encargaron de demostrar que justamente las lesiones del segundo par no se acompañan de fotofobia.

Aún hoy se describen un blefarospasmo sintomático y otro esencial; el primero ligado á las enfermedades de la córnea y el segundo con la completa integridad del ojo.

Yo no puedo aceptar la segunda forma. Considero sintomáticos todos los blefarospasmos. Y para que exista creo necesaria una alteración del 5º par. Las terminaciones nerviosas de la córnea puestas en contacto del aire y de la luz por la descamación del epitelio, ocasionan un blefarospasmo intenso como sucede en los enfermos de oftalmia flictenular. Un

---

1 En la *Revista de Ciencias Médicas* de Abril 1892 publiqué un artículo titulado *Blefarospasmo y fotofobia*, que no era más que el presente capítulo con algunas modificaciones.

cuerpo extraño en la conjuntiva ó en la córnea puede originar blefarospasmo, particularmente después de extraído. Muchas inflamaciones de la córnea se acompañan de este síntoma. Las inflamaciones del iris y la región ciliar y la oftalmia simpática pueden producirlo. En estos casos aunque los filetes nerviosos no estén expuestos al aire, hay trastornos en la inervación del 5º par y la acción refleja del 7º se produce de igual modo.

El blefarospasmo que suele observarse en afecciones generales ó de órganos lejanos, puede explicarse también por trastornos trasmitidos al 5º par, aunque aún no se sepa explicarlo experimentalmente. Sin embargo, debo decir que no ocasionan blefarospasmos sino una moderada contracción del orbicular, que no impide abrir los párpados, ni por este acto se acentúan las contracciones.

En la histeria es común. Al hablar del ptosis referimos una observación que más bien pudiera colocarse en el blefarospasmo.

Algunas afecciones de las vías intestinales ocasionan blefarospasmo, porque hasta el 5º par se irradian sus trastornos, como lo prueba la dilatación de la pupila por los vermes, y las neuralgias frontales en los extreñidos.

Las lesiones cerebrales pueden ser causa de blefarospasmo. En el capítulo «Traumatismo,» he referido el caso de un hombre que sufrió una contusión en el ángulo supero-posterior del parietal derecho con fractura del cráneo, y el cual, entre otros síntomas, tenía un blefarospasmo tan intenso que los párpados se hallaban contraídos con violencia y con fotofobia tan intensa que era preciso tener la habitación á oscuras.

No hace mucho he asistido á un enfermo que sólo se quejaba de fotofobia y tenía blefarospasmo intenso. Como no tenía lesión aparente se le había ordenado por su médico un tratamiento enérgico contra su diátesis sifilítica. Cuando vino á verme sólo ví una vascularización de la conjuntiva muy limitada por encima de la córnea. Haciendo un reconocimiento

de la región con las pinzas, descubrí un filamento transparente que partía de la parte inyectada y se adhería á la córnea, que no llegó á examinarse al microscopio, pero que me pareció ser una banda de epitelio. Con un tratamiento puramente local quedó curado al cabo de algunos días. En este enfermo es fácil que se hubiera dicho que era un blefarospasmo esencial.

Las neuralgias dentarias ocasionan blefarospasmos que se curan por la simple avulsión del diente cariado.

Para terminar repetimos que el blefarospasmo es un reflejo del 7º par, producido por una alteración del 5º Cuando la causa de la enfermedad reside en un órgano distante, la alteración del 5º par se verifica problablemente por intermedio del gran simpático.

Sabido es que hay una relación estrecha entre las acciones sensitivas y motoras de un órgano. Bell y Longet han demostrado que los nervios sensitivos gradúan las contracciones musculares, que sin su influjo serían desordenadas; y por otra parte que la fibra carnosa privada de sensibilidad pierde la facultad de contraerse, y á la inversa, que la excitabilidad sensitiva exagera la acción de los nervios motores, produciendo violentas contracciones musculares.

En efecto, las neuralgias faciales, de cualquiera naturaleza que sean, se acompañan de contracciones de los músculos de la cara como si el enfermo hiciese una mueca.

El blefarospasmo tipo, es el que determinan las descamaciones epiteliales de la córnea que dejan al descubierto los corpúsculos nerviosos, que irritados por el choque del aire y de los cuerpos extraños, determinan por acción refleja una contracción de los párpados, órganos protectores de la córnea, de intensidad proporcionada á la excitación de los filetes sensitivos.

De este modo se explica el reflejo palpebral fisiológico. Un cuerpo extraño hiere con alguna intensidad la córnea normal, los párpados se contraen enérgicamente, y una abundante secreción de lágrimas viene á barrer el estorbo y á devolver su

limpidez á la membrana. El pestañeo no es más que el reflejo palpebral continuamente provocado por los cuerpos extraños flotantes en la afmósfera.

La luz intensa obra de un modo análogo: provoca el reflejo del iris y del párpado.

Las contracciones del orbicular, dependientes de neuralgias por caries dentarias, de órganos más distantes, y de algunas enfermedades generales, que son ordinariamente incompletas, ó fáciles de vencer y que se duda á veces del epígrafe en que deban colocarse, las considero como *pseudo-blefarospasmos*. El verdadero espasmo obedece á las excitaciones de los filetes del globo ocular, que directamente ordenan las contracciones de los filetes palpebrales independientemente de la voluntad.

TIC CONVULSIVO

He incluido en el cuadro un caso de tic convulsivo no doloroso, en una costurera, que empezó por tenerlo en el ángulo derecho de la boca, y después se fijó en el párpado superior del mismo lado. Las convulsiones aumentan cuando fija mucho la vista.

APARATO LACRIMAL

Las afecciones de este grupo se presentaron en 39 por 1000 de los casos, proporción casi idéntica á la obtenida en la primera serie.

Fueron mucho más frecuentes en la raza blanca que en las demás. No hubo un solo caso en la china.

En cuanto á los sexos se observaron con alguna mayor frecuencia en las hembras.

ENFERMEDADES DEL APARATO LACRIMAL	EDADES EXTREMAS	SEXOS		RAZAS				Total
		V	H	B	CH	M	N	
Dacriocistitis	3—80	4	13	12	.....	2	3	17
Obstrucción del canal lacrimal	16—42	.....	2	1	.....	.....	1	2
Estrechez del canal nasal	4—80	9	8	16	.....	.....	1	17
Fístula del saco lacrimal	15—44	2	1	2	.....	1	.....	3
TOTAL	.....	15	24	31	.....	3	5	39

DACRIOCISTITIS

La inflamación del saco es la enfermedad más importante de las vías excretoras de las lágrimas. Es frecuente; en sus períodos agudos reviste una forma inflamatoria intensa, flegmonosa, y deja tras sí fístulas ó deformaciones cicatriciales.

Esta enfermedad se muestra en todos los períodos de la vida. En esta serie, que comprende 17 casos, la he observado siete veces en la infancia, igual número en la edad adulta y tres en la vejez. En la primera serie hubo dos niños sobre 13 atacados.

Esta proporción disiente de la opinión de muchos observadores que consideran la enfermedad como excepcional en el primer período de la vida.

Ha sido mucho más frecuente en las hembras que en los varones, 13 para 4, observación que concuerda con la de otros escritores. No he visto señalada la causa de esa predisposición del sexo femenino, ni yo en mis observaciones he encontrado una explicación plausible.

Todas las *razas* pueden padecer dacriocistitis. Aunque ni en la serie anterior ni en ésta figura un solo chino, he anotado posteriormente un caso.

Los blancos la padecen con mayor frecuencia que las razas de color. Como hecho curioso de esta serie debo decir que los cuatro varones eran de raza *blanca* y peninsulares. En las razas *mulata* y *negra* todos eran hembras.

Se ha querido hallar en la conformación de la nariz explicación suficiente á las dacriocistitis. Arlt considera que la depresión de la raiz de la nariz propia de los mogoles predispone á las inflamaciones del saco; pero en refutación á este aserto diremos que nuestra estadística de 2000 enfermos, que comprende 123 chinos, no señala un solo caso de dacriocistitis para esta raza. No quiere esto decir que no se observe en ella, pues ya me he referido á un caso, y además debo indicar que los in-

dividuos de esta raza que viven en Cuba son todos varones, y ya sabemos que en el sexo masculino es más rara la enfermedad.

Wecker ha notado que los israelitas, cuya nariz es comprimida y prominente, disposición inversa á la anterior, padecen con suma frecuencia dacriocistitis.

Esta diversidad de opiniones prueba, que poca ó ninguna influencia tiene la disposición exterior en la producción de la enfermedad. Mientras que hay acuerdo en su predominio en el sexo femenino sin que se sepa explicar la causa, las opiniones basadas en la conformación ósea de las razas son tan divergentes que muy escaso valor ha de concederles un espíritu imparcial.

En mis notas figuran la nariz comprimida, prominente y muy desarrollada de los vascongados, la comprimida también y de proporciones más regulares de los castellanos y sus descendientes, la deprimida en su base de la raza mogola, la ancha y deprimida en toda su extensión de los negros, y la nariz del mulato, ligeramente deprimida, mezcla de las de blanco y negro. Si se hace una investigación de dacriocistitis para esta diversidad de formas, resultará más frecuente en las narices de mediano desarrollo, aquellos que según las teorías estarían menos expuestos á padecer la enfermedad. Ya hice notar en la primera serie, que es menos frecuente en la raza negra que en la blanca, y que en ésta, por confesión general de los autores, es más rara en los niños, sin embargo de que en esta época aún no ha adquirido la naríz su perfecto desarrollo.

De esto deducimos que la conformación exterior no es causa predisponente, y que la supuración del saco obedecerá á trastornos de la mucosa, que aún no son bien conocidos. Ahora buscaremos en cada caso las causas que puedan originarla.

Traumatismos.—Las heridas de las partes blandas que interesan las vías excretoras de las lágrimas, originan dacriocistitis. He asistido una señora de más de 80 años, á quien un

comprofesor había extirpado un tumor de mal aspecto de la región del saco lacrimal izquierdo, y que desde entonces empezó á formarse supuración que se vaciaba por los puntos lagrimales. Hice la incisión del conducto inferior, pero me fué imposible hacer pasar una sonda por éste ni por el superior que incindí después, quedando demostrada la obstrucción completa que determinó el traumatismo operatorio al extraer el tumor, limitándome á tratar la enfermad por inyecciones antisépticas.

Un hombre de 60 años también padecía dacriocistitis del lado izquierdo á consecuencia de una patada de caballo sobre el dorso de la nariz, que ocasionó la fractura de los huesos y dejó muy deprimida una cicatriz á la altura del saco. En este caso había también obstrucción completa dél canal nasal.

Coriza.—La inflamación de la mucosa de las fosas nasales es otra causa de dacriocistitis. Probablemente la tumefacción de la membrana que reviste el conducto óseo, obstruye su luz, motiva la detención de las mucosidades segregadas y acaba por experimentar el trastorno que origina la supuración del saco, una vez que hasta este punto se extiende la inflamación. Esta es la interpretación que conviene á un joven de 18 años, que desde uno antes venía padeciendo de ozena. La mucosa nasal, enrojecida, excoriada, exhalaba una supuración fétida mucopurulenta, de color verdoso, y había perdido su facultad olfativa.

Esta inflamación propagándose á la mucosa del canal nasal había obstruído su luz, y de aquí el epifora, la secreción de muco-pus en el saco entremezclado de lágrimas, y la bléfaroconjuntivitis sintomática.

He observado un caso, de explicacéión más dificil, en una señora joven y de posición desahogada, que padecía con frecuencia epistaxis, á la vez que ataques periódicos de dacriocistitis aguda del lado derecho, sin que en los intervalos persistiese dacriorrea.

Un cochero adulto atribuía la enfermedad á la humedad que sufría en su oficio, que solía producirle catarros nasales.

Viruelas.—La epidemia de 1887 dejó en muchos de los atacados trastornos oculares graves localizados en la córnea y en las vías lagrimales. Los cuatro enfermos en quienes se desarrolló la dacriocistitis por esta causa eran todos niños.

Una negrita pasó las viruelas á los tres años. Desde la convalescencia tenía lagrimeo del O. I., se estableció luego la dacriorrea, y cuando la ví al cabo de un año, sufría el segundo ataque de flegmón del saco.

Otra niña blanca de tres años, perdió el O. D. por la viruela, y después de curada le lagrimeaban ambos ojos; se notó después lijera tumefacción del saco, y á los cuatro meses de las viruelas se estableció la dacriorrea de pus cremoso abundante.

Terminaré señalando el caso de una mulata de 13 años, que durante la convalescencia de la viruela se le inflamaron mucho ambas regiones lagrimales, y al cesar el período agudo quedó supuración abundante amarilla, que ella misma vaciaba por los puntos lagrimales, y que en uno de los lados se estableció una fístula del saco.

La mejor explicación en estos casos, es la del desarrollo de pústulas variolosas en la mucosa del saco, del mismo modo que las vemos aparecer en la córnea y conjuntiva. El pus vertido por ellas, contamina toda la mucosa, el saco inflamado y más ó menos obstruido se distiende, deja de llenar sus funciones, y entretiene una supuración constante, ya sea por la imposibilidad de obtenerse la limpieza de la mucosa enferma, que permanece alterada, ó ya tal vez porque á ese punto vayan á pulular gérmenes nocivos.

La cronicidad del mal se debe á la situación profunda del saco, y á la dificultad de evacuar la materia purulenta por la obstrucción definitiva ó temporal de su desagüe natural, mientras que continúa recibiendo lágrimas y sustancias extrañas,

que sostienen la irritabilidad y determinan de tiempo en tiempo los brotes agudos.

Digo obstrucción temporal, ó tal vez un simple estrechamiento que impida evacuar toda la materia segregada, porque en muchos casos, y la última observación que acabo de citar es un ejemplo, al practicar el sondaje de Bowman se descubre un canal nasal amplio que permite pasar fácilmente la sonda de mayor calibre. Pero en estos enfermos se comprende que no existía esa ancha comunicación en un principio, y que si después persiste la dacriorrea se debe á la distensión del saco, que ya no reacciona bajo la influencia del orbicular, á la vez que segrega en abundancia pus ó una mucosidad trasparente, espesa, de aspecto análogo á la clara de huevo.

La dilatación del saco; que persiste áun después de curada la dacriorrea, mantiene siempre cierto grado de epífora, y hasta el acúmulo de mucosidades que las lágrimas son importantes para arrastrar á las fosas nasales.

En esta serie una tercera parte de los enfermos quedaron aun después del tratamiento con estrecheces ú obstrucciones del canal nasal; en otros se restableció la permeabilidad del conducto; pero en algunos pasaron desde el primer día con facilidad las sondas, Esto prueba de un modo evidente que no es indispensable la preexistencia de una estrechez para que se entretenga la dacriocislitis.

Lado enfermo.—En esta serie se han observado tres casos de dacriocistitis bilateral, ocho limitados al lado derecho, y seis al izquierdo. En la primera serie de 13 casos, correspondieron siete al lado derecho, tres al izquierdo y en tres era doble. Mal se aviene con nuestras observaciones la afirmación de Delens de la predilección de esta afección por el lado izquierdo, y la explicación que cita de Serres, basada en la estrechez congénita del canal nasal de dicho lado. Ya en este solo artículo disentimos en dos puntos de profesores que han querido generalizar hechos, sin dejar de apoyarse al parecer en ideas racionales.

En medicina es muy difícil sentar principios sin una observación exacta.

La profesión de estos enfermos no tenía importancia etiológica en el desarrollo de la enfermedad. La mayor parte eran mujeres, de diversas posiciones sociales, ocupadas en los quehaceres de la casa ó en oficios propios de su sexo, y niños.

Marcha.—Ya hemos hablado del modo de originarse la dacriocistitis; de la inflamación de la mucosa, que ésta se produzca en el mismo saco, ó venga propagándose desde las fosas nasales, como debe suceder de ordinario, ó bien que la propagación se haga desde la mucosa ocular. Por esta vía es lo probable que sólo penetren los gérmenes nocivos que han de producir la inflamación del saco.

Sentamos que en todos los casos debe existir una estrechez por lo menos temporal, que determine el *epífora*. Estrechados los conductos escretores, se llena el saco de lágrimos, y las nuevas que se segregan quedan detenidas en el lago lagrimal, el ojo es bañado por una capa de líquido, *ojo lloroso*, y acaban por verterse sobre la mejilla. Este lagrimeo es el primer síntoma físico de la dacriosistitis. Puede existir solo durante mucho tiempo.

Por la acción de las lágrimas y de las alteraciones inflamatorias la mucosa del saco se distiende, segrega mucosidades incoloras trasparentes, más ó menos espesas. La dilatación se hace por el lado anterior que no presenta otra resistencia más que tejidos blandos; de modo que aparece formando un tumar redondeado cerca del ángulo interno sin cambio de coloración de la piel.

A las lágrimas y mucosidades viene á mezclarse pus, que sale por compresión y tiene el aspecto de las deyecciones de las aves. Comprimiendo el tumor su contenido se evacua unas veces por las fosas nasales y siempre en todo ó parte por los puntos lagrimales.

La producción de pus llega á ser tan abundante que los

enfermos tienen que comprimir el saco varias veces al día. En un período avanzado, la secreción es francamente purulenta. El pus es blanquecino amarillento, algunas veces muy espeso. En una niña al mes de declararse la enfermedad existía ya una abundante supuración. En la mayor parte de los casos salen entremezclados el pus y las mucosidades.

La duración de esta enfermedad es indefinida si no se emplea un tratamiento persistente.

Entre las complicaciones de la dacriocistitis he observado el flegmón lagrimal, la fístula y la blefaro-conjuntivitis.

Esta última, sin embargo, más bien puede haber sido una coincidencia puesto que es excepcional observarla en el curso de una dacriorrea. Lo que sí es casi constante es una hiperemia moderada de la conjuntiva hacia el ángulo interno provocada por el estancamiento de las lágrimas en el lago lagrimal En el primer período caracterizado por el lagrimeo es cuando se hace más apreciable esta *conjuntivitis angular*. Pero en el curso de la dacriorrea puede el enfermo vaciar diariamente el pus por los puntos lagrimales sin que la conjuntiva muestre la menor reacción inflamatoria. En cuanto á la blefaritis, solamente la he observado en un solo caso, por lo cual no debe considerarse como dependiente de la dacriocistitis. El lagrimeo tampoco produce ectropion cuando los enfermos son jóvenes en los cuales el músculo orbicular tiene su tonicidad normal.

La complicación más grave é indudablemente de gran importancia es el *flegmón del saco ó dacriocistitis aguda*. Aparece en el curso de una dacriorrea y puede recidivar muchas veces. Esta inflamación se halla bien descrita en los autores clásicos, para dispensarme el repetirla.

Una inflamación erisipelatosa en la región del saco y los antecedentes de dacriorrea ponen sobre la vía del diagnóstico.

El flegmón del saco aparece inesperadamente en el curso de una dacriorrea. La tumefacción de los tejidos es intensa y muy dolorosa, los párpados, especialmente el inferior, se ponen

edematosos, la rubicundez se extiende á mucha distancia del foco; en la región del saco se muestra un punto más saliente, que toma un color amarillento, es blando, fluctuante, y si se abandona no tarda en abrirse expontáneamente dando salida á todo el pus que llenaba la cavidad siempre en mayor cantidad de la que aparentemente pudiera contener.

Ordinariamente los ataques agudos van precedidos de un estado febril.

Roto el saco, en algunos días vuelven los tejidos á su estado normal. Pero casi siempre queda establecida una fístula cutánea.

Si inmediatamente después de un flegmón del saco que haya producido una fístula, se establece un tratamiento apropiado, es lo probable la curación definitiva de la fístula.

Si el flegmón ha sido abierto con el bisturí entonces cicatriza la herida con facilidad. Pero las fístulas antiguas son de difícil curación.

He tenido ocasión de comprobarlo en una mulata de 15 años, que se sometió á mis cuidados á los dos años de padecer una dacriocistitis, debida á las viruelas, y que había ya pasado varios ataques agudos. Cuando la ví, padecía dacriorrea abundantísima en ambos lados, y fístula antigua en el derecho.

Hecha la dilatación de los conductos lacrimales inferiores, y sometido el saco á inyecciones astringentes y antisépticas, repetidas diariamente, quedó curado en pocos meses el lado izquierdo, pero en el derecho, si bien desapareció el pus, persistieron mucosidades semejantes á la clara de huevo durante más de 15 meses, sin que aún hayan desaparecido, y persistiendo sin la menor alteración la fístula con su boca redondeada y callosa. Era notoble en esta enferma, que apesar de su dacriocistitis el canal nasal era tan amplio que la sonda de más grueso calibre pasaba con holgura.

Tratamiento.—La base del tratamiento que he empleado consiste en los inyecciones del saco; la limpieza antiséptica.

Para hacerla con facilidad he empezado por incindir el conducto lacrimal inferior, y restablecer con las sondas el paso normal. Las inyecciones se practicaban diariamente si era posible, empleando las soluciones do ácido bórico al 4 %, ó de sulfato de zinc al 1 %, ó asociando ambas sustancias en la siguiente fórmula:

Acido bórico.....	8	gramos
Agua destilada melisa.....	350	»
Sulfato de zinc.....	1	»

He usado también con buen éxito el bicloruro de mercurio al 1/3000. Este líquido es irritante al principio, pero al cabo de algún tiempo puede tolerarse hasta al 1/2000 y en un caso llegué á dejar caer algunas gotas en el saco al 1/1000, lavando enseguida con agua clara el ángulo conjuntival.

Una vez usé el nitrato argéntico al 1 %, pero esta sustancia tiene el inconveniente de manchar cuando se trata de hacer lavados. Tal vez sea muy beneficiosa instilando sólo algunas gotas de una solución más concentrada.

Alguna vez he usado antisépticos nuevos más ponderados que útiles.

Al ocuparnos de las operaciones insistiremos con más detalles sobre el tratamiento mixto que usamos contra la dacriocistitis.

OBSTRUCCION DEL CONDUCTO LACRIMAL

He observado dos casos. El primero en una negra lavandera, de 42 años, en quien me fué imposible colocar la cánula de la jeringuilla de Anel en el conducto lacrimal inferior derecho. El punto lacrimal era ancho, y por él penetraba bien la cánula en toda la porción vertical, pero allí quedaba dete-

nida. A través de la conjuntiva se veía la porción horizontal como un cordón blanco, grueso, fácilmente apreciable al tacto. Parecía ser un cuerpo extraño.

Un caso análogo, aunque menos marcado se presentó en una joven blanca, sin que se viese el dacriolito, pero también estaba obstruído el conducto lacrimal inferior derecho, mientras que por el conducto superior pasaba la inyección hasta las fosas nasales.

En ambos casos había dacriocistitis, poco intensa en el último, que se quejaba sobre todo del lagrimeo.

He examinado un joven en quien los puntos y conductos lacrimales estaban estrechados en toda su extensión, aunque eran permeables.

ESTRECHEZ DEL CANAL NASAL

Esta enfermedad se ha presentado en igual proporción para los dos sexos. La raza blanca ha sido atacada casi exclusivamente, pues todos pertenecían á ella, á excepción de un individuo de raza negra. En la primera serie, sin embargo, figuran mulatos y negros.

En todas las edades he observado estrecheces. Raras en la infancia, que sólo cuenta aquí un caso, es sobre todo frecuente en la edad adulta. Esta enfermedad no obedece á ninguna influencia profesional á juzgar por la variedad de ocupaciones de los atacados en estas dos series.

Las causas de estrechez fueron expuestas en el capítulo de dacriocistitis. El *coriza* crónico con períodos agudos de tiempo en tiempo fué causa de estrechez cuatro veces, debido á la tumefacción permanente de la mucosa del canal.—El *ozena* la había determinado en un joven escrofuloso, tal vez sifilítico heredirario, que había arrojado secuestros del vomer, y que presentaba comunicaciones fistulosas entre las fosas nasales y

la boca. A la misma causa obedecía en otro joven que tenía la pituitaria tumefacta, de un rojo muy vivo, llena de ulceraciones, y segregando un muco-pus de color verdoso.

Ya anteriormente hice referencia á un caso de obstrucción del conducto por traumatismo operatorio.

Un joven marinero dijo que por la humedad de los baldeos se le había suspendido el sudor abundantísimo que padecía en los pies, y que desde entonces se le habían puesto los ojos llorosos.

Un señor robusto empezó á sufrir el lagrimeo de una estrechez, á los 54 años, sin que se viese otro motivo que el artritismo.

Síntomas.—En esta serie que comprende 17 casos fué la estrechez simultánea de ambos lados seis veces; estaba limitada al derecho tres, y existía ocho en el izquierdo. En la primera serie se presentó en igual proporción para ambos lados.

En cinco casos el canal nasal se hallaba *obstruído*, porque no pasaban las inyecciones ni las sondas. En los demás sólo había estrechez más ó menos pronunciada; en unos pasaban con dificultad algunas gotas de la inyección hasta las fosas nasales, y en otros en que esto no era posible se restableció el paso con las sondas.

Puede reconocerse el sitio de la estrechez por la dificultad que se siente al pasar la sonda por un punto. Este es generalmente, el extremo superior del conducto; en uno de nuestros enfermos se hallaba en el extremo inferior; y á veces se comprueban dos estrecheces en el mismo canal.

El *epífora* es el síntoma más incómodo para los enfermos de estrecheces. Los ojos están continuamente llenos de lágrimas, impidiéndoles distinguir los objetos y presentándolos á veces irisados, lo que sólo evitan limpiándolos con frecuencia.

Las lágrimas por una parte y la compresión del pañuelo por otra, determinan conjuntivitis localizadas hacia el ángulo interno.

Cuatro de estos enfermos padecían á la vez dacriocistitis. Uno la había tenido, y cuando lo ví sólo presentaba un hundimiento en la región del saco y una cicatriz por la incisión de un flegmón hecha por el Dr. La Calle hace muchos años.

El TRATAMIENTO de las estrecheces es más quirúrgico que médico, por lo cual lo tratamos en el capítulo de operaciones.

FISTULA DEL SACO LACRIMAL

La fístula cutánea del saco es una complicación de la dacriocistitis. A la distensión considerable de los tejidos en los ataques agudos de esta enfermedad, cede la pared anterior del saco, protegida sólo por las partes blandas. Esta capa se adelgaza, rompe y lanza el pus al tejido celular, y perforando la piel se abre un trayecto más ó menos sinuoso sobre la mejilla.

Uno de los enfermos había recibido una pedrada sobre la región del saco lacrimal izquierdo, que provocó una inflamación y dejó definitivamente una fístula de curso tortuoso que devolvía la inyección hecha por el punto lacrimal en forma de surtidor.

En otro enfermo la abertura externa de la fístula era inapreciable á simple vista, pero se reconocía por la lágrima que aparecía en ella cuando el saco estaba lleno. La compresión del saco hacía refluir las lágrimas.

En el tercer caso la abertura era redonda, callosa, con el aspecto de un punto lacrimal, y persistía apesar del restablecimiento de las vías naturales.

La fístula producida por el bisturí, ó las espontáneas, cuando se establece inmediatamente, el tratamiento clásico, curan por sí solas, sin cauterizaciones ni ningún remedio dirigido sobre ellas; basta con restablecer la permeabilidad del canal nasal y suprimir la supuración. En la primera serie hablamos de fístulas curadas de este modo.

ORBITA

Solo un caso hemos inscrito en el grupo de enfermedades de la órbita. Aunque no dejan de observarse con mayor frecuencia, hemos incluido algunas entre las enfermedades de los párpados ó de otras regiones vecinas.

FLEGMON

En el Hospital «Mercedes» ví en Enero de 1890 un tabaquero, de 38 años, que venía padeciendo de fiebres palúdicas y se hallaba en estado de profunda anemia, el cual sufría de un flegmón de la órbita izquierda, con rubicundez y gran tumefacción del párpado superior, que se extendía hasta por encima de la ceja. La inflamación mantenía el párpado en ptosis completo y estaba duro excepto en un punto en que había fluctuación manifiesta. Mediante una incisión se dió salida á regular cantidad de pus.

GLOBO OCULAR

Aunque los autores clásicos estudian las enfermedades que revisamos en este grupo, bien como afecciones de la órbita, ó bien en aquella región que ha sido su punto de partida ó en que adquiere mayor intensidad, nosotros preferimos para evitar repeticiones agrupar en un capítulo todas las enfermedades que interesan varias membranas ó todo el globo ocular, particularmente en aquellos casos en que sería difícil conocer la lesión principal. De este modo se simplifica á nuestro modo de ver el estudio de ciertas afecciones.

Las lesiones generales del globo ocular son bastante frecuentes: en esta serie representan el 77 por 1000. Son más comunes en los varones porque en su mayoría son lesiones traumáticas.

ENFERMEDADES DEL GLOBO OCULAR EN GENERAL	EDADES EXTREMAS	Sexos		Razas				Total
		V	H	B	CH	M	N	
Traumatismo	7—63	23	5	20	.....	5	3	28
Cuerpos extraños	22—	1	.....	1	.....	.....	.....	1
Anestesia	38—	.....	1	1	.....	.....	.....	1
Exoftalmia	51—55	2	1	1	.....	1	1	3
Panoftalmia	21—63	3	.....	2	1	.....	.....	3
Atrofia	—81	27	11	30	5	.....	3	38
Microftamia	.....	2	1	2	.....	1	.....	3
TOTAL	.....	58	19	57	6	7	7	77

TRAUMATISMOS

Bajo este epígrafe no comprendemos todos los traumatismos que sufre el oje, sino solamente aquellos que se extienden á dos ó más membranas, ó que determinan trastornos inflamatorios graves, con participación de todo ó gran parte del globo ocular.

Los traumatismos oculares son frecuentes en los hombres y raros en las mujeres. Se explica la diferencia porqué son generalmente accidentes profesionales.

Los hemos observado con frecuencia en la raza blanca y rara vez en las otras. No he tenido un solo caso en chinos.

Ambos ojos están igualmente expuestos. En esta serie se ha observado 16 veces en el ojo derecho y 13 en el izquierdo.

Los traumatismos del ojo son generalmente graves. Se exceptúan las contusiones y heridas que sólo interesan la córnea ó la conjuntiva, que curan rápidamente sin accidentes. Pero las contusiones por cuerpos voluminosos y las heridas penetrantes llevan de ordinario tras sí lesiones destructoras é inflamaciones que acaban por inutilizar el órgano.

Los cuerpos vulnerantes son de variedad infinita. En estos casos las contusiones fueron debidas á cuerpos romos, pequeños ó grandes: rozamiento con una hoja de caña, expansión de una explosión de polvora. La gravedad de las lesiones ha estado en relación con la intensidad del choque. Cuando la violencia es grande se produce la rotura de las membranas.

Los cuerpos vulnerantes que penetraron en el ojo, fueron: pedazos de vidrio, instrumentos de hierro de borde afilado ó puntiagudo, (lima, cabilla, lesna. etc.), pedazos de hueso, de madera. (cabo de pluma, raiz de una planta), partículas metálicas, &.

A excepción de estas últimas, ninguno de los otros cuerpos permanecieron en el ojo.

De los accidentes originados por los traumatismos oculares, unos se producen inmediatamente y otros se desenvuelven lentamente y adquieren su mayor intensidad algún tiempo después del trauma.

Los accidentes inmediatos son el dolor, lagrimeo, fotofobia, blefarospasmo, los equimosis, la pérdida de humor acuoso ó vitreo, las hernias del iris, hemorragias, &.

Los accidentes lejanos son principalmente las linfangitis localizadas ó generalizadas, las cataratas, atrofias del nervio, atrofias del globo, &.

Hay traumatismos ligeros, que producen dolor é hiperemia, conjuntival, y el susto consiguiente; pero sin determinar la menor lesión ni alteración de la vista.

Sin ocuparnos de la naturaleza del traumatismo expondremos las complicaciones, agrupándolas por el orden de las membranas atacadas.

Pudieran formarse capítulos con las contusiones simples, las conmociones y las heridas, dividiéndolas á su vez en penetrantes y no penetrantes. Pero en nuestro deseo de simplificar estudiaremos primero la *conmoción*, y después trataremos de los accidentes producidos por los traumatismos en general.

Conmoción.—Los dos casos que he observado no son sencillos como los que referí en la primera serie, sino que se complicaron el uno de parálisis del músculo ciliar, y el otro de lesiones diversas en la retina.

La poca atención que ordinariamente se concede á esta forma de traumatismo me decide á publicar íntegras estas observaciones.

Observación I.—Mujer blanca de 25 años, emmetrope. El 6 de Marzo del 89 queriendo arreglar el resorte de una escopetica, descargó aquél toda su fuerza de 25 libras, sobre el O. D. en los momentos en que examinaba el cañón.

Quedó durante tres días sin vista y con dolor fuerte. El 4º día empezó á recuperar la percepción luminosa, hasta alcan-

zar V=1/10 á los veinte días. Siente mareos y desequilibrio del cuerpo al caminar, por consecuencia de la diplopia, debida á que es escéntrica la imagen de O. D. Mirando á una pared vé un *escotoma* en el centro del campo visual, que compara á una flor de cuatro pétalos, con el inferior más grande, y otros pequeños á poca distancia. T<n.

Conserva fotofobia que le obliga á llevar espejuelos ahumados aun dentro de la casa.

Al examen directo del ojo se ven las membranas externas normales, la córnea bien transparente; la pupila dilatada por parálisis del músculo ciliar. Sobre la cristaloides anterior hay depósitos de pigmento como si hubiese tenido sinequias. El cristalino y humor vitreo transparentes. La retina que envuelve el nervio hasta la región de la mácula tiene un color blanco desigual qne se desvanece suavemente, semejante á una nube y debido seguramente al edema de la membrana; en el trayecto de los gruesos vasos, hay sufusiones sanguíneas; estriadas, y en la mácula una hemorragia reciente de color rojo y á corta distancia otra pequeña más oscura. Entre la pupila y la mácula hay una banda arqueada blanca como hemos dicho anteriormente atravesada por un vaso que describe á su nivel un doble ángulo; es probable que por debajo de esta opacidad exista una *desgarradura de la coroides.*

Observación II.—Un mecánico blanco de 31 años fué víctima de la explosión de un barril de pólvora en un depósito de los talleres del ferrocarril. La explosión fué tal que ocasionó varias víctimas y á este enfermo lo lanzó hasta el techo de la habitación.

Vino á verme á los 15 días después que salió del hospital. Tenía quemaduras en las pestañas y en los párpados y sufrió una conmoción de los ojos que se traducía por *parálisis del*

músculo ciliar y disminución de la vista, con dolores en la región frontal y parietal, vista nublada, vértigos.

$$H \begin{cases} OD \\ OI \end{cases} = 8^d \quad V \begin{cases} OD = \frac{1}{6} \\ OI = \frac{1}{3} \end{cases} \quad T \begin{cases} OD \\ OI \end{cases} = n.$$

Antes del accidente veía bien sin necesidad de espejuelos. No hay lesiones materiales del globo, á no ser una ligera decoloración de las papilas.

Los accidentes originados por los traumatismos son numerosos. Para facilitar su exposición los expondremos en el orden de las membranas lesionadas. Los accidentes simples de la conjuntiva y de la córnea no se describirán en este lugar.

Las lesiones de la conjuntiva que acompañan á los traumatismos del globo, carecen de importancia en su mayor parte, pues las *desgarraduras* por extensas que sean curan con suma facilidad. El único accidente de gravedad relativa lo constituyen las *adherencias anormales* y las *retracciones cicatriciales*, y no por sí, sino porque á su vez pueden ser causa de lesiones de la córnea que comprometan la función del órgano.

Córnea.—En esta membrana se observaron infiltraciones, leucomas consecutivos á pérdidas de sustancias, rupturas y fístulas.

Infiltración.—La invasión de leucocitos en los canalículos de la córnea es una complicación frecuente de las compresiones, contusiones y heridas de la córnea. Así la vemos presentarse en los tubérculos leprosos, en las ciclitis, en las úlceras, en las heridas accidentales ú operatorias, etc. La membrana toma un tinte blanquecino, de lineas rariadas cuando es poco pronunciada, y uniforme si es intensa, con aspecto de vidrio sin pulir, y velando ú ocultando el iris por detrás de la porción infiltrada. En las heridas este accidente es generalmente transitorio; revela un trastorno circulatorio, pero pasado cierto tiempo se restablece el equilibrio, y la córnea vuelve á adquirir su

transparencia. En el enfermo que ahora citamos, á un manoplazo sucedió una luxación del cristalino en la cámara anterior, y linfangitis anterior con infiltración generalizada de la córnea.

Leucomas.—Esta complicación es constante en todas las lesiones que destruyen el tejido de la córnea. Se ha observado diez veces en esta serie. Su extensión ha sido variable, desde un punto hasta ocupar la mayor parte de la membrana. En muchos casos la lesión determinó la perforación de la misma y el iris vino á complicar la cicatriz.

Los traumatismos superficiales, como uno que he tenido de rozadura con una hoja de caña, y otro con paja de maiz, dejan nubeculas; pero los que destruyen todo ó la mayor parte de su espesor, originan leucomas blancos muy gruesos y dan lugar á un trastorno visual más grave. Sin embargo, la opacidad producida por pequeños cuerpos que hieren con gran violencia al ojo, sólo producen leucomas muy pequeños por más que hayan atravesado la córnea.

Ruptura.—Puede ser producida por un cuerpo fino que dé lugar á una incisión limpia, ó por un cuerpo romo que divide la córnea por la violencia con que la hiere. En el primer caso las heridas cicatrizan fácilmente, y casi sin dejar señales; y si están limitadas á la córnea son de pronóstico favorable. Tales son en primer término las incisiones quirúrgicas, y luego por orden de frecuencia las heridas por instrumentos metálicos cortantes ó punzantes, y las heridas con fragmentos de vidrio, que si solamente hieren sin penetrar dan lugar á incisiones bastante regulares y que cicatrizan bien, aunque es frecuente que el iris quede aprisionado en algún punto de la herida.

Si la ruptura, además de la córnea, pasa sobre su borde, y se extiende por la esclerótica sobre la región ciliar, entonces se considerará grave el accidente.

Una mulatica, de 11 años, cayó al bajar corriendo las escaleras, y sufrió contra el borde de un escalón contusiones en el

arco superciliar, párpado superior, mejilla y globo ocular. Se produjo una rotura de las membranas externas que atravesaba el borde inferior de la córnea. A través de la incisión aparecía la periferia del iris y se veía la porción ciliar. A los 15 días apenas había reacción y V = 1/10; pero empezó como al mes á evolucionar una ciclitis, con dolores intensos, fotofobia, hemorragias en el humor vítreo, y pérdida completa de la vista, con disminución del tamaño del globo y T < n. Todo esto se verificó en unos 30 días, apesar de haberse seguido un tratamiento antiséptico.

Fístula.—Las heridas con perforación de la córnea cicatrizan completamente. Sin embargo, en algunos casos puede, por la interposición del iris, establecerse una fístula que dá constantemente salida al humor acuoso. Observé esta complicación en un obrero que trabajaba en minas de hierro, y que sufrió 20 años antes un golpe en el ojo con una barra. Se estableció una fístula con hernia del iris, no existía cámara anterior, y la vista se perdió totalmente.

Esclerótica.—Sólo tenemos que describir la *ruptura* de esta membrana. Al ocuparnos de los párpados referimos el caso de una negra de 60 años que recibió sobre el ojo derecho una pesa de 6 libras lanzada con gran impulso Por parte del ojo, produjo en la esclerótica una herida de más de $0.^{m}01$ de extensión á $0.^{m}003$ por encima del borde de la córnea. Esta herida produjo una depresión notable de los tejidos, con viva hiperemia de la conjuntiva, hemorragia en la cámara anterior que impedía ver la pupila, y pérdida de la vista. El ojo se atrofió lentamente.

El otro caso de ruptura de la esclerótica lo hemos mencionado entre las heridas de la córnea.

La porción de esclerótica expuesta á los traumatismos es la que recubre la región ciliar, y la participación que ésta toma en las rupturas de aquella es la que reviste gravedad, y hace frecuentes las atrofias del globo por irido-coroiditis.

Tractus uveal.—Los trastornos que los traumatismos ocasionan en la membrana vascular adquieren en la mayor parte de los casos suma gravedad y comprometen seriamente la vista. Si sólo interesan el iris puede considerarse el órgano en estado útil, pero las lesiones del cuerpo ciliar llevan ordinariamente á la pérdida completa del ojo.

Hernia del iris.—Este es el más frecuente de todos los accidentes que describimos. Se ha observado ocho veces en esta serie. Unas es un simple enclavamiento, *sinequia anterior*, y otras una verdadera hernia.

Habitualmente un ojo puede soportar muchos años ó siempre, estas adherencias con escaso trastorno en la vista, particularmente cuando sólo un punto del borde pupilar está prendido á la córnea.

Una pequeña hernia, llega á recogerse de tal modo por el trabajo de cicatrización, que luego no es más que un enclavamiento.

Las hernias que se muestran á través de heridas incisas desaparecen por atrofia al cabo de cierto tiempo, debido á la extrangulación que sufre el iris entre los bordes de la herida; pero las debidas á procesos supurativos y que se verifican á través de una abertura redondeada pueden persistir muchos años y hasta ser una grave complicación si no se interviene, por cuanto dificulta la cicatrización de la córnea.

Así es que comprendemos los enclavamientos ó sinequias anteriores entre las hernias del iris, puesto que por lo menos en el momento de su producción, apareció al exterior la membrana vascular.

Sinequías posteriores.—Esta complicación rara, se produce cuando un cuerpo extraño pequeño penetra con gran fuerza en el ojo atravesando la córnea, un punto del iris próximo á la pupila y el cristalino. He observado dos casos en los cuales no se vió el cuerpo extraño, pero era indudable su existencia por una nubécula en la córnea, la adherencia del iris al crista-

lino y la catarata parcial en un caso y completa en otro. La sinequia sólo pudo reconocerse después de dilatar la pupila.

Irido-dialisis.—Tampoco es frecuente este accidente. Lo he observado tres veces en esta serie.

Contra el O.I. de un herrero fué á chocar un pedazo de acero produciendo en el borde súpero-externo de la córnea una ruptura en forma de Y, y un pequeño desprendimiento del iris, á través del cual se veía el fondo del ojo.

En otro individuo se produjo una desgarradura análoga de la inserción del iris por una fuerte contusión con un taco de billar.

Un soldado que recibió un fuerte traumatismo sobre la ceja, párpados y ojos del lado derecho, quedó con un extenso desprendimiento del iris, que comprendía toda su mitad interna.

Parálisis del músculo ciliar. — Al describir los casos de conmoción, hicimos notar que en ambos se produjo esta complicación. En la mayor parte de las contusiones fuertes debe verificarse la dilatación pupilar en el primer momento, como un fenómeno de relajación de las fibras musculares.

Iritis.—En muchos traumatismos la reacción del iris es congestiva y desaparece pronto; pero en algunos casos se declaran iritis intensas cuando ha habido una lesión que alcanza al cuerpo ciliar, y sobre todo si han penetrado en la cámara anterior gérmenes infecciosos. A esta especie corresponden las iritis consecutivas á la extracción de catarata y demás operaciones en que incinde la cubierta del ojo.

Las iritis son graves. Producen exudados que obstruyen la pupila, y llevan á la pérdida de la vista, que difícilmente se puede recuperar por una operación.

Ciclitis.— Los traumatismos que alcanzan la región ciliar determinan un trastorno circulatorio en todo el ojo. Se muestra viva inyección periquerática, dolor, lagrimeo, fotofobia; si el iris toma parte activa en el proceso la pupila quedará

obstruida por exudados, el humor vitreo se pone turbio, se opacifica el cristalino, y las membranas profundas sufren alteraciones graves; y todo termina en tiempo más ó menos largo por la atrofia del ojo.

De los casos que aquí señalo, unos sufrieron contusiones violentas, y otros heridas directamente sobre la región ciliar.

Esclero-coroiditis. — Puede mostrarse alguna vez como consecuencia de un traumatismo. Al estado inflamatorio de la ciclitis sucede la distención de la esclerótica, que cede empujada por la tumefacción ciliar, y se establecen definitivamente las ectasias de que hablamos. De esto es ejemplo un enfermo de mi clínica que recibió en O. I. una fuerte contusión con el cabo de una pluma, á la que siguió irido-coroiditis grave con obstrucción pupilar, y después esclero-coroiditis con dos abultamientos negruzcos en la región ciliar á los lados del músculo recto superior.

Glaucoma.—No es raro observar estados glaucomatosos pasajeros después de un traumatismo ocular. Cuando el cuerpo vulnerante ha herido el cristalino, y éste se hincha rápidamente al absorver el humor acuoso, cuando hay una reacción brusca por parte del iris y de la región ciliar, se produce un desequilibrio en la circulación intraocular, que origina el estado complejo que designamos por glaucoma. Al estudiar esta enfermedad insistiremos sobre la causa traumática.

Ruptura de la coroides. — Al referir un caso de conmoción del ojo, dijimos que era muy probable que por detrás del edema de la retina existiese una ruptura vertical de la coroides en el espacio comprendido entre la mácula y la papila.

En otro individuo, alcoholista, y que padecía atrofia de las papilas vino el traumatismo á determinar lesiones múltiples en O. D, : iridodialisis de gran exensión, luxación del cristalino y *desgarradura de la coroides* en una estrecha banda por debajo de la papila y con una bifurcación que atravesaba la mácula. En sus bordes había algunas agrupaciones de pig-

mento diseminadas, y sobre el fondo blanco de la esclerótica se veían cruzar los vasos retinianos sin alteración en su trayecto.

Neurálgia del trigénico.—La compresión ó magullamiento de los filetes nerviosos por el cuerpo extraño, y durante el período inflamatorio por el hinchamiento de los tejidos, ó la acción que sobre el nervio ejerzan directamente las sustancias sépticas introducidas por la herida motivan esas insoportables neurálgias del quinto par que desesperan á los enfermos que las sufren. El dolor se extiende desde el ojo á toda la rama oftálmica de un modo tan completo, que los pacientes señalan exactamente los límites del nervio. Otras veces el dolor se extiende además á la segunda rama.

En las iritis, ciclitis y glaucoma el dolor llega á ser intensísimo. En otros casos con reacción poco aparente del ojo la neuralgia se impone como fenómeno culminante.

Ejemplo. Un hombre se dió una caida sobre la región occipital, y á los pocos días se inició una neuralgia intensísima de la 1ª y 2ª rama del trigémino, que se prolongó más de dos meses sin que se hallase modo de curarla.—Cuando lo ví tenía afaquia y el fondo del ojo estaba turbio, y no ví otra alteración á que imputar la neuralgia que un tumorcito amarillento que apenas asomaba por el ángulo de la cámara anterior. Probablemente el traumatismo aceleró la marcha del tumor, que á su vez fué causa de la neuralgia.

Hemorrágia intraocular.—En el caso que ya referimos de una estensa herida de la esclerótica en una negra se produjo una hemorragia en la cámara anterior que impedía ver la pupila.

Debió producirse igualmente gran hemorragia en el humor vitreo puesto que cuando volvió la enferma quince días después mejorada del hifema no podía alumbrarse el fondo del ojo.

Hemorragias en la retina.—En un caso de conmoción que hemos referido se veían diversas hemorragias en la retina; unas en el trayecto de los troncos vasculares y otras en la mácula. Este es el punto débil de la retina, donde con mayor frecuencia se producen hemorragias. En el caso de un herrero á quien un golpe sobre el borde de la córnea produjo una pequeña desgarradura del iris se veía en la mácula una linea gruesa roja horizontal y al rededor y á cierta distancia de ella una corona de estrias blancas.

Cataratas.—Los traumatismos producen con frecuencia la opacidad del cristalino. Nueve veces lo hemos observado en esta serie. En todos los casos se produjo por herida directa de la lente ó por lo menos por el choque sufrido en casos de rotura de la córnea y hernia del iris, ó por herida del cuerpo ciliar. Pero no dudo que una contusión pueda determinarla.

La opacidad no se produce inmediatamente después del accidente.

Al cabo de algunos días se quejan los enfermos de enturbiamiento de la vista, y si se examina entonces al oftalmoscopio se verá una opacidad diseminada más espesa en el punto lesionado. Suele verse cuando un cuerpo pequeño hiere con violencia el cristalino la formación de una opacidad limitada alrededor del cuerpo estraño y á veces tan pequeña que no impide la vista.

Las cataratas traumáticas se reconocen por su color blanquecino uniforme. En los jovenes el tinte lechoso de las cataratas traumáticas es característico.

Luxación del cristalino.—Se produjo esta complicación habiendo sido dislocado el cristalino en la cámara anterior por consecuencia de un manoplazo y permaneció en ella quince meses determinando una ciclitis con pérdida del órgano.

En otro enfermo el cristalino quedó acostado en el humor

vitreo por debajo de la pupila, del que sólo quedaba el núcleo por haberse reabsorvido las capas corticales. Otro caso análogo he observado, pero permaneciendo íntegra la lente.

Afaquia.— Un muchacho de 17 años recibió un batazo en el O. I, y por consecuencia de este accidente se declaró una linfangitis. Cuando lo examiné el iris flotaba de delante atrás, la pupila estaba muy dilatada y en ella se veían restos de la cápsula, pero no existía vestigio de cristalino, probablemente porque hubo rotura de la cristaloides, opacidad del cristalino y reabsorción total de sus masas, que son blandas en esa edad.

Atrofia del globo.—Esta es la terminación de los traumatismos que provocan ciclitis. La atrofia se produce lentamente. El ojo se pone blando y disminuye de volumen hasta quedar reducido á veces á un pequeño muñón.

CUERPOS EXTRAÑOS

Entre las heridas del ojo hablamos de dos casos de pequeños cuerpos extraños, que fueron á alojarse al cristalino ó en el humor vitreo; pero como no pudimos verlos, no los incluimos en este capítulo. Tampoco comprendemos aquí los cuerpos implantados en la cornea que con bastante frecuencia se extraen en las clínicas. De los cuerpos que se alojan dentro del globo del ojo, sólo tenemos que citar el caso de un joven mecánico, á quien le saltó en O. I., mientras trabaja en la herrería, un pedazo de hierro, que perforó la cornea haciéndole una incisión limpia de 0.^{m}004 de extensión, que seccionó el borde pupilar del iris, é hirió el cristalino. Al oftalmoscopio se veía la parte superior de la lente aun semitransparente, con numerosas estrias negras y en la parte inferior, por detras de la he-

rida, una opacidad blanca que impedía ver el fondo. Había dolor á la presión. T>n. V=p. de bultos. Por medio de una operación se extrajeron dos virutas de acero.

ANESTESIA

Diversas afecciones (lesiones del 5º par, glaucoma), pueden producir la anestesia del ojo, pero ahora solo señalamos el caso de una mujer, de 38 años, histérica, que á consecuencia de una inyección de cocaina que se le hizo en la encía, se provocaron la aparición de una serie de fenómenos nerviosos que hemos descrito en el capítulo Ptosis. La cornea y la conjuntiva quedaron insensibles hasta el punto que no se provocaba reflejo palpebral al tocarlas con un estilete.

EXOFTALMIA

A pesar de que la exoftalmia no es más que un síntoma, se le dedica por muchos escritores un capítulo por la gran importancia que tiene en clínica y por la dificultad que algunas veces se experimenta para reconocer la enfermedad de que depende.

En un mulato de 51 años que ví en el Hospital Mercedes con múltiples fenómenos en O. I. representando un estado glaucomatoso, se observaba exoftalmia y estrabismo divergente; pero el enfermo salió sin que llegara á averiguarse la causa de la propulsión del ojo.

Poco tiempo después ví, en el mismo Hospital, un negro de 55 años, labrador, que padecía exoftalmia de ambos ojos, tan pronunciada, que se podía herniarlos pasándoles por de-

trás la abertura palpebral. La exoftalmia era directamente hacia adelante. En O. D. tenía leucoma central, y en O. I. se percibía bien una atrofia de la papila, de color gris, coroiditis atrófica con grandes placas al rededor de la papila y miopía considerable con estafiloma posterior. No pude establecer de un modo cierto el diagnóstico.

El tercer caso lo observé en una mujer de 55 años, á quien desde uno antes había empezado á desarrollarse la exoftalmia en su O. D. Cuando la ví el ojo estaba ya fuera de la órbita, lanzado directamente hacia adelante, casi sin movimientos, pero con la pupila dirigida un poco hacia arriba y hacia afuera. En esta enferma sentamos con confianza el diagnóstico de tumor del nervio óptico, por éstos y otros síntomas que describiremos con su historia completa al hablar de dichos tumores, como la operación que fué preciso hacer vino á comprobarlo.

PANOFTALMIA

He observado esta enfermedad en tres sujetos del Hospital Mercedes; dos veces en O. I. y una en O. D.

En un chino, de 63 años, se presentó inflamación de los párpados, quémosis conjuntival, vivos dolores ciliares pulsativos, propulsión del ojo, necrosis de la cornea, y la cavidad ocular llena de pus; y como resultado la pérdida del órgano.

Un joven que tenía atrofiadas ambas corneas y adherentes á ellas los iris, fué operado de elefantiasis del escroto. La herida entró en supuración, y, probablemente por llevarse los dedos sucios del pus al ojo izquierdo, se declaró una violenta inflamación con propulsión del globo, que á los seis días había necrosado la cornea, por donde salió el pus contenido en el interior.

En este caso se propagó al traves de la cornea adelgazada por la atrofia, y hallando un terreno propicio en el interior evolucionó el flegmón con suma energía.

El tercer caso es el de un individuo blanco, de 40 años, sifilítico, con lesiones terciarias (destrucción del extremo de la nariz, cicatrices retráctiles que han producido deformaciones palpebrales). En O. I. que padecía estafiloma opaco de la cornea, y pérdida completa de la vista, se presentó quémosis intenso de la conjuntiva, que tomó color negruzco en la porción súpero-externa del bulbo. Hice escarificaciones en la mucosa y ordené fomentos de cocimiento de manzanilla y adormideras. Al quinto día estaba pálido, con la cara cubierta de sudor. El ojo tenía un aspecto horrible: los párpados estaban completamente abiertos y rechazados hacia afuera por el quémosis, la inflamación se extendía hasta la ceja y la mejilla, y el ojo en exoftalmos y fijo por la inflamacion de la cápsula de Tenón. La cornea estaba negruzca en el centro. Comprimiendo la piel inflamada se aumentaba el dolor y aparecía pus en medio de la cornea. Hubo que proceder inmediatamente á la enucleación. El ojo era una bolsa de pus.

En la panoftalmia ó ciclitis supurativa, se pueden considerar tres períodos. En el primero existan ó nó fenómenos generales aparece tumefacción de los párpados y quémosis conjuntival con dolor pulsativo.

En el segundo se propaga la inflamación á la cápsula de Tenón; el ojo es lanzado hacia afuera, permanece en oftalmoplegia con la córnea seca, y falto de expresión como si fuese un ojo artificial y los dolores alcanzan su mayor intensidad. Este período es el de la formación del pus. En el tercero el exceso de presión intraocular y la aparición del pus en la cámara anterior comprime y necrosa la córnea; y el pus sale por la perforación de esta membrana. Desde este momento ceden los fenómenos inflamatorios y el ojo acaba por quedar reducido á

un muñón atrófico, con la desorganización de todo su contenido.

Sattler ha descubierto en un ojo humano atacado de panoftalmia, un bacilo corto, de extremos redondeados, móvil, semejante al piocianico, y que considera patógeno, puesto que reprodujo la enfermedad en los conejos.

ATROFIA

La atrofia del ojo es la terminación de algunas enfermedades. Se observa con alguna frecuencia; en esta serie en 38 por 1000 de los enfermos.

Puede presentarse en todas las edades. El más jóven de estos enfermos tenía 16 años, pero varios de ellos habían perdido el órgano desde la primera infancia. En esta edad obedece generalmente á la oftalmia purulenta.

La enfermedad es mucho más frecuente en los varones que en las hembras; aquellos están más expuestos á los accidentes que la determinan. Es relativamente frecuente en los chinos; de 39 que me consultaron en toda la serie, la padecían cinco, lo que hace 1 por 8, mientras que de los blancos sólo la tenían 1 por 27, y los negros 1 por 24.—En la primera serie insistimos sobre la frecuencia de las afecciones destructivas de la cornea en la raza china.

El O. I. fué atacado exclusivamente 23 veces, y 12 el O. D. —En tres casos la atrofia se presentó en los dos ojos del mismo enfermo.—El predominio de la lesión en O. I. ha sido puramente casual, pues no hallo razón que lo explique, y por otra parte, en la primera serie fué algo más frecuente en el derecho que en el izquierdo.

La enfermedad se observó con mayor frecuencia en los jornaleros y labradores. Casi todos los enfermos eran de la clase pobre.

Causas.—En dos grupos pueden comprenderse todas las causas de atrofia: los grandes traumatismos que destruyen el ojo en el momento de herirlo; y las ciclitis en general, que conducen á la atrofia lentamente. Como ejemplo del primero citaré el caso de un pocero, que al dar un barreno recibió la explosión en la cara, perdiendo totalmente el ojo izquierdo. Estos traumatismos violentos se observan rara vez. Al segundo grupo correponden diversidad de causas que conducen á la atrofia por la inflamación del tractus uveal, y que exponemos á continuación.

Los *traumatismos accidentales ú operatorios* son una de las causas más frecuentes de ciclitis generalizada.

Un comerciante de 30 años, recibió de rechazo un balín de rewolver sobre el O. I. Desde el primer momento perdió la vista, y después se declaró una inflamación dolorosa de marcha lenta que condujo á la atrofia. A los seis meses, época en que lo ví, el ojo estaba disminuido de volumen, deprimido en el borde escleral interno, punto del choque, y con una hendidura en la córnea, que desde allí se dirigía hacia abajo. La pupila estaba contraida y obstruida, y deprimida en forma de embudo por la falta de cristalino. La base del iris estaba enclavada en la cicatriz. Todavía persistía en algunos puntos inyección periquerática profunda, y el ojo era sensible á la presión. $T<n$. $V=0$. Era evidente que la atrofia obedecía á una ciclitis.

Seis veces he visto la atrofia consecutiva á una operación hecha con el propósito de devolver la vista. Esta especie es evitable, cuando no ha habido accidentes inmediatos muy graves (pérdida considerable de humor vitreo) puesto que sabemos que estas inflamaciones de la uvea son infecciosas. Una antisepsia rigurosa, como expondremos en el capítulo de operaciones, pone á cubierto de este accidente. Y no se crea que el estado de debilidad ó caquexia del enfermo toman mucha parte en el fracaso. Una operación irreprochable en el ma-

nual y en la limpieza, cura en todos los casos, aunque en los sujetos debilitados sea menos rápido el éxito. Después de una buena extracción de catarata, sólo se requiere la cicatrización de la herida de la cornea; y la tendencia á la cicatriz es bien conocida. Pero si hay infección, las mejores condiciones por parte del enfermo son impotentes para evitar la pérdida. Fuí consultado por un labrador robusto que perdió ambos ojos por consecuencia de extracciones de catarata en que hubo infección de la herida, pues en el último pude presenciar la evolución ya avanzada de la irido-coroiditis.

Si he insistido sobre las atrofias de causa operatoria, es porque con los medios de que actualmente se dispone y con las enseñanzas de la escuela moderna, debe disminuirse notablemente su proporción en las operaciones que ahora se practiquen.

La misma observación se extiende á las *oftalmias purulentas,* curables cuando se atacan decididamente desde su principio. Esta causa de ceguera, antes tan frecuente, ha disminuido mucho desde que se sabe combatirla. Por mi parte he escrito un artículo de vulgarización dando consejos á las madres y comadronas para que soliciten al médico, así que aparezca este azote de los reciennacidos.

Las pústulas de *viruela* desarrolladas sobre la cornea determinan con harta frecuencia leucomas más ó menos extensos, que en muchos casos inutilizan la vista, y en algunos llega á la atrofia completa del ojo.

Hay otras causas capaces de atrofiar el globo ocular. En varios de los enfermos que me consultaron sólo inscribí atrofia por accidente, sin especificarlo. Uno de ellos padecía granulaciones en período avanzado. Otro se refería á una hemorragia en la cámara anterior, y otro á la escarlatina, pero doy poco valor á estas aserciones por no haber observado la enfermedad causal ni el principio del padecimiento ocular.

Síntomas.—En los ojos que se pierden por accidentes gra-

ves no hay otros signos que la destrucción inmediata del órgano, hemorragias, dolor, etc., fáciles de apreciar.

En los que se pierden, como habitualmente sucede, por irido-coroiditis, hay un traumatismo, perforación de la cornea, ó iritis mal curada. ó sinequias antiguas que son el punto de partida de la inflamación.

En la evolución de la atrofia ó tisis del ojo hay que considerar tres períodos: 1º *Lesión* determinante de la ciclitis; 2º *Desorganización* por la marcha de ésta; y 3º *Atrofia* ó período de destrucción de los tejidos vasculares intraoculares y de los demás tejidos contenidos en el ojo.

Al primero corresponden las causas que hemos indicado. Probablemente en todos ó la mayor parte de los casos la infección de la herida preside al desarrollo de la ciclitis. Este período comprende no solamente el estudio del traumatismo ó de las demas lesiones determinantes, sino también la reacción de la uvea contra la infección y en una palabra, los fenómenos agudos de ciclitis, el dolor, la inyección periquerática, el quemosis de la conjuntiva, á veces la tumefacción palpebral, la fotofobia, etc.

El segundo período que se prolonga algunas veces mucho tiempo, comprende la evolución de la ciclitis. Los dolores son menos intensos, pero mortifican por su persistencia, la cornea pierde su reflejo brillante, el iris se pone turbio, con la pupila contraida, que abundantes opacidades vienen á obstruir; la vista se dismuye hasta quedar reducida á la percepción luminosa, ó hasta perderse totalmente, el ojo se pone muy blando, T<n—como una bolsa que estuviese á medio llenar de líquido, y el volumen del ojo disminuye en todos sentidos.

Después de una evolución gradual, que puede durar muchos meses, se calma el estado inflamatorio por agotamiento de la infección ó por la desorganización de los tejidos intraoculares y queda constituido el tercer período. El ojo notablemente disminuido de volumen, deformado, arrugado, y á

veces reducido á un pequeño muñón, no tiene la blandura del período de desorganización, sino que se muestra al tacto muy duro como si fuese un cuerpo sólido. En efecto, los líquidos intraoculares han sido agotados, y los tejidos vasculares han experimentado en algunos casos la degeneración osea. El pequeño muñón en que apenas se distingue cornea, unas veces de color blanco en toda su extensión y otras recubierto de conjuntiva, es llevado en las direcciones que le imprimen los músculos orbitarios, completamente ciego, insensible é inconsciente, obedeciendo por sinergia á los movimientos del ojo sano.

MICROFTALMIA

Hay ciclitis de marcha lenta que determinan una disminución proporcional y progresiva de todas las partes del ojo. En un período avanzado pudieran incluirse entre las microftalmias, puesto que en realidad lo son. Pero dejando á un lado las formas adquiridas nos ocuparemos en este capítulo de la microftalmia congénita, y pasaremos á dar una nota de los tres casos inscritos.

Niño blanco, de 12 años.—Córneas casi planas de 0.^{m}009 diámetro. Coloboma iris infero-externos, simétricos. Catarata completa O. I., una estria en O. D.—Atrofia coroides, ó coloboma que no pude examinar bien, de grandes dimensiones, alargado horizontalmente y envolviendo la papila.—Nistagmus.

$$T \left\{ \begin{matrix} O.\ D. \\ O.\ I. \end{matrix} \right\} = n. \quad V. \left\{ \begin{matrix} O.\ D. = \text{buena}, \\ O.\ I. = p.\ l, \end{matrix} \right.$$

Mulata de 15 años. Microftalmia más pronunciada en O. I. pero no muy notable. Catarata nucleolar en ambos ojos.

para ver mejor prefiere una semi-oscuridad que le permite ver á través de una zona entre la pupila dilatada y la opacidad de la lente.

Joven de 20 años.—Microftalmia en ambos ojos con lesiomúltiples. La esclerótica sumamente adelgazada permite ver el color negro de la lámina fusca en una gran extensión, sin que haya ectasias. V.=0.

Su abuelo y su padre padecieron de la vista. De siete hermanos que fueron, cuatro veían y tres nacieron ciegos. De los que tenían vista, en uno era muy escasa, y la perdió totalmente siendo joven.

CONJUNTIVA

GENERALIDADES

Las investigaciones bacteriológicas han producido una revolución en medicina. El estudio de las causas trazado por la nueva vía asentará sobre bases sólidas el conocimiento de las enfermedades; los tratamientos se harán racionales y de seguros resultados; y lo que es más importante, se aprenderá á evitar la explosión de muchos padecimientos.

La conjuntiva se ha beneficiado grandemente en este sentido. Larga es ya la serie de gérmenes que en ella se han descubierto. Todavía no está demostrada la acción patógena de muchos de ellos; y hasta se duda de cual sea el esencial entre los varios descritos para algunas de sus enfermedades. Por otra parte, en la conjuntiva normal han reconocido diversos observadores bacilos, coccus, staphylococcus, streptococcus, sarcinas, que pululan en los fondos de saco sin producir reacciones morbosas. Esta insuficiencia de los conocimientos adquiridos hace imposible hoy día una clasificación etiológica exacta. Sin embargo intentaremos una, deficiente seguramente, pero que servirá para trazar un órden más metódico que el seguido hasta ahora.

Enfermedades de la conjuntiva

- Accidentales.....
  - Traumatismos.
  - Hiperemia (astenopias)
- Microbióticas..
  - De acción local..
    - Conjuntivitis.
    - Xerosis.
    - Pterygion.
  - De id. general
    - Sífilis.
    - Tuberculosis.
    - Lepra.
    - Cancer.
    - Paludismo.

Dividimos todas las enfermedades de la conjuntiva en dos grupos. En el primero, las que llamamos accidentales, que sólo comprende los traumatismos y la hiperemia de la mucosa.

En efecto, las heridas hechas con instrumentos asépticos aun cuando penetren en el interior del ojo, y cualquiera que sea la región herida, curan sin provocar reacción inflamatoria. De ello tenemos una prueba en las manipulaciones quirúrgicas que hoy día se practican en todas las membranas oculares y que son inofensivas.

La hiperemia conjuntival tal como la consideramos en el capítulo en que la describimos aparte no es de origen infeccioso, al menos cuando acompaña á un traumatismo ó depende de anomalías de la refracción. En estos casos hay un aflujo sanguíneo á la mucosa bien sea por acción irritante, ó por esfuerzos musculares, que al desarrollar toda su potencia congestionan el ojo.

En el grupo de las enfermedades microbióticas estudiamos los gérmenes que producen una acción puramente local, y otros referentes á los que se hallan en la sangre, y que tienen la propiedad de atacar otros tejidos que no son de la misma naturaleza.

En la primera subdivisión incluimos las conjuntivitis, el xérosis y el pterygion; en la segunda, la sífilis, tuberculosis, lepra, cancer y paludismo que con frecuencia tienen manifestaciones oculares.

Por el adjunto cuadro se verá que las enfermedades de la conjuntiva se observan en todas las épocas de la vida. Son más frecuentes en los varones, y en la raza blanca. Su número ha alcanzado la cifra bien crecida de 268 casos.

La conjuntivitis catarral, el pterygión, y las conjuntivitis flictenular y granulosa han sido en el orden que las exponemos sus afecciones más comunes.

ENFERMEDADES DE LA CONJUNTIVA	EDADES EXTREMAS	Sexo		Razas				Total
		V.	H.	B.	CH.	M.	N.	
Equímosis	5 —80	6	.....	6	.....	.....	.....	6
Quemaduras	40 —75	2	.....	2	.....	.....	.....	2
Cuerpo extraño	20 —30	1	1	2	.....	.....	.....	2
Ictero	35 —	1	.....	1	.....	.....	.....	1
Hiperemia	18 —58	8	3	11	.....	.....	.....	11
Conjuntivitis catarral	19 d—80	54	27	65	2	8	6	81
» blenorrágica	1 d—40	19	5	16	.....	8	.....	24
» granulosa	18 —65	29	6	26	8	1	.....	35
» folicular	4 —42	2	3	5	.....	.....	.....	5
» flictenular	1 —33	16	28	31	1	8	4	44
Oftalmia palúdica	28 —	1	.....	1	.....	.....	.....	1
Tumores	17 —60	2	2	3	.....	.....	1	4
Pterygion	12 —80	40	11	30	8	9	4	51
Xerosis	47 —	1	.....	.....	1	.....	.....	1
TOTAL	.....	182	86	199	20	34	15	268

TRAUMATISMOS

En la sección anterior al ocuparnos de los traumatismos oculares, dedicamos pocas líneas á los de la conjuntiva, por su escasa importancia. En efecto, las heridas curan espontáneamente y con rapidez aun cuando sean grandes, así es que después de la tenotomía puede dejarse sin sutura la ancha incisión conjuntival en la seguridad de que curará pronto y sin cicatríz apreciable. Después de la operación queda equimósis y abiertos los bordes de la herida, pero la laxitud de la mucosa permite su aproximación, y la vascularidad del tejido su fácil reposición.

La vitalidad de la mucosa y su facilidad en llenar las pérdidas de sustancia, constituyen un obstáculo para curar por operación el pterygion, pues en muchos casos recidiva implantándose nuevamente la conjuntiva en la porción descamada de la cornea.

Las úlceras por traumatismos, por pústulas, etc., curan también con rapidez; las perforaciones, con extirpación de una zona como se practica en la sindectomía provocan la formación de nuevos vasos que llenan la pérdida de sustancia y recubren la esclorótica.

A continuación expondremos algunas observaciones sobre los equímosis, quemaduras y cuerpos extraños.

Equímosis.—Fácilmente se reconoce en que la conjuntiva presenta una mancha roja, debida á la rotura de algún vaso de su delicada red.

Tiene por causas: Traumatismos ó esfuerzos musculares. Los traumatismos directos, ya sean contusiones ó heridas determinan equímosis, Los vasos de la mucosa se rompen con facilidad, pero la hemorragia es limitada; yo al menos nunca la he visto ocupar toda la conjuntiva, y ni aun siquiera rodear la cornea, apesar de la laxitud del tejido subconjuntival. Tampoco llega á formar tumefacción marcada; en algunos casos sólo dibuja un relieve poco apreciable. Vino á consultarme un señor que una hora antes había recibido un latigazo en O.D. que produjo una rotura de la conjuntiva bulbar sobre el diámetro horizontal externo cerca de la cornea. La herida tenía 0.^{m}01 de extensión. Alrededor de ella se había producido inmediatamente un equímosis subconjuntival, de forma redondeada, que no tocaba á la cornea. Esta membrana había participado al traumatismo, pues estaba turbia en su lado externo. A los dos días, la herida de la conjuntiva había cicatrizado, pero el equímosis tenía mayor extensión, y sólo al cabo de unos diez días desapareció, pasando del color rojo obscuro

por un tinte rosado, hasta quedar una coloración amarillenta que se desvaneció más lentamente.

La presión de las pinzas de fijar durante las operaciones producen contusiones, y con frecuencia desgarraduras que dan lugar á equímosis. Las incisiones lineales de Graefe y los grandes colgajos levantaban con la cornea una zona de conjuntiva que producía hemorragias. Las operaciones de estrabismo producen también equímosis.

Los esfuerzos musculares que determinaron equímosis fueron la tos en un caso de bronquitis, los esfuerzos para orinar en un enfermo que tenía estrechez uretral, y los esfuerzos para defecar en un caso de estreñimiento. En un hombre de 80 años se pudo achacar al ateroma un equímosis que se produjo espontáneamente. Los demás enfermos eran casi todos adultos, sin alteraciones vasculares.

En la fiebre amarilla hay trastornos de los vasos, que exponen á las hemorragias. Estas son constantes en el estómago y muy frecuentes en los intestinos.

En la conjuntiva suelen observarse algunas veces, y en este caso estaba uno de los que describo. Al quinto día de la enfermedad se produjo un equímosis en la conjuntiva de O. D. que al 11º había desaparecido casi por completo.

De los seis casos, que indico en el cuadro, todos varones y blancos, se observaron tres veces en cada uno de los ojos.

El equímosis se produce siempre en la conjuntiva bulbar, y su sitio de predilección es la región infero-externa de la cornea rodeando parte de esta membrana. Por el lado de la cornea se termina bruscamente en el limbo, tomando por consiguiente la forma de un arco; pero se pierde sin límites precisos hacia los fondos de saco ó los ángulos palpebrales. En algunos casos la placa sanguínea no toca á la cornea, y entonces tiene una forma más ó menos redondeada.

La mancha de sangre tiene en un principio color rojo, que al segundo día se hace muy obscuro. A medida que se

reabsorbe la materia colorante toma color más claro, sonrosado, y en fin, después de presentar un tinte amarillento desaparece totalmente sin dejar el menor vestigio.

El equímosis de la conjuntiva es de tan poca importancia que no necesita tratamiento. La curación es espontánea. El calor húmedo puede facilitar la reabsorción.

Quemaduras. — Un hombre al disparar una escopeta de salón recibió el fogonazo sobre O. D. produciendo quemaduras en la conjuntiva bulbar, que dejaron marcas de pintas negras. Apenas ocasionó dolor.

El segundo enfermo, en vez de ponerse en el O. I. una gota de atropina, se instiló equivocadamente una gota de un remedio que usaba para los callos, y en cuya composición entraban el éter sulfúrico y el colodion. Sintió un dolor de quemadura, la conjuntiva se inyectó y al día siguiente supuraba en abundancia.

Cuerpos extraños.—A un cochero se le implantó en la conjuntiva del tarso superior O. I. una cascarita de alpiste provocando conjuntivitis que se extendía hasta el bulbo, y sensación molesta de un cuerpo extraño. Me consultó al segundo día, hice la extracción, y cesaron todos los fenómenos inflamatorios.

A una señorita que viajaba en ferrocarril se le adhirieron pedacitos del carbón de la máquina á la cornea y la conjuntiva, provocando dolor y viva hiperemia conjuntival. La extracción volvió rápidamente las cosas á su estado normal.

ICTERO

La coloración amarilla de las conjuntivas es un signo de afecciones del hígado. En nuestros climas, donde domina la

idiosincrasia hepática, es frecuente observar el íctero de la conjuntiva. Por la acción del calor húmedo casi constante en estas zonas tropicales, se siente pereza gastro-intestinal, la asimilación es difícil, se congestiona el hígado, y sobreviene un estado anémico que dá á la piel y las mucosas un tinte amarillento característico de los habitantes de estos países.

En los casos en que se dificulta la función hepática las materias que debieran eliminarse por dicho órgano circulan en la sangre y tiñen de amarillo los tejidos. En la fiebre amarilla y en el ictero grave las conjuntivas toman un color de llema de huevo, y el tejido subconjuntival está también fuertemente teñido. La cornea, sin embargo, se conserva normal, limpia y transparente. El ictero conjuntival no se manifiesta en la fiebre amarilla hasta el segundo período que empieza el tercer día, y en los casos graves aumenta en intensidad hasta el momento de la muerte, y se mantiene en el cadáver.

El ictero debe buscarse en la conjuntiva bulbar, más sensible á los cambios de coloración de la sangre, y no en la palpebral como suele hacerse.

HIPEREMIA

La hiperemia ó catarro seco de la conjuntiva, es un estado congestivo de la mucosa provocado por un elemento extraño ó por propagación de inflamaciones ó por presión de tumores de las regiones vecinas; es, en suma, un síntoma que acompaña á muy diversas enfermedades.

En estos enfermos que analizamos el catarro dependía de causas diversas. Un vendedor ambulante enfermó de blefaroconjuntivitis, á lo que contribuiría en buena parte la acción del polvo. En el mismo caso se hallan los que sufren de pterygion, entre cuyos pliegues se detiene el polvo que no pueden arrastrar las lágrimas, y sobreviene mecánicamente una

irritación local, el pterygion se engruesa y enrojece por el aflujo sanguíneo y la hiperemia se extiende hasta el ángulo palpebral.

Un jugador de *base ball* también fué tratado por conjuntivitis crónica. Otro enfermo que tenía un estafiloma grande en uno de sus ojos padecía la hiperemia porque los párpados apenás podían abrigar el ojo tan voluminoso.

Una de las causas más frecuentes de estos catarros secos son las anomalías de refracción y las enfermedades del aparato excretor de las lágrimas. El astigmatismo, la hipermetropia, la anisometropia, originan las astenopias acomodativas que se caracterizan por un conjunto de síntomas que luego describiremos, y entre los que figura la hiperemia conjuntival provocada por el aflujo sanguineo á la porción ciliar y por las contracciones sostenidas del orbicular y de los músculos externos del ojo.

Las afecciones lagrimales impiden el libre curso de las lágrimas. Estas, perdida su corriente, no tienen fuerza para barrer los cuerpos extraños que se depositan en el ojo, y por su acumulación obran como si ellas mismos lo fueran, desvían el párpado inferior y este depósito lleno de líquido mantiene una irritación constante de la mucosa. Estas conjuntivitis, son llamadas *angulares* porque en el ángulo interno, punto más declive, es más intensa la rubicundez de la mucosa.

Uno de los enfermos atribuía su hiperemia conjuntival al uso prolongado del arsénico al interior. El iodo determina un estado congestivo de la mucosa.

Síntomas.—Por lo que acabamos de decir se comprenderá que la hiperemia es ordinariamente un trastorno sintomático.

La mucosa pierde su transparencia normal, se enrojece primero hacia el ángulo interno, donde puede quedar limitada la inflamación. Esta conjuntivitis nunca es generalizada como la catarral; se manifiesta con mayor intensidad en la con-

juntiva del párpado inferior y ordinariamente sólo invade la bulbar del lado nasal.

Este estado hiperémico sólo determina escasa secreción, que se concreta de color amarillento en los bordes palpebrales, y sobre todo en el ángulo interno, y que hace llevar al enfermo á menudo los dedos á ellos para limpiarlos, desprendiendo con alguna dificultad, por sus pequeñas dimensiones y por hallarse bastante adheridas las costricas. Durante la noche, en que pasan varias horas sin limpiarlos, se acumula mayor cantidad de la secreción, así es que al despertar, se sienten los ojos secos y están pegados los párpados, siendo necesario humedecerlos, para abrirlos sin dolor y sin perder las pestañas.

Estos depósitos lo forman las excreciones normales de las glándulas conjuntivales (*lagañas* vulgarmente) que se exageran bajo la acción del mayor aflujo sanguíneo á la conjuntiva.

Como síntomas funcionales los enfermos acusan la sensación de cuerpo extraño, de arenilla, ardor, ó dolor semejante á hincadas de alfileres, y un pequeño grado de fotofobia. Si reconoce la causa lacrimal se presentará además epífora, que se aumenta en tiempo húmedo por la hinchazón de la mucosa del canal nasal, por el humo del tabaco, por la atmósfera viciada que se forma donde hay encendidos mecheros de gas, y por cualquiera otra causa irritante. No es indispensable para ello que exista una afección lagrimal que requiera tratamiento; basta la presencia de un coriza, una tumefacción accidental de la mucosa del canal nasal para que aparezca el lagrimeo y la congestión de la mucosa ocular.

Esta enfermedad se designa también por *Conjuntivitis crónica*, por que su duración es indefinida, mientras no se combata la causa. El tratamiento por consiguiente no debe en modo alguno consistir en preparaciones astringentes, ni en pomadas irritantes, etc. que no logran otro fin que agravar la enfermedad. Bastará sencillamente corregir los defectos de refracción, abrigar los ojos con espejuelos ahumados en los

tiempos de seca, sobre todo en las personas de pestañas cortas y escasas, que no pueden librarse bien del polvo. hacer el tratamiento clásico de las vías lagrimales, conceder atención preferente á las fosas nasales, y en fin, recurrir á procedimientos quirurgicos cuando fuese necessrio.

Esta enfermedad la padecieron con mayor frecuencia los varones que las hembras; todos mis enfermos fueron de raza blanca. Esto último indudablemente ha sido casual, y por otra parte no es de extrañar atendido que el blanco es mucho más cuidadoso de su salud que las otras razas, y acude al médico por trastornos ligeros á que las demás no conceden ninguna importancia.

La enfermedad estuvo localizada una vez en O. D., tres en O. I. y en los demás enfermos se presentó en ambos ojos á la vez.

CONJUNTIVITIS

En el libro de nuestra primera serie comprendimos todas las conjuntivitis, y sus complicaciones corneales, ó séase, las *queratoconjuntivitis* bajo el nombre genérico de *oftalmias*, basándonos en que no era conveniente estudiar estas enfermedades en la conjuntiva y en la cornea por separado cuando en realidad no es más que uno el padecimiento, y era por consiguiente más sencillo estudiarlas en un solo capítulo. Pero hoy que adoptamos para la clasificación el criterio etiológico, las denominamos *conjuntivitis* por ser la mucosa el asiento primitivo del mal, el terreno en el cual se cultivan los gérmenes infecciosos. No por eso dejaremos de estudiar en cada una de ellas las complicaciones corneales que determinan para conservar siempre la unidad en la exposición.

Todas las inflamaciones de la conjuntiva son contagiosas. En todas se han descubierto gérmenes infecciosos; aunque no

hay aún, sin embargo, acuerdo sobre su valor patógeno; y en algunas se han reconocido varios microbios sin que se haya fijado cual es el agente de la enfermedad. De aquí resulta una clasificación imperfecta, pero superior sin duda á la seguida hasta hoy sin otro guía que fenómenos banales, como la supuración, la edad de los sujetos, etc. La clasificación etiológica ofrece una base más segura sin más que las variaciones que determine la confirmación del agente infeccioso, y se amolda á un plan de tratamiento certero.

Consideramos, pues, que son producidas las

Conjuntivitis por
- Bacilus.....
  - Catarral.
  - Diftérica.
- Coccus .....
  - Blenorrágica.
  - Granulosa.
  - Folicular.
  - Flictenular.

Con el fin de hacer la división más comprensible adoptamos para las especies morbosas las denominaciones que hasta hoy habían sido clásicas, pero colocándolas de modo que respondan á la doctrina moderna.

Así, por conjuntivitis *catarral* entendemos la inflamación producida por el bacilo de Weeks y Kartulis, descubierto en enfermos atacados por una inflamación que caracterizaba la secreción mucosa ó muco–purulenta, ó francamente purulenta en un período, sin que ninguna relación tenga con la que se describía como purulenta.

La conjuntivitis *diftérica* se caracteriza actualmente por la presencia de un bacilo — *bacillus diphtericus.*

Estas dos formas de conjuntivitis son las únicas en que se han descrito bacilos como agente específico; en todas las demás se atribuye la infección á micrococcus variados.

La conjuntivitis *blenorrágica*, la mejor conocida de todas las inflamaciones de la conjuntiva, se debe á la acción del *gonococcus de Neisser* cuya virulencia está perfectamente demos-

trada. Widmarck ha evidenciado la identidad de origen de las oftalmias purulenta blenorrágica de los adultos, y purulenta de los recién-nacidos. De modo que ya se describen como una especie patológica estas dos variedades que hasta ahora se estudiaban separadamente. El microbio ataca en primer lugar el epitelio, y vá á alojarse en la capa de tejido linfoíde, más abundante en el adulto, lo que explica la mayor gravedad de la afección en éstos, según se nos dice.

No existe igual acuerdo respecto á la conjuntivitis *granulosa*. Sattler ha descrito un micrococcus, y han sido reconocidos también aunque no idénticos por Michel, Golschmidt, Kucharsky, etc., ni se ha logrado reproducir en toda su pureza la enfermedad. Esto ha hecho decir á Koch que aún no se ha descubierto el agente específico de esta afección. Sin embargo, los caracteres generales de las granulaciones la han hecho considerar unánimemente como de origen infeccioso.

En la conjuntivitis *folicolosa*, confundida con frecuencia con la granulosa ha descubierto Baseri en sus investigaciones un micrococcus al cual asigna un papel patógeno.

En fin, en la oftalmia *flictenular* ha descrito Schmidt un staphylococcus, y otros investigadores han reconocido un coccus amarillo pálido.

De diversos trabajos sueltos, de una interesantísima comunicación de Poncet á la Societé d'Ophthalmologie de París, y de un informe más reciente de Chibret hemos tomado y ordenado esta nota sobre los microbios de la conjuntiva. Este estudio será fecundo para el conocimieto exacto de las inflamaciones de la mucosa ocular. La fertilidad del terreno dificulta la selección, pero al conseguirla se habrá simplificado el tratamiento de sus enfermedades.

Ahora pasaremos, terminada esta digresión, á hacer la descripción estadística de las especies morbosas que es el objeto de este libro.

CONJUNTIVITIS CATARRAL

Hemos observado esta enfermedad con mayor frecuencia en los varones y en la raza blanca. Se presenta en todas las edades, desde los primeros días del nacimiento hasta una senectud avanzada, pero es más común en la edad adulta.

Etiología.—La conjuntivitis catarral no depende exclusivamente del estado de la atmósfera: una corriente de aire la produce en algunos individuos solamente; y no depende en modo alguno del estado general, puesto que con frecuencia es monocular; así de nuestros enfermos atacó los dos ojos en 53 casos, pero se limitó 16 veces al ojo izquierdo, y 12 al derecho. De modo que debe existir un agente infeccioso en la atmósfera ó en los objetos que se ponen en contacto con los ojos, y por otra parte, condiciones locales de receptividad.

La acción patógena del bacilo de Weeks no se halla aún plenamente confirmada; pero sea éste ú otro, es indudable que existe un agente infeccioso. Si se descartan las conjuntivitis sintomáticas que en rigor deben incluirse entre las hiperemias conjuntivales, y nos limitamos á los casos en que á una viva inflamación acompaña secreción de mucosidades ó muco-pus, está admitido el contagio de la enfermedad, de cuyo particular nos hemos ocupado ya en más de una ocasión. Respecto á las condiciones de receptividad es probable que sean mayores cuando exista solución de continuidad en la superficie de la mucosa. Los niños la contraen más fácilmente que los adultos. La conjuntivitis epidémica, llamada *cegueva*, que se acompaña de supuración más ó menos abundante, es análoga á la conjuntivitis que en toda época se observa, con secreción de mucosidades, y sin aparato inflamatorio tan intenso. El cuadro clínico, sin embargo, difiere, y tal vez la causa sea distinta.

Síntomas.—La conjuntivitis catarral es una enfermedad *aguda* que evoluciona en el espacio de 10 á 20 días. Cuando se presenta en el curso de afecciones lagrimales, nasales, ú

otras, ó cuando la complican malos tratamientos, se prolonga durante meses, con los mismos síntomas debilitados, constituyendo entonces la forma *crónica*.

Los síntomas que caracterizan la conjuntivitis catarral aguda son físicos ó funcionales: á los primeros corresponden la tumefacción, la hiperemia, el lagrimeo y las secreciones morbosas; y á los segundos, el ardor, la fotofobia y la disminución de la vista.

Al principio de la enfermedad el borde de los párpados se pone rojo y tumefacto, y cuando es muy aguda la inflamación se extiende al tejido celular de todo el párpado.

Al iniciarse la enfermedad la hiperemia conjuntival se localiza en su porción palpebral y en el fondo de saco inferior, haciendo desaparecer, tras el rojo de la viva inyección vascular que le dá un aspecto aterciopelado, las glándulas de Meibomius que en el ojo normal se ven por transparencia. Bien pronto la inyección se extiende á la mucosa del bulbo ocultando por completo el color blanco de la esclerótica y dando á todo el ojo, menos la cornea, un tinte rojo subido. Esta coloración, que persiste durante todo el curso de la enfermedad, es característica, y su intensidad es siempre mayor en la porción palpebral. Las vascularizaciones sintomáticas de las iritis, ciclitis, episcleritis y glaucomas ofrecen caracteres muy distintos que describiremos oportunamente.

El aflujo sanguíneo á la conjuntiva determina excreciones morbosas que son elemento esencial para el diagnóstico.

Cuando aquél ha adquirido suficiente intensidad, del 2º al 4º día, se ven aparecer en el fondo de saco inferior mucosidades filamentosas, blancas, que la hipersecreción lacrimal arrastra hácia el ángulo interno, de donde el enfermo, que frecuentemente seca sus ojos, las extrae con facilidad. Esas mucosidades pasando á veces por delante de la pupila dificultan la vista. En los casos de inflamación intensa se producen glóbulos de pus que se mezclan con las mucosidades.

Las secreciones muco-purulentas que permanecen muchas horas en el ojo durante el sueño se secan en el borde libre en forma de costras amarillentas que aglutinan las pestañas y hacen muy difícil abrir los párpados al despertar. Las pestañas quedan unidas por grupos semejantes á pinceles endurecidos y formando una masa común con las del párpado opuesto, caen con facilidad al abrirlos y limpiar el borde libre, si no se tiene el cuidado de humedecerlos previamente con agua templada ó un cocimiento emoliente, de manera que ablanden las costras, disuelvan una parte y arrastren en el líquido la que es insoluble.

Las secreciones conjuntivales persisten durante todo el tiempo de actividad de la afección. En el período de declinación ya han desaparecido. De manera que basándose en su presencia se pueden considerar tres períodos á la enfermedad: 1º de *incremento*, caracterizado por el ardor, lagrimeo, la tumefacción y la rubicundez de la conjuntiva; 2º de *estado*, en que á los síntomas anteriores se une la producción de muco-pus y la disminución de la vista; y 3º de *declinación ó reparación* en el que agotada la causa patógena ceden todas los fenómenos y la mucosa vuelve á adquirir su aspecto normal.

Los síntomas funcionales preocupan á los enfermos por el trastorno que ocasionan en la vista, y las molestias que determinan.

El ardor, que se siente desde el primer día, es una sensación dolorosa que los pacientes comparan con la que producirían granos de arena introducidos entre los párpados, ó bien es análoga á la que producen hincadas de alfiler. Las lágrimas derramándose al exterior ocasionan sensación de quemadura en la piel fina de los párpados debido á descamaciones epidérmicas. El dolor disminuye notablemente en el tercer período de la enfermedad.

La fotofobia que acompaña á la conjuntivitis es un fenómeno dependiente de la acción del aire y de la luz que acre-

cientan el dolor y provocan la hipersecreción lacrimal. Los enfermos sólo encuentran alivio permaneciendo en habitaciones á media luz, ó abrigando sus ojos con espejuelos ahumados ó de cualquier otro modo análogo.

La disminución de la vista no depende de ningún obstáculo material al paso de la luz sino que es un efecto sencillamente del estado de sensibilidad del ojo que no le permite soportar la luz como en el estado sano. El acto de fijar la vista exacerba los síntomas epífora y dolor, y condena por consiguiente á los enfermos al reposo del órgano.

Marcha.—La conjuntivitis aparece primero en un solo ojo, pero ordinariamente no tarda en ser atacado el congénere. Empieza por ardor, sensación de sequedad y arenilla y de rubicundez de la mucosa, con ó sin inflamauión de los párpados. En el segundo período adquieren su mayor intensidad estos síntomas, hay epífora abundante, y se establecen las secreciones mucosas ó muco–purulentas. Después de este estado, que dura una semana próximamente, todos los síntomas decrecen y vuelve la mucosa á su estado normal.

En algunos casos cuando ha habido otras causas que vienen á complicar la enfermedad, puede ésta prolongarse durante mucho tiempo, permaneciendo estacionaria en su tercer período, constituyendo entonces el estado *crónico.*

Diagnóstico.—Después de lo que llevamos dicho se comprende que es fácil reconocer la conjuntivitis aguda. La inyección vascular de la mucosa, más intensa en su porción palpebral y en el fondo de saco inferior, la presencia de las mucosidades, y la sensación de arena, harán fácilmente reconocer la enfermedad. Pero cuando no se muestra con la misma franqueza porque existan en el ojo trastornos de otra naturaleza, ó ya también en la forma crónica, es posible la confnsión con otros estados morbosos, y en estos casos para evitar errores que pudieran ser lamentables conviene establecer el diagnóstico por exclusión después de un examen detenido del ojo.

Tratamiento.—De un modo general las medicaciones emolientes y astringentes forman la base del tratamiento de la conjuntivitis catarral. Nosotros ordenamos una solución bórica al cuatro por ciento para lavar la mucosa varias veces al día, y la aplicación por mañana y tarde de algunas gotas de un colirio compuesto de

Sulfato de zinc..... 0.10 gr. á 0.20 gr.
Ag. dest..... 10 gramos.

Para impedir la formación de costras y el aglutinamiento de las pestañas prescribimos una pomada de

Borato de sosa..... 0.30 gr.
Vaselina blanca..... 10 »
En un tubo porta-pomada.

de la cual se colocará todas las noches al acostarse una pequeña porción por dentro de los párpados. La grasa suaviza la aspereza de la mucosa inflamada, y produce gran alivio.

Como esta enfermedad es puramente local no usamos remedios al interior.

Además del tratamiento farmacológico conviene recomendar el reposo del órgano, los espejuelos ahumados que lo protejan contra la luz viva, etc., es decir, todos los preceptos higiénicos que ayuden á la curación.

Ceguera.—Aunque más de una vez nos hemos ocupado de esta forma de conjuntivitis aguda, volvemos á insistir sobre el particular con motivo de una epidemia observada recientemente en la provincia de la Habana.

A la entrada del verano fueron atacados muchos niños de una inflamación intensa de los párpados y abundante producción de un pus claro. El cuadro clínico era semejante al de la oftalmia purulenta, pero era más benigna pues curaban con

rapidez asombrosa y en ningún caso vi lesiones subsecuentes. El vulgo se inclinaba á atribuir la enfermedad á un contagio por medio de la guasasa, especie de mosca de campo, que por aquellos días apareció en número infinito. Yo no tuve ocasión de confirmar el modo de contagio, ni hice practicar el examen microscópico que hubiera fijado la naturaleza de la enfermedad.

Las cauterizaciones de

Nitrato de plata..... 0.15 gr. á 0.30 gr.
Ag. dest..... 10 gramos.

detenían rápidamente la supuración. Agotada ésta, la tumefacción palpebral y los demás síntomas cedían del mismo modo.

La tumefacción y rubicundez de los párpados era idéntica á la de la conjuntivitis blenorrágica, y al entreabrirlos salía en abundancia pus amarillo claro, muy fluído. Los primeros casos los diagnostiqué de conjuntivitis blenorrágica; pero la epidemia tomó tales proporciones, y me llamó la atención la terminación benigna de la enfermedad que pensé pudiera ser de distinto origen.

En una forma de conjuntivitis aguda análoga á ésta es en la que Weeks ha visto un microbio específico.

CONJUNTIVITIS BLENORRÁGICA

Esta enfermedad se observa en dos períodos distintos de la vida—recién-nacidos y adultos,—con forma clínica especial que ha servido para considerarla como dos enfermedades distintas. La diferencia de pronóstico, grave en los adultos, menos grave en los recién-nacidos, se explica por el mayor desarrollo del tejido linfoide sub-epitelial en los primeros, donde el micrococcus de Neisser, patógeno de esta conjuntivitis, halla un terreno apropiado á su desenvolvimiento.

Es más frecuente la enfermedad en los varones que en las hembras, pues si bien en los niños ataca indistintamente al sexo, bastando que la madre esté infectada, en los adultos se observa más á menudo en los hombres. La explicación del hecho consiste en la mayor exposición al contagio en la blenorragia uretral del hombre, que tiene que llevar la mano al pene cada vez que necesita orinar, siendo fácil entonces que ya porque caiga pus directamente en los dedos, ó porque éstos lo tomen de las ropas manchadas, sea el medio de transporte al ojo. Es menos fácil el contagio después de hacer la cura de la blenorragia puesto que es natural que en seguida se aseen las manos, cosa que no siempre es posible hacer fuera cuando los enfermos tienen que satisfacer las frecuentes ganas de orinar.

Otro medio de contagio consiste en los lavados con orinas que aconseja el vulgo contra las conjuntivitis catarrales.

En la *Revista de Ciencias Médicas* publiqué una nota de un parto gemelo, en que la salida del primer feto fué rápida, mientras que el segundo que permaneció algunas horas más en el útero y que fué preciso extraer por una aplicación de forceps, fué inoculado por las secreciones vaginales. El primer niño en que no hubo contacto del flujo con la conjuntiva no se inoculó la enfermedad.

De los veinticuatro casos de esta estadística correspondieron ocho á los adultos y dieciseis á los recién-nacidos; de modo que es en éstos doble más frecuente, con cuya proporción concuerda la de la primera serie.

En los recién-nacidos la afección ataca casi constantemente los dos ojos, (en este estudio lo fué las dieciseis veces). En los adultos por el contrario, la enfermedad es casi siempre monocular, atacando de preferencia el ojo derecho, pero nosotros en esta serie la hemos señalado cuatro veces para cada uno de los ojos.

Síntomas.—La conjuntivitis blenorrágica tiene un período

de incubación de veinticuatro horas á cuatro días según la virulencia del pus. Al cabo de este tiempo se manifiestan los primeros síntomas.

Esta enfermedad evoluciona en tres períodos: 1º *Congestión:* 2º *supuración:* y 3º *lesiones de la cornea* y demás membranas.

Primer período.—Inyección vascular de la conjuntiva, ardor y lagrimeo son los primeros síntomas. Bien pronto se muestra en los párpados una inflamación edematosa que llega á adquirir proporciones considerables. Los párpados distendidos por la hinchazón toman un tinte rojo violaceo; el superior cae sobre el inferior y el enfermo es impotente para moverlo; si se separan por el cirujano, se verá la conjuntiva también edematosa, brillante, de color rosado.

El lagrimeo se hace más abundante, y una sensación molesta de arenilla, debida á la inyección vascular, viene á aumentar el dolor. La conjuntiva de los párpados y sobre todo en los fondos de saco toma un color rojo subido, se inflama notablemente, y su superficie se hace irregular, vellosa por la hipertrofia de las papilas. Sobre el bulbo su color es sonrosado y su superficie lisa.

Al terminar este período el dolor es intenso por la distensión que sufren los tejidos.

Segundo período.—Del segundo al tercer día aparece la supuración. Mezclada primero con algunas mucosidades se establece con rapidez una supuración abundantísima. Al entreabrir los párpados brota del ojo un chorro de pus, espeso, verdoso ó amarillento, que se deseca al contacto del aire, y se adhiere á las pestañas. Este pus se reproduce con tal rapidez que no bastan lociones repetidas cada media hora para dejar la mucosa limpia.

Pasados los primeros días el pus es más amarillo y algo espumoso. Su foco principal es el fondo de saco superior.

La conjuntiva está sumamente inyectada, vellosa y engrosada, por detrás de los párpados y en los fondos de saco,

mientras que al rededor de la cornea, sobre todo en su mitad inferior, se presenta en *quémosis* voluminoso bajo forma de un rodete, tan considerable á veces, que se desborda por encima del párpado inferior. La vitalidad de la cornea se ve comprometida por el obstáculo que á su nutrición opone esta masa inflamada, y el pus obrando sobre ella la reblandece, destruye su epitelio y da lugar á las lesiones del siguiente período.

En la conjuntivitis blenorrágica de los adultos alcanza su mayor intensidad la supuración, que parece inagotable á despecho del tratamiento. En los recién-nacidos el pus es desde principio amarillento y menos espeso, y su virulencia es menor, como por consiguiente es menos intenso el cortejo inflamatorio. En ellos particularmente es rápida la acción del tratamiento, y el pus pierde sus cualidades primitivas para hacerse muy fluído, escaso, y cambiarse, en fin, en un líquido casi transparente entremezclado de lágrimas.

La conjuntiva queda hacia el final de este período, escoriada, blanda, y sangra con suma facilidad al menor contacto cuando se hace la limpieza del ojo, ó simplemente al invertir el párpado.

Al cabo de una ó dos semanas se agota la secreción purulenta pasando por las fases de debilitación que hemos expuesto. La mucosa vuelve á recuperar sus condiciones normales sin que en ella se reconozca vestigio de la enfermedad.

Tercer período.—Las alteraciones anatómicas que sufre el ojo en la conjuntivitis blenorrágica no son constantes. Su presencia depende de la virulencia de la afección. El pus blenorrágico agudo, en su estado de mayor concentración determina casi irremediablemente lesiones materiales del ojo. En cambio, la oftalmia de los recién-nacidos cura de un modo seguro bajo la acción de un tratamiento racional, y hasta en casos en que el agente virulento se halla debilitado, he sido consultado al cabo de quince ó veinte días de flujo conjuntival

casi agotado expontáneamente sin que existiese el menor trastorno de la cornea.

Experimentalmente se ha demostrado que el pus blenorrágico mezclado con cien veces su peso de agua no reproduce la enfermedad.

De los enfermos que comprendo en esta serie, dieciseis eran niños, y ninguno tuvo complicaciones corneanas; ocho eran adultos y todos quedaron con trastornos más ó menos graves de la vista. Los primeros no siempre acudieron al principio de la enfermedad, y sin embargo curaron radicalmente; en los segundos que tampoco vinieron antes del tercer día, la intensidad del mal hizo ineficaz el empeño de conservar la integridad del órgano.

De un modo general las complicaciones consistieron: por parte de la cornea, en la infiltración, reblandecimiento, necrosis, úlceras, perforaciones, leucomas estafilomas y atrofia; por parte del iris, en sinequias, hernias, y atrofias consecutivas; y en algunos, llegó la destrucción hasta la atrofia del bulbo.

La infiltración de la cornea es debida á la dificultad que la inflamación conjuntival opone á la nutrición de dicha membrana. Se muestra bajo forma de una opacidad ténue y difusa en el centro, punto de menor resistencia; esa parte se reblandece, se deprime fácilmente á la presión con un estilete, y termina por necrosarse, y desprenderse en colgajos blancos que se rompen á la menor tracción.

Cuando el quémosis es voluminoso se deposita el pus en la hendidura que se forma entre la conjuntiva y la cornea, corroe el epitelio de esta membrana, y la ulcera, en pérdidas de sustancia alargadas, en forma de arco de círculo siguiendo el borde corneal. Una zona de infiltración rodea estas úlceras por el lado de la cornea, y á la vez ganan en extensión y profundidad hasta ocasionar la perforación.

Si en este estado disminuye la supuración, y cede la agudeza de la enfermedad se obtendrá la curación con un *leucoma*

cicatricial solamente, ó bien si la membrana ha sido distendida por la presión interna se producirá un estafiloma opaco, y en ambos casos es lo natural que quede el iris adherido á la cicatriz formando una sinequia de extensión proporcionada á la pérdida de sustancia.

En fin, la atrofia de la cornea será el resultado de una pérdida considerable de su tejido que viene á sustituir uno nuevo en que queda adherido el iris, y el ojo quedará aplanado en su segmento anterior.

El iris de este modo comprendido en la cicatriz, ó distendido por consecuencia de una hernia acaba también por atrofiarse perdida ya su elasticidad y la disposición normal de su tejido; se adelgaza, se obstruyen sus vasos, y se hace friable desprendiéndose en partículas á la tracción con las pinzas.

En uno de mis enfermos hubo necrosis parcial de la cornea, salida del iris, y lesiones del cuerpo ciliar que llevaron el ojo á la atrofia.

Diagnóstico.—La inflamación considerable de los párpados, el quémosis conjuntival, la abundancia y densidad del pus, y los antecedentes que suministra el enfermo son elementos suficientes para el diagnóstico. En caso de duda, pudiera confirmarse buscando el micrococcus de Neisser con el microscopio.

Pronóstico.—Es sumamente grave. En toda conjuntivitis de los adultos ha de ser reservado, pues en ciertos casos á despacho del mejor tratamiento se ven aparecer complicaciones que terminan por la pérdida del órgano.

En los niños que se lleven desde el principio al médico se puede tener confianza en el éxito y asegurar la curación radical.

Tratamiento.—Todos los profesores están unánimes en establecer la misma medicación. Lociones antisépticas (bicloruro de hidrargirio al $^{1}/_{1000}$ ácido bórico al 4 %, etc.), repetidas de hora en hora ó más frecuentemente día y noche para mante-

ner limpia la mucosa; compresas frías, colocando pedazos de hielo en el agua, que han de aplicarse con frecuencia durante todo el primer período para descongestionar la región; y en fin, cauterizaciones con nitrato de plata que es el remedio soberano para esta enfermedad.

Las cauterizaciones deben hacerse desde el momento que se haga el diagnóstico. Se empleará el crayón ó una solución al 2 % en los niños, al 3 % en los adultos, y se harán cada doce horas por lo menos. Evertiendo los párpados se pasearà por la conjuntiva en toda su extensión un pincel empapado en la solución; la acción del cáustico se conoce en que la mucosa blanquea en los puntos en que ha sido tocada. No es indispensable neutralizar el exceso de cáustico con la solución conocida de sal común.

Las cauterizaciones deben continuarse aun cuando se presenten complicaciones por parte de la cornea.

Si la enfermedad ha cedido en gran parte puede disminuirse la proporción del 3 % al 1 % de nitrato argéntico, ó no hacer más que una aplicación al día.

La profilaxis del ojo no atacado es de gran importancia. Durante el día bastará recomendar el aseo y la prudencia al enfermo, y por las noches se colocará una rodaja de algodón sujeta con esparadrapo sobre el ojo enfermo para que el pus se detenga en ella y no corra por los ángulos palpebrales, debiendo cambiarla cada vez que se haga la cura. El enfermo debe dormir del lado del ojo afectado.

CONJUNTIVITIS GRANULOSA

Las granulaciones en ésta, como en la primera serie, han sido mucho más frecuentes en los varones que en las hembras.

Todos los enfermos correspondieron á la edad adulta y á la

vejez. El más joven tenía 18 años; de los 20 á los 30 se mostraron con mayor frecuencia.

La padecieron particularmente las razas china y blanca; se observó una vez en los mulatos, pero ninguna en los negros. Como en la primera serie se había incluído un caso de *tracoma* en período cicatricial bien caracterizado con complicaciones corneales y palpebrales en una negra anciana, hice á la *Sociedad de Estudios Clínicos* una comunicación verbal en Abril de 1891 confirmando la existencia de la enfermedad en dicha raza, aunque haciendo constar su rareza en ella, opinión que apoyaron los Dres. Montalvo y Santos con algunos casos, y admitiendo de común acuerdo que sólo posee una inmunidad relativa.

Esta enfermedad la padecieron con mayor frecuencia los jornaleros y militares, é individuos pobres que viven hacinados y en medio de condiciones higiénicas deplorables. Es probable que las constituciones escrofulosas ó debilitadas sean favorables á su desarrollo, pero bueno es advertir que la he visto en algunas personas robustas.

Esta enfermedad es contagiosa; se propaga fácilmente donde viven muchas personas reunidas; forma focos en los barrios pobres de las ciudades, y algunas veces se extiende con carácter epidémico. Sattler descubrió en las granulaciones en 1881 un micrococus, pero el mismo autor reconoció algunos años más tarde, después de experiencias variadas, no serle posible afirmar que fuese patógeno.

Marcha.—El tracoma ó conjuntivitis granulosa está caracterizado por el desarrollo de tumorcitos redondeados, en el tejido de la conjuntiva. A la agrupación de células linfóideas que la constituyen en un principio dándole forma hemisférica, sigue la depresión y substitución por un tejido conectivo cicatricial que la deforma y retrae llegando hasta atrofiarla.

Mientras unas granulaciones están en este último período, aparecen otras nuevas que se agrupan irregularmente, ó se

muestran en la cornea. A un primer brote puede suceder un intervalo de calma variable para reaparecer más tarde una nueva erupción, y mostrarse confundidas diversas fases de la enfermedad.

Su marcha, pues, es esencialmente crónica; el desarrollo de las granulaciones en unos puntos coincide con su destrucción en otros; y la enfermedad se prolonga de este modo durante años, agravándose y complicándose con alteraciones de la cornea y de los párpados, y terminándola con la pérdida de la vista.

La evolución de cada granulación presenta tres fases:—1ª formación;—2ª fusión;—3ª destrucción. En la primera, la neoplasia se muestra blanquecina, aislada, sobre la conjuntiva palpebral sana, ó bien sobre la cornea por debajo del epitelio. En la segunda, la erupción se hace confluente y las granulaciones son más gruesas, rojizas, cubriendo la conjuntiva palpebral y de los fórnix que se pone tumefacta, rugosa, blanda. En la cornea, se ve la fusión y ulceración de los granitos, y la vascularización constituyendo el pannus. Al tercer período corresponde la trasformación de la granulación en tejido conectivo cicatricial, tomando entonces la mucosa un color blanco por destrucción de sus elementos que se atrofian. Deformaciones palpebrales y trastornos graves de la cornea lo acompañan.

Esta división de las granulaciones es de gran importancia para el tratamiento; pero en la sintomatología nos parece dar mayor claridad otra división basada en el asiento principal de la enfermedad.

Síntomas.—Así es que creemos facilitar su estudio considerándole tres períodos: 1º *Desarrollo de las granulaciones en la conjuntiva;* 2º *Su evolución en la cornea;* y 3º *Retracción cicatricial.* Estos períodos pueden ser simultaneos hasta cierto punto, pero su sitio y caracteres son tan distintos que en dividirlos ganará la descripción. En efecto, los fenómenos culminantes se localizan para el primer período en la conjuntiva, pa-

ra el segundo en la cornea y para el tercero en los párpados.

Primer período.—El principio de esta enfermedad es tan insidioso que puede pasar desapercibida durante muchos meses.

Los enfermos sólo se quejan de padecer irritaciones en los ojos de tiempo en tiempo. La acción del aire húmedo, del humo y las luces artificiales ó las vigilias, provocan una hiperemia de la conjuntiva con un poco de ardor y molestia á la luz; pero pasados algunos días desaparecen estos síntomas, la parte visible del ojo toma su aspecto normal y el enfermo se cree curado.

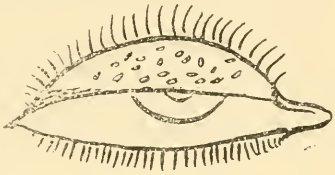

Fig. 3.—Granulaciones en el primer período.

Bajo la acción de alguna causa irritante ó únicamente por la aparición de nuevas granulaciones, vuelve á sufrir el ojo una hiperemia análoga; el párpado superior está ligeramente caído y se nota por consiguiente más estrecha la abertura palpebral y hay cierto grado de lagrimeo y fotofobia.

La frecuente repetición ó la agravación de estos síntomas deciden al enfermo á acudir al médico. A un examen superficial podría éste creer que sólo se trata de una conjuntivitis simple, de fenómenos de astenopia, ó de una afección lagrimal. Pero, si ya se dibuja un ligero pannus junto al borde superior de la cornea, entonces se estará sobre la vía del diagnóstico, y bastará invertir el párpado superior para descubrir sobre la conjuntiva del tarso y fondo de saco puestos al descubierto granulaciones más ó menos numerosas, y con esto quedará reconocida la enfermedad.

Estas granulaciones se desarrollan sin que les acompañe reacción inflamatoria de la conjuntiva. Son unos granitos de color blanco gris, redondeados, que forman ligero relieve y tienen de medio á un milímetro de diámetro. Al principio sólo existen algunas granulaciones aisladas hacia el borde adheren-

te del cartílago tarso; luego aparecen otras nuevas dispuestas en grupos irregulares, que por brotes sucesivos se propagan á toda la conjuntiva palpebral hasta el borde libre y por toda la mucosa del fornix. En este momento la erupción es confluente y la conjuntiva reacciona poniéndose tumefacta, muy inyectada y determinando una hipertrofia de las papilas.

En esta nueva faz las granulaciones tienen un tinte más rosado y se hallan confundidas con la hipertrofia papilar. En el fondo de saco inferior también se observa un estado análogo; pero nunca hemos logrado descubrir en la conjuntiva del párpado inferior las granulaciones discretas y blanquecinas que hemos descrito como características por detrás del párpado superior en el comienzo de la enfermedad.

Habitualmente se presenta en el trascurso de este período un pannus ténue en la porción de cornea cubierta por el párpado superior, el cual es debido al roce de las granulaciones que llegan á descamar el epitelio de la cornea y contaminarla. La descripción de este pannus corresponde al segundo período de la enfermedad.

La conjuntiva bulbar no es atacada con igual frecuencia; sólo aparecen en ella granulaciones aisladas

La irritación que provocan las granulaciones pueden determinar una ligera secreción mucosa, que en algunos casos llegan á complicarse de un estado catarral; con menos frecuencia habrá un flujo purulento; pero la enfermedad no se acompaña de ninguna secreción característica.

Como ejemplo de este primer período citaré el caso de un hombre blanco, empleado de ferrocarril, que vino á consultarme cuando ya llevaba más de un año padeciendo frecuentes inflamaciones de la conjuntiva, con ardor, lagrimeo abundante y fotofobia moderada. En el tercio superior de ambas corneas se veían vasitos constituyendo un ligero pannus. Al invertir el párpado superior se descubrieron numerosas granulaciones esparcidas en la conjuntiva del tarso, pequeñísimas en su mayor

parte, pero algunas alcanzaban hasta 0.^{m}002 de diámetro; casi todas redondeadas, pero había algunas ovaladas.

A pesar de un tratamiento enérgico con lociones astringentes, duchas locales de vapor de ácido fénico al 1/200 y del masage con polvos de ácido bórico, brotaban nuevas granulaciones, algunas de ellas sobre la conjuntiva bulbar á poca distancia de la cornea y otras sobre esta membrana.

Segundo período.—Está caracterizado por las manifestaciones del tracoma en la cornea y las lesiones consecutivas. Así es que estudiaremos el desarrollo de granulaciones, pannus, úlceras, leucomas, estafilomas, trastornos visuales y la fotofobia.

Cuando la conjuntivitis granulosa ha adquirido intensidad, se ven aparecer sobre la cornea una ó más granulaciones. Tienen éstas el mismo diámetro que las de la conjuntiva y su forma es también redondeada, pero sus bordes no siempre son precisos. Su color es blanco, y como con frecuencia no las acompaña estado inflamatorio, pudieran confundirse con las nubéculas de la conjuntivitis flictenular.

Las granulaciones pueden mostrarse en cualquier punto de la cornea, pero preferentemente en su mitad superior, más ó menos cerca del borde. Si aparecen en el centro de la membrana no se acompañan al principio de vascularización.

Su número es escaso.

Con frecuencia sólo existe una. En algunos casos se ven simultaneamente cinco ó seis, diseminadas ó en grupo, pero sin tocarse unas á otras.

La granulación de la cornea, después de adquirir su completo desarrollo, termina reabsorbiéndose ó ulcerándose por la destrucción de la capa epitelial que la reviste.

Generalmente acompaña á las granulaciones de la cornea cierto grado de inyección vascular de la conjuntiva limitada á la proximidad de la cornea; y se observa con mayor intensidad en los casos en que la granulación aparece cerca del borde de dicha membrana.

Hay además otra forma de inyectarse la conjuntiva bulbar y la cornea que es caractirística de esta enfermedad. Me refiero al *pannus*. En efecto, en los sugetos granulosos el frotamiento del párpado superior, cuya superficie han hecho irregular las granulaciones, determina sobre el tercio superior de la cornea, que normalmente recubre, la descamación del epitelio. Para reparar esta lesión descienden verticalmente sobre ella numerosos vasitos más ó menos paralelos, y que son los que constituyen el *pannus*.

Figura 4.
Pannus granuloso iniciado.

En esta porción superior de la cornea descamada se hace particularmente el contagio de las granulaciones; de modo que coincide á menudo la presencia de éstas con un pannus bien desarrollado.

Las ulceraciones producidas por las granulaciones reciben también del punto más próximo de la conjuntiva vasos de nueva formación. Cuando las granulaciones están agrupadas, ó se suceden brotes á corta distancia de las anteriores, y que terminen también por ulcerarse, entonces la vascularización se extiende sobre los puntos enfermos formando una red tupida, y progresa hasta invadir toda la cornea.

El pannus generalizado, aunque cubierto del epitelio, quita su brillo á la cornea, la torna opaca, dándole un color rojo oscuro, y trae consigo la pérdida de la vista.

Las granulaciones al perder su capa anterior se transforman en ulceritas redondas; pero cuando existen dos ó más granulaciones próximas pueden dar lugar á una úlcera mayor más ó menos alargada. Estas úlceras son superficiales al producirse, pero en algunos casos profundizan en el tejido propio, tomando entonces una forma grave.

Los leucomas, que con tanta frecuencia se observan en los granulosos, son consecutivos á las ulceraciones. Una granulación rota, sólo determinará una nubécula poco apreciable;

pero las ulceraciones, que invaden el tejido propio de la cornea, darán lugar á leucomas espesos, blancos, que perjudicarán notablemente á la vista.

Las ulceraciones extensas, producen una deformación de la cornea originando estafilomas opacos, por la menor resistencia que en ese punto presenta la cornea á la presión intra-ocular. En algunos casos de pannus generalizado, la cornea se hace también menos resistente y se vuelve estafilomatosa.

Los trastornos visuales de la conjuntivitis granulosa están en relación con la invasión de la cornea. Casi nulos al principio, y mientras las lesiones son raras y periféricas, se acentúan á medida que los trastornos son más profundos ó invaden el centro de la cornea.

Un astigmatismo irregular acompaña á las úlceras y leucomas aunque no se hallen precisamente en el paso de los rayos luminosos que atraviesan la pupila; pero si los leucomas ó un pannus invaden el centro de la cornea, y con mayor motivo si á la vez es estafilomatosa dicha membrana, los enfermos sufrirán una disminución muy considerable de la vista, y hasta quedarán reducidos á la simple percepción de la luz con una ceguedad irremediable.

Al ocuparnos del blefarospasmo digimos que las lesiones de la cornea determinaban la fotofobia. Este síntoma, poco marcado ó de mediana intensidad en las granulaciones, puede sin embargo, llegar á un grado extremo en algunos casos, como sucedió á un mulato joven que ví en el Hospital Mercedes, que tenía que ocultar la cara debajo de las sábanas para evitar la luz, y á quien era imposible abrir los párpados. La fotofobia de este enfermo provenía de un pannus con ulceraciones superficiales.

Tercer período.—Constituído por la transformación de las granulaciones en tejido conjuntivo cicatricial, se caracteriza por las deformaciones palpebrales y la atrofia de la mucosa que dicho estado origina. Sus principales síntomas son por parte de

los párpados, el entropión y el triquiasis; y por parte de la conjuntiva, el simbléfaron y el xérosis.

Ya hemos dicho que las granulaciones se muestran en brotes sucesivos, por lo que coinciden con frecuencia, unas en períodos de desarrollo, y otras en evolución cicatricial. Si sólo un grupo, ó grupos aislados, han sufrido este cambio en la conjuntiva del tarso hacia la proximidad del borde libre, las deformaciones consiguientes ó la retracción cicatricial serán limitadas, y producirán tracciones en el bulbo de las pestañas desviándolas de su dirección primitiva, dificultando su nutrición, y hasta llegará á atrofiarlas constituyendo el *triquiasis*. Las pestañas pierden su forma arqueada y su dirección normal, son más cortas y menos pigmentadas, presentando en suma alteraciones análogas á los que se observan en las blefaritis.

Pero si la evolución cicatricial,—que se reconoce por manchas ó rastros blancos, ligeramente deprimidos, que alteran la uniformidad de la mucosa,—se extiende á toda la conjuntiva palpebral, se observará no sólo el triquiasis generalizado, sino una deformación de todo el tarso, que consiste en una incurvación de concavidad interna, en que la parte media y horizontal del cartílago queda más deprimida que sus bordes. De este modo el borde libre viene á colocarse sobre la cornea, y los continuos rozamientos que sobre ella ejercen las pestañas, aumentan el pannus y producen úlceras que pueden llevar hasta la pérdida completa del órgano.

Al extenderse la cicatrización por la mucosa floja del fondo de saco y de la conjuntiva ocular, se ven manifestarse las tracciones bajo forma de bridas, entre el párpado y el ojo, *simblefaron*, que acaban por borrar el fondo de saco. En un enfermo ví una fuerte adherencia del párpado inferior á la cornea.

Al invertir el párpado se ven las conjuntivas palpebral y ocular continuarse directamente sin fondo de saco. Su color es blanco mate con placas diseminadas aun rosadas; aparece

deprimida en unas partes, y con bridas salientes en otras. La mucosa está seca, sin brillo, y la cornea, si no está cubierta por el pannus, también aparece turbia, sin vida; y el ojo parece inerte. Este estado de atrofia extendido á todos los elementos de la conjuntiva, constituye el *xérosis*.

Aún pueden alcanzar un grado mayor las alteraciones oculares. Los trastornos graves que ocasionan á la nutrición los fenómenos de que acabamos de hablar, conducen á una atrofia lenta del globo del ojo. Esta complicación la hemos señalado en tres enfermos que representan una décima parte de los casos de esta estadística.

Tratamiento.—Hemos usado contra las granulaciones en su primer período lociones antisépticas de ácido salicílico $^1/_{300}$ bicloruro de mercurio $^1/_{1000}$ y otras, colirio de

Sulfato cúprico..... 1 gramo.
Glicerina..... 10 »

ó toques con un cristal de esta sustancia y á veces de alumbre.

Cuando el estado del enfermo lo requería se ha ordenado un tratamiento tónico reconstituyente. Pero tanto estos medios generales como los locales son ineficaces en la mayoría de los casos.

A veces hemos usado un tratamiento local más enérgico que consiste en destruir las granulaciones durante su primer período aplicando la aguja al rojo del galvanocauterio sobre los puntos enfermos. Estas aplicaciones se repetían semanalmente hasta cauterizar todas las granulaciones, de modo que siempre hemos hecho la cura en varias sesiones.

Con frecuencia hemos usado en el período de fusión de las granulaciones el masage con los polvos de ácido bórico, frotados con energía contra la mucosa enferma hasta hacerla sangrar en abundancia, y tocarla en seguida con un pincel humedecido en una solución de bicloruro de mercurio al $^1/_{500}$ y terminando en fin con lavados de agua clara. Tanto esta cura

como la anterior son poco dolorosas con el empleo de la cocaina.

Estos tratamientos ú otros análogos, duchas medicamentosas, etc., que hemos empleado en enfermos asíduos concurrentes á la clínica me han convencido de la poca eficacia de todos estos medios.

En casos de pannus hemos empleado con igual pobre resultado la peritomia.

CONJUNTIVITIS FOLICULAR

En cinco individuos blancos, todos anémicos ó linfáticos he anotado esta enfermedad. Debo, sin embargo, advertir que en ellos el cuadro no era siempre el descrito por algunos autores. La naturaleza y sintomatología de esta afección no son aún bien conocidas, hasta el punto que algunos observadores sólo la consideran como una variedad de otras conjuntivitis. Hago estas reservas, que excusarán la insuficiencia de mi descripción, porque tal vez sea muy corto el número de enfermos que he examinado para formar un juicio exacto de la enfermedad.

Tal como es la descripción de Wecker, por ejemplo, pudiera diagnosticarse esta afección en diversos momentos como conjuntivitis catarral, ó purulenta, ó granulosa. Se habla en efecto, de secreción de moco filamentoso, como en los catarros simples, de un líquido sero-purulento, y analogía clínica con la oftalmia purulenta, de su simultaniedad con las granulaciones conjuntivales, y todo esto sin que tenga como signo especial más que la infiltración linfoide de los folículos linfáticos, que á su vez pueden acompañar á cualquiera de aquellas enfermedades, puesto que puede producirla una causa irritante banal, lo que ha hecho crear conjuntivitis foliculares tóxicas debidas al contacto de ciertas sustancias.

Nosotros expondremos diversos cuadros clínicos que incluímos bajo este epígrafe solo provisionalmente.

Una niña, de cuatro años, linfática, hija de sifilítico, desde muy joven padecía irritaciones y supuración en los ojos. En las conjuntivas había esparcido un semillero de granitos blancos, más abundantes en el fornix.

Un niño, muy linfático, de siete años, presentaba en ambas conjuntivas palpebrales y en los fondos de saco numerosas granulaciones pequeñas, blancas, redondeadas, formando ligero relieve. Las del párpado inferior eran más sonrosadas. Más tarde aparecía en la conjuntiva bulbar una erupción confluente de granitos semi-transparentes como perlitas.

Estos dos casos, en que no se manifestó ninguna complicación de la correa, me recuerdan una afección idéntica que observé en la Beneficencia en 1888 que atacaba á los niños escrofulosos allí recogidos, muchos de ellos con estigmas de sífilis heredada, y sin que ninguno de los casos que entonces reconocí tuviese trastornos de la cornea, ni otros fenómenos que irritaciones pasajeras de la conjuntiva y sensibilidad á la luz.

Un adulto, á quien se había ordenado tomar, contra una fístula de ano, 1.50 gramos al día de ioduro de potasio, vino dos veces distintas á consultarme por una conjuntivitis con lagrimeo, ardor y fotofobia moderada y una ligera secreción mucosa, el cual tenía en los fondos de saco granulaciones transparentes, mayores que las del tracoma.

Una mujer adulta, enferma de metritis, atribuía también al ioduro de potasio que venía tomando, la formación de algunas granulaciones aisladas, ovales, de unos 0.^{m}002 diámetro que presentaba por detrás del párpado superior, y en el fornix.

El último caso bastante análogo al precedente, se refiere á una mujer linfática, que desde 1888 me había consultado por conjuntivitis ligera con recidivas y que tenía por detrás del párpado superior una erupción de granitos ovalados, pequeñísimos. A los tres años no se había notado agravación de la enfermedad.

Como puede verse la mayor parte de estos casos pudieran considerarse como tracomatosos. Pero la marcha benigna de la enfermedad me decidió á incluirlos bajo este otro epígrafe, aunque la afección no estaba exclusivamente constituída por la infiltración de los folículos linfáticos.

Dejamos en suspenso nuestro juicio sobre esta enfermedad hasta que hayamos adquirido suficiente experiencia sobre el particular.

CONJUNTIVITIS FLICTENULAR

Después de la catarral, es ésta la más frecuente de todas las inflamaciones de la conjuntiva.

Se observa mayor número de veces en las hembras que en los varones. La padecen todas las razas, pero es algo menos común en la negra.

En esta serie he clasificado las edades de los enfermos en cuatro grupos:—de menos de 2 años, 5 enfermitos;—de 2 á 7 años, 13;—de 7 á 15, 15;—y de más de esta edad, 11. De modo que la afección es bastante rara en la primera infancia [1] y muy común en la segunda y en la niñez, particularmente de los 6 á los 12 años, es decir hácia el período de la segunda dentición. Entre los que pasaban de los 15, la mayoría tenían me-

(1) Un niño durante su primera dentición sufría de flictenitas aisladas cada vez que le salía una nueva pieza en la boca.

nos de 20, y solo hubo algunos individuos linfáticos en qu ie nes apareció hácia los 30 años. De un modo general puede decirse, pues, que la conjuntivitis flictenular es propia de la segunda infancia y de la niñez.

El linfatismo y la escrófula constituyen un terreno apropiado para su desarrollo. Algunas aunque raras veces, como en dos casos de esta serie, los enfermos eran de buena constitución, en algunos nada se ha indicado por no estar bien definida; pero 14 niños eran de un modo evidente linfáticos, y 13 llevaban signos de escrófula, (infartos gangloinares, cicatrices retractiles, coriza crónico, eczemas, dientes anchos, desiguales, de bordes aserrados, etc.)

En la convalecencia de las fiebres eruptivas son frecuentes los brotes de flictenas. En la primera serie hice mención de varios casos que siguieron á una epidemia de viruela que entonces reinaba; y en esta incluyo tres consecutivos á otra de sarampión.

A una negra joven anémica le aparecían algunas veces flictenas coincidiendo con el periodo meustrual.

Algunos de estos enfermos sufrían catarro nasal crónico. Probablemente la inflamación de la mucosa nasal comunicándose al canal excretor de las vías lagrimales las obstruye é impide su libre curso convirtiéndolas en causa irritante. Autores hay que le conceden papel más principal en la erupción flictenular, pero nosotros hemos visto muchas veces esta enfermedad sin coriza para aceptar la misma opinión.

En nuestra primera serie pensamos que la afección que nos ocupa no era más que un bróte eczematoso que por razón del sitio adquiría caracteres especiales, fundándonos en la analogía de ambas erupciones y en su frecuente coincidencia. Hoy, aunque de estos 44 casos sólo tres padecen eczemas impetiginosos simultáneamente, continuamos aceptando nuestro modo de ver de entonces, ó por lo menos, una gran analogía entre ambos padecimientos.

Respecto á la patogenia, Leber ha descubierto y acepta como causa un coccus amarillo pálido.

Marcha.—La conjuntivitis flictenular es una enfermedad recidivante.

Los brotes de flictenas se suceden con intervalos de algunos meses á un año. Cada erupción está caracterizada por la aparición de una ó varias flictenas, que se reabsorven, se ulceran ó se transforman en pústulas, y terminan dejando nubéculas si se asientan en la cornea.

Por la reptición de la erupción esta membrana se cubre de pannus, que imprime nueva faz á la enfermedad. De aquí que para su estudio le consideremos dos períodos: 1º de erupción; 2º de degeneración, ó pannus.

Cada brote flictenular es agudo, pero la marcha general de la enfermedad es crónica. Su evolución total tarda años en realizarse, y con frecuencia se limita al primer período: aparecen varios brotes y la enfermedad desaparece, sea espontáneamente ó por la acción de un tratamiento general tónico. El pannus sólo se presenta en corto número de casos, en aquellos en que á las flictenas y pústulas ulceradas, vienen á cubrirlas vasos de nueva formación.

Síntomas.—La división en dos períodos es de suma importancia para el diagnóstico y para el tratamiento. Aunque en cada uno la fisonomía es muy distinta representan, sin embargo, la misma enfermedad. (1)

1er. período.—Está constituído por erupciones discretas de flictenas ó vesículo-pústulas, que se forman en la conjuntiva ó en la cornea por debajo de la capa epitelial.

Por corresponder esta cubierta externa á la mucosa ocular, por la analogía clínica, y la evolución idéntica de la erupción, ya resida en la conjuntiva ó en la cornea, y ya, en fin,

(1) Ataca indistintamente los dos ojos. En estos casos que describo estaba limitada al O.D. 7 veces, 15 en el izquierdo, y se mostró simultáneamente en ambos 22. Es frecuente ver alternarse los brotes, ó bien sucederse varios en un lado, y después de un período de calma aparecer en el congénere.

por hallarse en ambas el micrococcus de Leber, estudiamos entre las conjuntivitis esta enfermedad, desechando, como ya lo hemos hecho para la granulosa, el estudio posterior de una queratitis, que en realidad no es más que una complicación. La localización sobre la cornea sólo ofrece de particular ciertos síntomas en relación con la delicada función de esta membrana. De modo que no vemos razón para estudiar en dos capítulos distintos la misma enfermedad.

En esta serie hemos presenciado la erupción flictenular 5 veces en la conjuntiva, 20 en el limbo esclero-corneal, y 23 en la cornea. Es por consiguiente raro observarla en la conjuntiva aisladamente, y cuando brota en esta membrana se asienta sobre la que recubre el ojo, y siempre á corta distancia de la cornea (de $0^{m}{\cdot}001$ á $0^{m}{\cdot}005$ según nuestras observaciones.)

En el limbo esclero-corneal y en la cornea se observan con casi igual frecuencia.

La erupción es discreta. En la mayoría de los casos sólo se ven uno ó dos botoncitos aislados; rara vez pasan de cinco.

Excepcionalmente es confluente, como lo observé en un niño de 5 años, que diagnostiqué al principio de queratitis intersticial por una opacidad blanquecina y difusa en el centro de ambas corneas; el cual después de una rápida mejoría de la infiltración dejó ver una erupción confluente de pequeñas pustulitas.

En el punto donde ha de brotar una flictena se ve aparecer una inyección limitada de la conjuntiva, difusa si el botón reside en la conjuntiva, y de forma triangular si aparece en el limbo, teniendo allí sobre la flictena el vértice, con los lados bien limitados, pero cuya base se pierde insensiblemente hacia los ángulos ó fondos de saco. Cuando la erupción brota en el epitelio de la cornea, ordinariamente no se acompaña de inyección ó si ésta existe aparece en el punto de la conjuntiva más próximo á ella.

La flictena está constituida por una infiltración linfoide

subepitelial que contiene células y algunas veces serosidad. Su forma es la de un botón semiesférico, transparente, de 0.^{m}0005 á 0.^{m}002 de diámetro. Más pequeñas cuando están sobre la cornea, alcanzan sus mayores dimensiones cuando se asientan en la conjuntiva.

La flictena después de adquirir su completo desarrollo, puede terminar al cabo de varios dias, (una semana próximamente) reabsorviéndose, ulcerándose ó transformándose en pústula. En el primer caso se deprime el epitelio, disminuye la inyección conjuntival y la parte enferma recobra su estado normal. La terminación por ulceración es frecuente: por la distensión del contenido, por el frote de los párpados, ó por el que ejercen los tópicos se rompe el epitelio, se vacía la flictena y queda transformada en una ulcerita superficial. La limpieza continua debida á la hipersecreción lacrimal favorece la regeneración, y se obtiene una rápida curación. Cuando la flictena está sobre la cornea quedará una nubécula opalina, redonda, que es característica.

En la mitad de los casos próximamente la flictena se transforma en pústula. La invasión de glóbulos purulentos se hizo con tal rapidez en la mayor parte de los casos en nuestra primera serie, que nos decidió á designar la enfermedad con el nombre de *oftalmia pustulosa*. Pero aunque hoy tengo las mismas razones para conservar esta denominación, he preferido la palabra *flictenular* que indica la lesión inicial y que está generalmente aceptada.

Las vesículas que no se rompen ó desecan rápidamente, de incoloras y transparentes que son en un principio, se toman opalinas, lechosas, y adquiriendo todavía mayores dimensiones su contenido se vuelve totalmente purulento, y toman color amarillo si están en el borde ó en la conjuntiva y blanco sucio ó crema si residen en la cornea.

Estas pústulas que pueden alcanzar hosto 0.^{m}003 de diámetro, y tener una forma oblonga se podrían confundir con

abcesitos de la cornea, ó con un foco de episcleritis según sea su sitio.

La pústula termina siempre rompiéndose, y deja una úlcera bien apreciable aun sobre la conjuntiva, en la que tiene sus bordes engrosados. Sobre la cornea el pus desgasta la lámina elástica anterior é invade el tejido propio, dejando al descubierto cuando se rompe, una úlcera profunda, de fondo sucio, y de mal carácter.

Además de esta erupción discreta de vesiculo-pústulas que acabamos de describir, no es raro observar otra, aislada ó simultánea con la anterior, de *vesiculitos miliares*, de 0.^{m}0005 por término medio, á veces poco apreciables á simple vista, que aparecen ordinariamente en grupos de media á una docena, en disposición irregular si están sobre la cornea, ó adoptando la forma de un rosario ó cadenita sobre el limbo conjuntival. Esta erupción es transparente, y desaparece sin transformarse en pústulas.

Las erupciones flictenulares prefieren las partes de la cornea habitualmente descubiertas, es decir, los dos tercios inferiores, y por parte de la conjuntiva, su inserción en la cornea, ó un punto próximo, y también en las porciones que descubre la abertura palpebral. Nunca se presenta en las conjuntivas del tarso ni del fornix.

Los síntomas funcionales de la conjuntivitis flictenular ponen por si sólos pobre la vía del diagnóstico.

Las flictenas de la conjuntiva sólo provocan un ligero ardor y hasta pueden ser indolentes; pero las del limbo y de la cornea determinan un vivo dolor particularmente cuando se ulceran porque dejan al descubierto algunos ramillos nerviosos. El lagrimeo es abundantísimo y la fotofobia tan intensa que los enfermitos son presa de un blefarospasmo invencible; prefieren permanecer en habitaciones oscuras y aun allí ocultan los ojos con el pañuelo ó en la almohada. Si se abren los párpados con

un elevador saltará un chorro de lágrimas y solamente se verá por toda lesión una ó varias pustulitas en la cornea.

Todos estos síntomas funcionales son fenómenos reflejos debidos á la compresión, ó exposición al aire de los filetes nerviosos, de modo que el dolor, la fotofobia, el blefarospasmo y la hipersecreción lacrimal van siempre ligados.

Pero en la mayor parte de los casos estos síntomas son más moderados y los enfermos pueden salir fuera llevando espejuelos ahumados que mitiguen la luz y la acción directa de viento.

Las lágrimas derramándose por los ángulos palpebrales determinan por el borde y particularmente en la comisura externa un eritema de la piel.

No es raro ver complicarse la erupción flictenular de catarro conjuntival y entonces se mostrará cierto grado de tumefacción palpebral, inyección vascular generalizada de la conjuntiva y aparecerán mucosidades nadando en las lágrimas.

Ya hemos dicho que los brotes de flictenas recidivan con tenacidad. En prueba de ello bastará citar el caso de una mulata escrofulosa de diez y nueve años que durante uno tuvo brotes en los diferentes dias de los meses de Enero, Febrero, Abril, Mayo, Junio, Octubre, Noviembre y dos veces en Diciembre. Ordinariamente no son tan frecuentes las recidivas, observándose sólo una ó dos veces al año. En los niños escrofulosos los ataques son mucho más graves y frecuentes.

La repetición de la erupción en la cornea es causa de ulceraciones, leucomas, formación de vasos que á aquéllas se dirigen, en una palabra, de *pannus*, que clínicamente constituye el segundo período de la enfermedad.

En la mayor parte de los casos se limita la afección á su primer periodo, quedando el niño definitivamente curado con algunas nubéculas, y á veces la vista disminuída por astigmatismo irregular debido á las lesiones de la cornea.

Pero en niños más delicados aparecen las lesiones del

2º período, ó sea la que se ha llamado oftalmia escrofulosa.

A las ulceritas consecutivas á pústulas de la cornea se dirigen vasos de nueva formación en mayor ó menor número, particularmente cuando las ulceraciones están próximas al borde.

Las flictenas rotas curan rápidamente sin dejar otro rastro que una nubécula, pero las úlceras de las pústulas son más profundas, de fondo irregular, más lentas en cicatrizar, provocando la aparición de vasos que corren hasta ellas bajo el epitelio. Con frecuencia estas úlceras son infecciosas, sus bordes están socavados, blanquecinos, el fondo muy sucio, y toman una marcha invasora, destruyendo bajo forma de un surco porciones de cornea. Cuando la siguen en su marcha los vasos de nueva formación constituyen la llamada *queratitis en cinta* ó *queratitis en bandeleta.*

Tanto bajo esta forma como cuando á una úlcera cerca del borde se dirigen dos ó más vasitos separadamente, recubriendo una porción limitada de la cornea, se llama el pannus *parcial.* (1)

Fig. 5.—Queratitis en cinta.

Este pannus empieza siempre por los dos tercios inferiores de la cornea, es decir, la parte de esta membrana ordinariamente descubierta que es el sitio de elección de las flictenas, mientras que el pannus granuloso, de que ya hemos hablado, se inicia por el tercio superior de la cornea que cubre el párpado.

El pannus adquiere mayor extención por el desarrollo ó multiplicidad de las ulceraciones. Algunas de éstas profundizan hasta perforar la cornea, y entonces el estado del enfermo se agrava con la formación de *sinequias anteriores, hernias del iris, iritis. &*, que provocan en la conjuntiva un aumento de la congestión, y quémosis algunas veces, y en la cornea un anillo

(1) Es tan tenue á veces que pasa desapercibido á la inspección simplemente, y la cornea parece transparente, mientras que valiéndose de una lente poderoso se verán vasitos sumamente finos correr bajo el epitelio hasta la úlcera ó el leucoma, puesto que persisten aun después de cicatrizada aquélla.

de infiltración al rededor de la úlcera, y la propagación del pannus.

Por la marcha recidivante de la enfermedad se comprende que pueden existir simultáneamente flictenas ó pústulas, otras ulceradas y leucomas de brotes antiguas. Al pannus de unas ulceraciones viene á añadirse el de otras nuevas, y por las frecuentes recidivas llegará aquél á generalizarse por toda la cornea.

Esta membrana pierde entonces su transparencia, impide ver la cámara anterior y el iris, y la vista que estaba disminuida por erupciones anteriores llega á perderse por completo. La cornea con pannus tiene color rojo moreno, su superficie es desigual y pierde su brillo.

Las flictnas rotas cicatrizan dejando una *nubécula* redondeada, las úlceras que invaden el tejido propio de la cornea al curar dejan formados *leucomas*, y las que son muy profundas en las cuales no puede la delgada capa del fondo resistir á la presión interna se dejan distender y cicatrizarán constituyendo *estafilomas opacos*, y en fin, cuando ha babido una ó más perforaciones el iris viene á formar parte de la cicatriz, que tomará color obscuro, y por la supresión de la cámara anterior el iris quedará en contacto con la cara posterior de la cornea y acabara por atrofiarse.

Como última evolución de la enfermedad puede igualmente producirse la atrofia de la conjuntiva y de la cornea, y la función del órgano quedará definitivamente abolida. De modo que el pannus es un período de degeneración. Es frecuente la complicación de blefaritis rebeldes.

Véase un caso de forma grave:

Un niño blanco, de 12 años, escrofuloso, con infartos ganglionares, coriza crónico, supuración del oído derecho, dientes grandes é irregulares, empezó á padecer ataques de conjuntivitis flictenular á mediados de 1888.

En Enero de 1889 me consultó por una gruesa pústula en borde inferior de la cornea O. I. con viva hiperemia conjunti-

val alrededor. La pupila estaba desvíada hacia abajo por sinequia anterior, consecutiva á una úlcera perforada de uno de los primeros brotes.

Fig. 6.—Brote de pústulas.

Ordené lociones tres veces al día con una solución de ácido bórico al 3 %, una pomada de

Calomel al vapor..... 1 gramo
Vaselina blanca..... 10 gramos

para aplicarla por mañana y tarde, y al interior aceite de hígado de bacalao.

A los cinco días había desaparecido la pústula.

En Febrero vuelve con un brote notable de pústulas sobre la conjuntiva y borde inferior de la cornea, unas conteniendo pus amarillo, y otras ulceradas y de forma oblonga. Además de la inyección conjuntival que las envuelve, penetran en la parte inferior de la cornea vasitos constituyendo un pannus parcial. Toda esta parte de la membrana está turbia.

Fig. 7.—Otro brote pústulas.

En Marzo aparece una nueva erupción de vesiculitas en el borde de la cornea acompañadas de hiperemia conjuntival intensa. V. = $^1/_{10}$.

Purgante, lociones emolientes, ferruginosos, duchas de vapores de solución fénica al $^1/_{200}$.

En Mayo aparecen tres pústulas: dos superiores en la cornea, y una inferior en el punto del enclavamiento del iris donde ya habían brotado otras anteriormente.

Fig. 8.—Brote pustuloso en otro punto de la misma cornea

Baños de mar. Pomada de ox. amarillo de hidrargirio $\frac{0.20}{10}$. Arseniato de sosa $\frac{0.15}{280}$ para tomar dos cucharadas diarias.

Después de sufrir varios ataques la cor-

nea estaba al año siguiente 1890 por la misma época cubierta por un pannus generalizado que le daba un tinte rojizo. Varios troncos vasculares penetraban en ella por diferentes puntos, dividiéndose y subdividiéndose en infinitos ramillos sumamente finos, formando entre todos una red delicada, y dirigiéndose al centro de la membrana donde apenas dejaban un limitado espacio semitransparente. Con el uso de una lente podía apreciarse bien esta arborización vascular subepitelial. La vista estaba disminuída hasta el extremo de serle difícil contar los dedos.

Fig. 9. — Pannus generalizado.

Durante un año más que aún seguí la historia de este interesante caso aparecieron múltiples erupciones en ambos ojos sin que el tratamiento tónico reconstituyente instituído llegase ni á librarlo de las recidivas.

Tratamiento.—La frecuencia é importancia de esta enfermedad nos dispensará que entremos en algunos detalles sobre el tratamiento que contra ella hemos empleado.

Como ya hemos dicho que la casi totalidad de los enfermitos son linfáticos y escrofulosos deberá instituirse como base del tratamiento una mediación general contra esta diatesis.

La medicación interna debe usarse en pequeñas dósis, pero continuadas durante mucho tiempo, un año por lo menos en casos benignos, que se caracterizan por la aparición de algunas flictenas aisladas en el borde esclero-corneal, y cuando se trate á niños linfáticos; pero en los casos graves en que aparecen pústulas en brotes repetidos, que invadan la cornea y se muestren en niños escrofulosos, entonces debe continuarse la medicación tónico-reconstituyente durante todo el periodo de la infancia.

En el plan general se concederá atención preferente á los preceptos higiénicos. La buena alimentación, el aire puro, el ejercicio físico, que modifican la organización de un modo fa-

vorable, se consiguen fácilmente en la vida del campo. Si el enfermo tiene que permanecer en la población se le evitarán las habitaciones húmedas, mal aereadas, la permanencia cerca de las luces artificiales; y se prescribirán paseos en puntos que tengan arbolado, y se ordenarán baños tónicos de esponja.

Durante la primera infancia, en que es rara y benigna la enfermedad, y casi siempre un fenómeno reflejo de la dentición, caracterizada por flictenitas miliares que curan fácilmente me limito al plan higiénico, y á ordenar lociones antisépticas á los ojos.

En la segunda infancia es indispensable instituir una medicación farmacológica rigurosa, porque esta es la edad más propicia para el desarrollo grave de la enfermedad. El aceite de hígado de bacalao en invierno, y los baños de mar durante todo el verano, son los tónicos que merecen mi preferencia. En algunos casos uso también los jarabes de hipofesfitos, y los arsenicales en muy pequeñas dósis siempre que las erupciones oculares coincidan con placas eczematosas en la piel.

En la niñez, de los 7 á los 15 años, periodo el más peligroso para los niños que hayan sufrido ataques repetidos de pústulas en la cornea, porque durante esta edad el pannus se desenvuelve y adquiere un carácter grave, que compromete seriamente la función visual, he usado además con insistencia la medicación ferruginosa y iodurada. Con el jarabe de ioduro de hierro según la fórmula de Dupasquier he obtenido resultados excelentes. Los baños de mar son también muy beneficiosos. Recomiendo el uso de algunos purgantes suaves.

El tratamiento local consistirá en mantener la limpieza del ojo enfermo mediante lociones antisépticas desde el principio de la enfermedad.

Si el niño pasa de 7 años se recomendará el uso de espejuelos ahumados.

En los casos de fotofobia intensa será bueno instilar dos ó tres veces al dia un par de gotas de una solución de

Clorhidrato de cocaina... 30 centígramos.
Agua destilada..... 10 gramos.

Contra las flictenas se harán insuflaciones de polvo de calomel que favorece la ruptura de la capa epitelial que la cubre obrando mecánicamente. Después de rotas, á las lociones antisépticas de ácido bórico al 3 %, de bicloruro de hidrargirio al 1 por 4000, etc., se unirá el empleo de la pomada siguiente que me ha dado buenos resultados,

Calomel al vapor..... 2 gramos.
Vaselina blanca ..... 10 id.

En un tubo porta-pomada.
para depositar sobre la parte enferma una pequeña porción por mañana y noche.

Bajo esta medicación las úlceras de las flictenas rotas cicatrizan rápidamente; pero si las úlceras consecutivas á pústulas que han desgastado la lámina elástica y penetrado en el tejido propio de la cornea, se infectan, sus bordes toman un tinte blanquecino, y siguen una marcha invasora, entonces se hará indispensable un tratamiento enérgico: la cauterización al fuego del fondo y toda la parte infiltrada, de modo que quede transformada en úlcera simple, y pueda cicatrizar expontáneamente con sólo mantenerla límpia.

Si, como algunas veces sucede, las ulceraciones son atónicas, uso ventajosamente las duchas de vapor de una solución de ácido fénico al 1 % ó $\frac{1}{2}$ % lanzando el chorro á 0.^{m}25 con un aparato *ad hoc*.

Ya anteriormente he publicado una nota sobre cada uno de estos modes de tratamiento.

Durante el segundo período de la enfermedad serán útiles las duchas de vapor, la peritomia ígnea colocando un círculo de puntos de fuego sobre el borde escleral con objeto de obliterar los troncos del pannus; y en fin, la peritomia extirpando una zona de conjuntiva al rededor de la cornea se ha considerado útil.

Los tratamientos de este período son menos brillantes, pero se logra sin embargo aclarar la cornea lo suficiente para conservarle alguna vista al ojo.

OFTALMIA PALUDICA

Bajo este epígrafe publiqué en la *Rev. de C. Med.* (Agosto 1891) una observación de paludismo de la que entresacamos las siguientes lineas:

Al iniciarse la enfermedad había inyección vascular de la conjuntiva, ardor, lagrimeo y fotofobia, que me hicieron pensar en el principio de una *oftalmía catarral.* Pero cuando vinieron dolores intensos sin que se mostrase ninguna secreción conjuntival, pensé en un *iritis reumática*, que era muy probable dado los antecedentes del enfermo. Al presentarse después la exotalmia con oftalmoplegia completa tomaba el proceso la marcha de la *tenonitis.* Y en fin el aumento considerable de la presión intra-ocular, la inmovilidad de la pupila medianamente dilatada, las neurálgias intensas del quinto par, y la amaurosis repentina sin lesión profunda, eran síntomas suficientes para diagnosticar un *glaucoma agudo.*

La marcha ulterior de la enfermedad, sin embargo, vino á demostar, el error en que se estaba de la causa, y la imposibilidad de establecer un tratamiento racional.

La quinina, que empleamos los médicos en Cuba en los casos dudosos como reactivo del paludismo, vino á descorrer el velo de estas manifestaciones anormales de los padecimientos oculares. El paludismo en este caso era tan evidente que á las primeras dósis de quinina cedieron los fenómenos antes alarmantes, y en pocos días quedó curada la enfermedad. En fin, para hacer el cuadro más evidente se mostró como fenómeno crítico un acceso típico de fiebre palúdica.

TUMORES

Una mujer de 60 años tenía unos tumorcitos en el fondo de saco inferior de la conjuntiva de O.I. Eran redondos, del tamaño de un grano de alpiste, semi-trasparentes, como perlas, en número de cinco, duros, elásticos, y muy aparentes invirtiendo fuertemente los párpados.

Los otros tres tumores eran tubérculos leprosos en individuos que padecían lepra tuberculosa ó mixta de varios años de desarrollo.

Estos tubérculos se desarrollan sobre la conjuntiva del bulbo, junto al borde de la cornea, sobre la que forman relieve, de modo que su forma es cóncavo-convexa. Uno de ellos tenía 0.^{m}007 de largo por 0.^{m}004 de ancho y unos 0.^{m}002 de espesor. Tienen la superficie lisa brillante y el color es rosado. Su apariencia es algo semejante á la del quémosis.

Uno de los enfermos presentaba uno de estos tubérculos en O.I. y en O.D. dos que se asentaban sobre la conjuntiva y la cornea llegando hasta el centro de esta membrana donde se unían.

Fig. 10.—Leproma de la conjuntiva en O.I.

PTERYGION

Cuanto escribimos en nuestra primera serie sobre el pterygion puede aplicarse á la actual. Ahora sólo nos ocupamos en sintetizar su estudio conforme al plan que nos hemos trazado, y en referir algunas observaciones que ofrezcan novedad.

Etiología.—Casi todos nuestros enfermos de ahora eran labradores y jornaleros; (doce de los primeros y seis de los segundos). Algunos otros ejercían artes mecánicas.

Para 40 varones sólo ví atacadas 11 hembras. Respecto

á la edad: 2 tenían menos de 15 años, 30 eran adultos y 17 viejos. De los 30 á los 50 años se observa el mayor número de los casos.

Cuatro nuevos casos en individuos leprosos vienen en apoyo de la teoría que expusimos sobre los génesis de la enfermedad, por cuanto, gracias á la anestesia de la conjuntiva, es más eficaz la acción traumática del polvo arrastrado por el viento.

En efecto, éste y otros cuerpos extraños determinan la producción del pinguécula, su desarrollo, la descamación de su cubierta epitelial; y de la que recubre á la cornea, y en fin, la adherencia entre ambas membranas. En trabajos anteriores hemos expuesto detenidamente este mecanismo.

Síntomas.—Esta enfermedad se presenta con dos formas clínicas: 1ª *Pterygion* verdadero; 2ª *Pterygoide* ó falso pterygion.

Las razones que han servido para establecer esta división son numerosas, como puede verse en el siguiente cuadro diferencial.

Pterygion.	*Pterygoide.*
1. Es una hipertrofia parcial de la conjuntiva bulbar, que se adhiere á la cornea.	1. Es la adherencia á la cornea de un pliegue de conjuntiva normal, que puede hipertrofiarse consecutivamente.
2. Es producido por el trauma del polvo sobre el ojo.	2. Es consecutivo á úlceras de la cornea.
3. Aparece en la edad adulta.	3. Puede mostrarse en cualquiera época de la vida.
4. Se adhiere mediante una descamación epitelial de la conjuntiva y de la cornea.	4. Para adherirse necesita una úlcera del tejido propio de la cornea.
5. Situación superficial; no pasa de la lámina elástica anterior.	5. Situación profunda, en las capas propias de la cornea.
6. Forma triangular. La cabeza tiene un reborde blanco-nacarado.	6. Triangular ó cuadrangular. Carece del borde blanco.
7. Dirigido sobre el diámetro horizontal, sea interno ó externo.	7. Dirección indeterminada.

8. Adherido á la conjuntiva del bulbo á lo menos por su eje.	8. Puede formar un puente que permita por debajo el paso de un estilete.
9. Marcha progresiva sub-epitelial hasta el centro de la cornea.	9. Permanece estacionario en el punto en que se hizo la adherencia.
10. Cornea vecina transparente.	10. Puede tener en derredor una zona de infiltración, ó la cicatriz provocada por la úlcera.
11. Puede desprenderse por tracción.	11. No es posible hacerlo por este medio.

1. El pterygión es, en efecto, una hipertrofia parcial de la conjuntiva bulbar, sobre el diámetro horizontal, que puede insertarse en la cornea, y marchar hácia el centro de esta membrana.

El pterygoide se diferencia en que es una adherencia de la conjuntiva normal á una úlcera de la cornea, que comprende á la mucosa en la cornea del mismo modo que puede comprender al iris en los casos de perforación.

2. El pterygión es producido por la acción traumática de los agentes exteriores sobre la conjuntiva. De ahí su formación sobre el diámetro horizontal, constantemente expuesto á la acción de los mismos.

El pterygoide es siempre consecutivo á úlceras que han penetrado en el tejido propio de la cornea, y cualquiera que sea su dirección; pero es más frecuente en la mitad inferior, siempre expuesta al medio ambiente.

No toda úlcera periférica produce un pterygoide; pero este necesita una úlcera para formarse.

3. El pterygión aparece tan lentamente, que nunca se le vé antes de la edad adulta, y tiene su máximum de frecuencia de los 30 á los 40 años.

El pterygoide por el contrario puede aparecer en cualquiera época, y tiene su mayor frecuencia en la infancia y adolescencia.

4. El pterygión se adhiere á la cornea, gracias á una descamación de su epitelio en la vecindad del pinguécula.

El pterygoide requiere una úlcera profunda.

5. El primero se inserta, pues, por delante de la lámina elástica anterior, mientras que el segundo tiene su raíz en las capas del tejido corneal, según lo que acabamos de decir.

6. En ambos la forma es más ó menos triángular; pero en el pterygión el ángulo de inserción es más agudo; y se termina por un reborde blanco nacarado que es característico, del cual carece el pterygoide, que siendo dependiente de una úlcera tomará en su inserción la forma de aquella.

7. Ya hemos explicado las razones que determinan el asiento del pterygión sobre el diámetro horizontal; mientras que el pterygoide puede mostrarse en cualquiera dirección, determinada por la posición de la úlcera.

8. En los pterygiones que hemos observado el ala conjuntival se continúa con la del bulbo por sus bordes, ó á lo menos por la linea que marca su eje.

En el pterygoide hemos observado algunas veces, que no es la conjuntiva inmediata sino la que procede de cierta distancia la que viene á insertarse en la úlcera, dejando por consiguiente un conducto á traves del cual puede pasarse un estilete.

9. El primero marcha de un modo lento pero progresivo hasta el centro de la cornea, siguiendo siempre el diámetro horizontal, y deslizándose bajo el epitelio.

El pterygoide, por el contrario, permanece estacionario en el punto de su formación.

10. En el primero sorprende que la cornea vecina conserve su transparencia; mientras que en el segundo queda definitivamente una zona más ó menos extensa de infiltración alrededor de la ulceración que lo produjo, ó bien se verá en cierta extensión el tejido cicatricial donde se inserta la conjuntiva.

11. El pterygión en la mayor parte de los casos puede desprenderse por tracción con una pinza, puesto que sus adherencias son superficiales quedando debajo una simple nubécula.

El segundo sólo puede separarse fraccionándolo de modo que se deje sobre la cornea la parte comprendida en la cicatriz de la úlcera.

Los procedimientos operatorios, por consiguiente, podrán no ser idénticos en ambas formas.

Admitida, pues, la posibilidad y la conveniencia de esta división, seguiremos al describirla el orden trazado en el cuadro adjunto.

Pterygión en general	Pterygión	Pinguécula Pterygión
	Pterygoide	

1ª forma. **Pterygión.**—Hay que considerarle dos períodos perfectamente distintos. Durante el primero la enfermedad se halla limitada á la conjuntiva, *pinguécula;* mientras que en el segundo el pliegue conjuntival hipertrofiado se inserta en la cornea, *pterygión* propiamente dicho, nombre que fué el primitivo de la enfermedad.

Pinguécula. Este es un tumercito amarillento constituído por una condensación de tejido conjuntivo, y particularmente por hipertrofia de la cubierta epitelial.

Se asienta constantemente sobre el diámetro horizontal de la conjuntiva bulbar á 0.^{m} 002 ó 0^{m} 003 del borde de la cornea. Esta distancia se estrecha á medida que el tumor crece hasta hacerse inapreciable poniéndose en contacto con dicho borde.

Su forma es ovalada con su diámetro mayor horizontal. Sus límites se pierden insensiblemente del lado del ángulo del ojo, pero hacia la cornea tiene su mayor altura 0.^{m} 001 á 0^{m} 002, y se termina bruscamente. Aumenta hasta tocar al cabo de

largo tiempo el limbo conjuntival. Cuando llega á este estado está en condiciones favorables para transformarse en pterygión verdadero. Para ello basta que se produzca á la vez en

PTERYGION									PTERYGOIDE								Número de enfermos
Pinguécula				Pterygion					O. D.			O. I.					
O. D.		O. I.		O. D.		O. I.											
10		12		23		31			4			6					
Int.	Ext.	Int.	Ext.	Int.	Ext.	Int.	Ext.	Total	Int.	Ext.	Inf.	Int.	Ext.	Sup.	Obl.	Total	
7	4	10	3	23	2	31	3	83	2	3	1	3	2	1	1	13	51

el pinguécula y en la cornea vecina una descamación epitelial y se establezcan las adherencias.

Su sitio de predilección es sobre el lado interno del borde de la cornea, por que en dicho punto es mayor la abertura palpebral, y blanco por consiguiente de mayores traumatismos del polvo y otros cuerpos pequeños que puedan penetrar en el ojo.

Su mayor frecuencia en el ojo izquierdo, así como sucede al pterygión, la atribuyo á que recibe contusiones del polvo con mayor frecuencia, pues la mayor parte de las personas guiñan ó cierran el ojo derecho de preferencia para ponerlo á cubierto.

El pinguécula aparece en la edad adulta, de los 20 á los 30 años por término medio, y puede permanecer estacionario indefinidamente ó aumentar con lentitud.

Pterygión. Si el pinguécula ha aumentado hasta tocar el limbo, una destrucción del epitelio en el tumor y en la cornea vecina, fácil de producir por la acción de pequeños cuerpos extraños que ya las lágrimas no pueden barrer como en el estado normal, se establecerán adherencias entre ambas partes, y quedará constituido el pterygión.

El pliegue conjuntival tomará entonces una forma trian-

gular del modo que hemos dicho. Adhiere á la conjuntiva del bulbo por sus bordes, ó solamente por el eje apareciendo entonces casi independiente.

El relieve que forma el pterygión, y su vascularización nutrida, lo expone á una hiperemia casi continua. El color rojo que entonces toma, y su aumento de volúmen ha hecho que se le designe con el nombre de *carnoso* ó *sarcomatoso*.

La única gravedad que envuelve el pronóstico de esta enfermedad consiste en su marcha progresiva hasta el centró de la cornea que puede convertirlo en causa de disminución de la la vista.

El pterygión corre entre el epitelio y la lámina elástica de Bowman, y con la particularidad de dirigirse siempre en línea recta hasta el centro de la cornea que nunca traspasa. Pero en este punto pueden tocarse un pterygión interno y otro externo de modo que obstruyan el paso de la luz.

Un pterygión muy desarrollado no sólo arrastra la conjuntiva bulbar sino también el pliegue semilunar, que se reconocerá por su mayor grueso y coloración roja màs subida, como si en él estuviese engastada la base del pterygión.

El eje del tumor corre un poco debajo del diámetro horizontal, y sus bordes no siempre son rectos, sino que el superior describe con frecuencia una curva de concavidad superior.

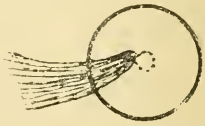

Fig. 11.—Pterygion.

La cabeza ó adherencia sobre la cornea, termina en un borde blanco brillante, más ó ménos ancho. Su forma es redondeada habitualmente, pero algunas veces cuadrangular, y otras en ángulo agudo.

Detrás de la cabeza, queda un estrechamiento, ó séase el cuello, y pasado éste, se extiende el cuerpo en forma de abanico hasta el ángulo del ojo.

2ª forma. **Pterygoide.**—Para su formación es indispensable que exista una ulceración del tejido propio de la cornea. Tiene por caracter ser un pliege conjuntival incluido en la cicatríz, y permanecer estacionario.

En casi todos los casos se veían leucomas de úlceras profundas; en dos enfermos la cornea había sufrido en su nutrición hasta el punto de atrofiarse. Algunos de estos leucomas tenían adherencia del iris, y en uno habia hernia.

El pterygoide, por consiguiente, aparece en cualquier punto de la circunferencia de la cornea, pero es más frecuente en las partes inferiores que se ulceran con mayor facilidad.

La forma es variable. Carece del borde blanco de la cabeza, y del estrechamiento que marca el cuello, y no se limita como el pterygión á una zona estrecha, sino que puede invadir toda la extensión de la cornea, como sucedió en el siguiente caso:

«Un joven blanco, de 17 años, tenía atrofiadas ambas corneas á consecuencia de conjuntivitis blenorrágica.

En O. I. se veía un pterygoide superior implantado en toda la cara anterior de la cornea, sumamente grueso y rojo, y que había hecho descender el fornix casi hasta la misma cornea.»

Fig. 12.—Pterygoide.

Uno de los enfermos, joven también, tenía un pterigoide dirigido oblícuamente hacia afuera, y cuyo punto de partida fué probablemente la úlcera de una pústula situada en el borde.

Ví una vez un pliegue de conjuntiva prendido en una úlcera central de la cornea.

Un chino que tenia vastos leucomas centrales presentaba en O. D. tres pterygoides: interno, externo é inferior.

Terminamos con la relación del siguiente caso, en extremo interesante.

Niño blanco, de 12 años, raquítico, O. D. Vasta inserción de la conjuntiva bulbar á la cornea, limitada por una linea vertical comprendien-

do más de la mitad externa de la membrana. Levanta el fornix inferior hácía el ángulo externo.

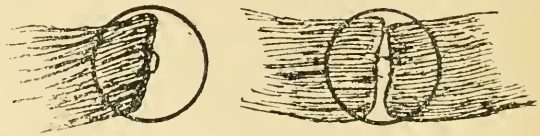

Fig. 13 y 14.—Pterygiones voluminosos.

O.I. Doble inserción á la cornea de pliegues conjuntivales, interno y externo, muy tenues, sumamente anchos, adheridos en todo el diámetro vertical de la cornea. Solo dejan libre una banda estrecha y perfectamente transparente de esta membrana, cerrada por arriba donde se unen ambos pterygiones. Por detrás del interno se percibe una prominencia negruzca, poco resistente.

Por detrás de estos repliegue, en ambos ojos puede pasarse un estilete.

Dice el padre que esa enfermedad era congénita en O.D. y se desarrolló antes de año en O.I.»

Tratamiento.—Ningún remedio farmacológico puede curar el pterygion. Los astringentes consiguen aliviar las inflamaciones frecuentes que sufre; pero el tumor solo puede desaparecer por medios quirúrgicos.

La descripción de los que hemos usado se hallará en el libro de las operaciones.

XEROSIS.

Frankel ha descubierto en la conjuntiva atrofiada un bacilo, pero no se ha confirmado que sea patógeno.

Los casos que más adelante describiremos de atrofía de la cornea pudieran considerarse de esta enfermedad.

Véase el único que ahora señalamos:

«Chino, de 47 años, labrador, padece conjuntivitis granulosa muy antigua, en periodo cicatricial.

O. D. Simbláfaron y anquiloblefaron. Fimosis: ámbos

párpados están adheridos por su borde libre en los extremos interno y externo. A traves de la pequeña abertura central se percibe la cornea seca, reducida de dimensiones y estafilomatosa. No existen fondos de saco por la adherencia íntima de de les conjuntivas palpebral y bulbar. V=p. l.

O.I. Sinbléfaron con desaparición completa de los fondos de saco. Cornea con ulceraciones superficiales por descamacion epitelial. Las adherencias conjuntivales dan á la del bulbo el aspecto de un quémosis que recubre en algunas partes el borde de la cornea. V=cta dedos.»

CORNEA

Las enfermedades de la cornea han sido más frecuentes en esta serie en los varones que en las hembras.

Entre las diversas afecciones anotadas figuran en el cuadro con cifras más elevadas las lesiones consecutivas á las queratitis. Esto demuestra el abandono de muchos enfermos, y algo también el descuido en que se tiene el conocimiento de esta rama médica, puesto que en la mayor parte de esos casos de leucomas y atrofias, pudiera haberse conservado la vista, si se conociese mejor la oftalmología y si se consultase oportunamente al médico.

Las enfermedades de la cornea se observan particularmente en la edad adulta, y han sido más comunes en esta serie en las razas blanca y china.

ENFERMEDADES DE LA CORNEA	EDADES EXTREMAS	Sexo V.	Sexo H.	Razas B.	Razas CH.	Razas M.	Razas N.	Total
Queratocono	23 —34	2	.....	2	.....	.....	.....	2
Heridas	17 —37	2	.....	2	.....	.....	.....	2
Quemaduras	48 —	1	.....	1	.....	.....	.....	1
Cuerpos extraños	20 —58	10	2	9	.....	.....	3	12
Queratitis superficiales	18 —48	3	1	4	.....	.....	.....	4
Pannus	12 —69	11	1	7	3	2	.....	12
Queratitis intersticial	8 —69	12	2	11	2	.....	1	14
Abcesos	4 —55	2	4	1	1	2	2	6
Ulceras	5 —80	21	6	19	5	.....	3	27
Fístulas	15 —34	2	.....	1	.....	1	.....	2
Leucomas	13d—80	101	33	106	8	7	13	134
Estafilomas	8m—66	27	7	24	4	4	2	34
Atrofia	9m—76	17	8	12	4	4	5	25
Necrosis	18 —63	2	.....	1	1	.....	.....	2
Tumores	40 —52	1	1	1	.....	1	.....	2
TOTAL	.....	204	65	201	28	21	29	279

QUERATOCONO.

Con el nombre genérico de *estafilomas* se designan las deformaciones de curvatura de la cornea.

Los estafilomas se dividen atendiendo á su coloración, á su curvatura, y á su extensión del modo siguiente:

	COLORACION.	CURVATURA.	EXTENSION.
Estafilomas	Transparentes ó pelúcido	Esférico	Total.
		Cónico	
	Opacos	Irregular	Parcial. Total.

El estafiloma transparente ó pelúcido puede ser congénito, ó desarrollarse durante la infancia ó adolescencia.

No siempre se conserva la cornea completamente trans-

parente, pues he visto casos, y se han citado otros con frecuencia, de opacidades más ó menos tenues en el centro de la membrana.

Esta forma ocupa siempre toda la extensión de la membrana, de modo que el anillo escleral le sirve de base, y el centro de la cornea representa el punto más elevado de la curva.

La distensión que sufre la cornea puede hacerse siguiendo dos curvas distintas: la esférica ó la cónica. En la primera, que se observa en los enfermos de buftalmia, representa la cornea una semiesfera aproximadamente, en vez de un segmento polar como en el estado fisiológico. En la segunda, solamente la parte central de la cornea se hace menos resistente, y se deja distender por consiguiente por los líquidos oculares, tomando en definitiva una forma cónica, que le ha valido el nombre generalmente aceptado de *queratocono*. La circunferencia de la cornea permanece normal mientras que el centro se alarga, constituyendo un cono de vértice romo. En este capítulo sólo nos ocuparemos de los estafilomas transparentes.

Los estafilomas opacos, que estudiaremos con los leucomas de los que son una variedad, debido á su origen cicatricial forman una distensión de curva irregular.

Estos son parciales ó totales. Los primeros quedan limitados al lugar en que se hizo la perforación de la cornea; su sitio por consiguiente es indeterminado, y su forma puede ser redondeada ó alargada. Los segundos son siempre alargados, pero el punto de la mayor distensión puede ser excéntrico. Por lo demás estos estafilomas opacos tienen los caracteres generales de los leucomas.

Síntomas.—El queratocono se reconoce por sígnos físicos, y por trastornos funcionales. Mientras la distensión de la cornea es poco marcada puede pasar desapercibida para el médico, pero á medida que se desarrolla se notará que las imáge-

nes reflejadas por la cornea están deformadas y son más pequeñas que en el estado normal.

Visto el ojo de perfil se verá perfectamente bien la conicidad de la cornea. Este signo es indispensable y suficiente por si solo para establecer el diagnóstico.

Cuando el enfermo cierra los párpados, no se nota el ojo con forma esférica, sino que parece piramidal hacia adelante.

Después que ha tomado desarrollo la enfermedad, está espuesto el vértice del cono, por no ser ya fácilmente bañado por las lágrimas, á toda suerte de pequeños traumatismos, que determinan favorecidos tal vez por dificultad de la nutrición, opacidades centrales.

Examinado con el espejo del oftalmoscopio se vé una sombra en forma de media luna sobre el fondo rojo, la cual en los movimientos rotatorios del espejo gira al rededor del vértice del cono.

La imagen del fondo del ojo aparece deformada por el astigmatismo hasta el punto que es difícil percibir los detalles.

El queratocono es causa de disminución de la vista. Se inicia una miopia que progresa y se complica de astigmatismo especial á la nueva curvatura de la cornea. Los contornos de los objetos aparecen irregulares, y las imágenes deformadas.

Un joven atacado de múltiples anomalías congénitas de los ojos, padecía queratocono con igual grado de desarrollo en ambos, fácilmente perceptibles á simple vista por el modo de reflejar la luz al mirarlos de frente, mientras que de través se veía mejor la forma cónica de la cornea. Alumbrando el ojo con el oftalmoscopio se veín sombras semilunares y circulares que variaban de forma con los movimientos del ojo y del espejo reflector, y que en los movimientos circulares de éste giraban alrededor del vértice.

Observé otro caso sobre el O. D. solamente de un mecánico, cuya altura era de $0.^{m}$ 005 sobre el anillo escleral, y que presentaba nubéculas en el vértice. V = p. l.

El primer caso era congénito; pero el segundo enfermo hacía partir la deformación de la cornea, desde la adolescencia.

Estas anomalías de la curvatura de la cornea producen disminución notable de la vista. Los tratamientos contra ellas ensayados sólo dan resultados nulos ó mediocres.

TRAUMATISMOS

Heridas.—La cornea, por su situación superficial está expuesta á toda clase de traumatismos. Las heridas limpias como las que se producen en diversas operaciones, cicatrizan fácilmente y sin dejar otra señal que una linea blanquecina casi inapreciable. Las incisiones producidas accidentalmente curan bien siempre que no interesen más que á esta membrana.

En estos casos el iris se hernia con frecuencia y queda extrangulado en la herida, estableciéndose casi siempre una sinequia anterior, por quedar comprendido en la cicatriz.

Después de la curación queda un leucoma de la forma y dimensiones de la herida.

En los dos casos inscritos se produjo la herida por traumatismo con un pedazo de vidrio, y por el choque de una viruta de acero. La incisión en ambos fué bastante limpia, y la herida se complicó en ellos de hernia del iris. Cuando esto sucede la pupila queda deformada, y por la incisión asoma el iris de color negro.

El tratamiento consiste en la limpieza, excisión de la porción herniada, y el uso de un vendaje protector.

Quemaduras.—Un albañil recibió sobre el ojo derecho algunas gotas de una lechada de cal, que determinó una quemadura de la cornea con descámación de su epitelio, y formación por consiguiente de una úlcera superficial bastante extensa.

Se acompañaba esta lesión de vivísima inyección conjuntival, ardor intenso y fotofobia.

Inmediatamente después del accidente se ha recomendado el uso de una solución de azúcar, que formaría un sacarato de cal; pero si han transcurrido muchas horas bastará ordenar lociones bóricas ú otras repetidas con frecuencia, con objeto de obtener la mayor limpieza posible.

Cuerpos extraños.—Estos accidentes, en su mayor parte profesionales, se observan más frecuentemente en hombres adultos. Los ojos de los herreros son los más expuestos á recibir partículas metálicas.

Hemos observado en esta série cuerpos extraños implantados, 7 veces en O.D., 3 en O.I., y 2 veces en ámbos ojos á la vez.

Los cuerpos extraños fueron en 6 casos virutas metálicas saltadas á los ojos durante los trabajos en talleres de mecánica; en un caso se implantó sobre la cornea de una joven que viajaba en ferro-carril un pedacito de carbón; en cuatro casos existían depósitos de plomo sobre la cornea, y en uno quedó desconocida la naturaleza del agente extraño.

En la primera série insistimos suficientemente sobre los depósitos de plomo sobre úlceras de la cornea por consecuencia del uso de colirios de esta base, que con frecuencia emplea el vulgo.

Síntomas. Los cuerpos extraños determinan en la cornea una sensación molesta especial debida á su presencia, á veces dolorosa, y se acompaña de lagrimeo, fotofobia é inyección moderada de la conjuntiva. Si el cuerpo extraño es pequeño y no sobresale en la superficie de la cornea, bien pronto se establece la tolerancia y desaparecen estos fenómenos reflejos. Así he llegado á extraer un cuerpo extraño que llevaba más de dos meses en la cornea de un negro, sin que él mismo lo supiese, y sin que determinase otro síntoma mas que un poco de lagrimeo.

Este es el fenómeno más importante que se produce por la penetración de pequeños cuerpos en la cornea; las lágrimas invaden las fosas nasales y se derraman á la vez sobre la mejilla.

En algunos casos he visto producirse una tumefacción moderada del borde libre del párpado superior.

Los depósitos plúmbicos sabemos que se reconocen por una placa blanca gris, que á la percusión con un estilete dan sonido metálico, son lisos, bien limitados, y se rompen en fragmentos al extraerlos.

Después de extraidos los cuerpos metálicos en general dejan una ulceración. Si eran superficiales, éstas curan rápidamente; pero los cuerpos adheridos al tejido propio dejan úlceras más profundas. A un joven mecánico á quien se extrajo un pedacito de metal le quedó una úlcera profunda, que por falta de limpieza se infectó. Cuando lo ví el fondo estaba sucio, y la envolvía una zona ancha de infiltración. Dos días después se había perforado, y provocó una iritis.

Sin embargo, cuando el médico interviene desde el principio, nunca reviste la extracción de un cuerpo extraño tanta gravedad.

Tratamiento. Consiste en la extracción con una aguja fuerte y el uso de lociones antisépticas durante varios días cuando ha quedado una ulcerita algo extensa. Si los cuerpos son muy superficiales basta desprenderlos, y el epitelio se regenerará rápidamente.

QUERATITIS.

En nuestra clasificación de las inflamaciones de la cornea adoptaremos como guía el asiento anatómico.

En la membrana se consideran tres capas embrionarias

perfectamente distintas: 1ª *cutánea;* 2ª *escleral;* 3ª *coroidiana.*

La *capa cutánea* comprende el epitelio, la membrana de Bowman, y el cimento vecino, muy apretado.

La *capa escleral* está constituida por el parénquima, ó tejido propio de la cornea.

La *capa coroidiana* la forma la membrana de Descemet, y el endotelio de la cámara anterior, que reviste también al iris.

En clínica dividimos igualmente la cornea en tres regiones: una anterior, otra media, y otra posterior, cuyos límites corresponden exactamente á las tres capas embrionarias.

Las afecciones de la primera capa ofrecen analogía con trastornos de la piel, y son idénticas á las de la mucosa. Las de la capa media presentan un cuadro clínico especial á la membrana. Las de la capa posterior son sintomáticas de ciertas inflamaciones del iris. De modo que solo son enfermedades exclusivamente queráticas las que se localizan en la capa media.

Entre las primeras ó *epiteliales* comprendemos: la *queratitis flictenular*, ó eczema ocular, por la analogía que tiene con esta dermatosis; la *queratitis granulosa*, debida á la propagación á la cornea de las granulaciones conjuntivales; el *herpes febril* de la cornea, idéntico y coincidiendo á veces con el herpes labialis.

Hay además queratitis superficiales provocadas por *traumatismos*, como son las consecutivas á la penetración de cuerpos extraños, y las infecciones debidas á las maniobras para extraerlos con instrumentos no bien límpios, ó que produzcan desgarraduras que se infectan posteriormente.

En fin, hay otras queratitis de causas no bien conocidas, que describiremos oportunamente, y que se han designado con el nombre de *queratitis circunscritas.*

La mayor parte de estas especies de inflamaciones son comunes á la conjuntiva y á la cornea, puesto que ambas membranas están revestidas por el mismo epitelio. De las primeras

se ha hecho ya la descripción detallada en el lugar correspondiente de las enfermedades de la conjuntiva, así como del *pannus* que ambas originan.

La *queratitis parenquimatosa* comprende dos especies: una *intersticial* que consiste en la infiltración de leucocitos, células migratrices, á lo largo de los canalículos que existen en los intersticios de las fibras corneas; y otra, *supurativa*, en que á la anterior alteración se une la proliferación de las células fijas estrelladas y que termina por la formación de focos purulentos.

La primera se subdivide en una forma *circunscrita* en pequeñas placas, que se asientan cerca del borde escleral, que se ulceran, acompañan con frecuencia á inflamaciones del cuerpo ciliar, y van generalmente ligadas á la diátesis artrítica; y en otra de infiltración *difusa* y generalizada, que es propia de ciertas enfermedades virulentas.

En las primeras la infiltración permanece casi siempre estacionaria después de la curación bajo forma leucomatosa que se confunde con la esclerótica, analogía que le ha valido el nombre de *queratitis esclerosante*.

En las segundas se reabsorbe habitualmente el infiltrado por la acción de un buen tratamiento, pero también suelen dejar opacidad permanente en el centro de la cornea.

La queratitis *supurativa*, ó verdaderamente *parenquimatosa* puesto que no solo se extiende á los insterstieios y al cemento que une las fibras del tejido propio de la membrana, sino que las destruye, constituye esencialmente el *abceso*. En ella comprendemos enfermedades de infecciones locales que supuran, bien sea á través de vías inapreciables á simple vista, y formación de los focos purulentos entre las láminas de la cornea, ó por úlceras en las cuales vegetan dichos agentes de supuración.

Los abcesos forman focos circunscritos, ó la supuración se derrama entre las láminas de la cornea, produciendo el reblandecimiento, y la destrucción total de la membrana.

Es tal la importancia clínica de las úlceras queráticas que aunque lesión consecutiva merecen un estudio entre las queratitis parenquimatosas, ya sea que provengan de abcesos, ó que se infecten y que se rodeen de una zona de infiltración, que en ámbos casos les dará el caracter de esta forma de inflamación querática.

Las *queratitis* profundas ó *endoteliales*, se localizan en la membrana de Descement, capa que anatómicamente corresponde al tractus uveal, son síntomas de enfermedades del diafragma iridiano.

Para terminar colocaremos en cuadro sinóptico la clasificación que describimos:

- Queratitis....
  - Epiteliales.....
    - Flictenular
    - Granulosa
    - Herpes
    - Traumáticas
    - Circunscritas
  - Parenquimatosis
    - Intersticial.....
      - Circunscrita
      - Difusa
    - Supurativa....
      - Abceso
      - Ulcera
  - Endoteliales.....
    - Descemetítis

Síntomas.—Antes de describir las diferentes especies de queratitis, diremos algunas palabras sobre los fenómenos comunes á todas las inflamaciones de la cornea.

Los enfermos se ven molestados por fotofobia. Esta puede ser tan intensa, que los obligue á permanecer en habitaciones oscuras y cerradas, y aun así tienen los párpados cerrados para evitar el contacto del aire.

La inyección conjuntival y las desigualdades en la superficie de la cornea producen dolor por el rozamiento y la compresión de los filetes nerviosos.

Para suavizar estas asperezas se muestra por acción refleja hipersecreción lacrimal. Como los enfermos permanecen con los párpados cerrados, el saco conjuntival se llena de lágrimas, dando la apariencia de tumefacción palpebral, y cuando éstos se abren bañan la cara las lágrimas allí detenidas. Si se mantienen abiertos los párpados, se ven igualmente derramarse las lágrimas que las vías naturales no son suficientes á contener.

En el artículo «Blefarospasmo» expusimos nuestro modo de considerar el encadenamiento de estos fenómenos: ardor ó dolor, epifora y fotofobia. Las lesiones de la cornea son las que principalmente los originan.

Los síntomas físicos comunes á las queratitis consisten en las desigualdades, la vascularización y el cambio de color de la membrana.

Las desigualdades de la superficie obedecen con frecuencia á las lesiones sub-epiteliales, y se reconocen por rugosidades debida á afecciones vesiculosas, ó á la formación de vasos nuevos, ó á pérdidas de sustancia. Otras veces la lesión es más profunda; la invasión de leucocitos entre las fibras de la cornea produce la separación de ésta en los puntos invadidos, y por consiguiente desigualdades en la conformación de la membrana. Y en fin, suelen verse también pequeños depósitos en la cara interna, que alteran la uniformidad de la membrana de Descemet.

Todas las queratitis se complican de hiperemia conjuntival, de forma radiada en parte solamente, ó alrrededor de toda su circunfesencia, de modo que el anillo escleral queda envuelto por una zona roja de vasos inyectados. En las queratitis circunscritas la inyección es parcial, y total en las difusas.

En ciertos casos, vasos de nueva formación penetran en la cornea, limitándose á cierta extensión, como en la llamada *queratitis en bandeleta ó cinta*, ó bien la vascularización cubre toda la membrana corriendo bajo el epitelio como ya lo hicimos notar al hablar del *pannus*. Basándose en este síntoma,

han dividido algunos los queratitis superficiales en vasculares y avasculares.

Pero el principal de los síntomas físicos consiste en los cambios de color que sufre la membrana. Un tinte blanquecino en un principio y después completamente blanco, toma la cornea en las queratitis intersticiales. En los abcesos se ven placas amarillentas rodeadas por una zona de infiltración blanca. La membrana se torna roja por la aparición del pannus.

Estas tres coloraciones, blanca, amarilla y roja, pueden afectar grados intermedios y ocupar diferentes puntos y ser parciales ó totales. Esas diferencias servirán para caracterizar las diversas especies.

La duración de las queratitis es muy variable: un brote de flictenas, una infiltración traumática pueden curar rápidamente; en cambio las queratitis intersticiales se prolongan muchas veces, y algunas, como la lepra, persisten indefinidamente.

QUERATITIS EPITELIALES

Comprenden las inflamaciones de la cornea limitadas á las capas más superficiales del tejido propio. Citaremos las formas observadas.

Queratitis flictenular.—En la conjuntivitis flictenular hemos descrito la aparición de la enfermedad bajo el epitelio de la cornea, de modo que la explicación dada en dicho capítulo es suficiente para dispensarnos aquí de su estudio.

Queratitis granulosa.—En la descripción de la conjuntivitis granulosa hemos insistido igualmente sobre el desarrollo y marcha de las granulaciones sobre la cornea con toda la serie de fenómenos que pueden llevar hasta la pérdida de la vista.

Queratitis herpética ó vesiculosa.— En la primera serie basados en cinco observaciones hicimos de ella un

estudio bastante detenido, para reconocer la enfermedad y emplear un tratamiento racional.

A esta especie corresponde una erupción confluente de punticos amarillentos, situados por debajo del epitelio en la cornea izquierda de un adulto, por debajo del diametro horizontal, erupción que apareció, sin embargo, sin determinar trastornos generales, acompañándose solo de dolor, lagrimeo y folofobia. A los 12 días de la curación fué completa con integridad de la cornea.

Queratitis traumática.—Bastará citar la infiltración superficial de leucocitos que se forma alrededor de los cuerpos sólidos que se implantan en la cornea, y que desaparece rápidamente con la extracción de éstos. Pero en los casos de ser profundos ó que su extracción se obtenga á costa de un traumatismo mayor, pueda llegar á extenderse la zona de infiltración, y declararse una verdadera, queratitis de marcha màs lenta, acompañada de dolor, lagrimeo, hiperemia conjuntival, y disminución de la vista por enturbiamiento de la cornea.

Las heridas de la cornea provocan también una inflamación circunscrita, con enturbiamiento y rugosidad de la capa epitelial, que regularmente cura sin dejar otro trastorno que la cicatriz de la herida.

Formas circunscritas.—En esta série hemos inscrito cuatro casos que no corresponden á ninguno de las especies que llevamos descritas. Tres de ellos se refieren á opacidades difusas ó circunscritas. Véanse en extracto.

V. blanco, 48 años, jornalero. Queratitis superficial en ámbos ojos. Es una nubecilla que ocupa casi toda la extensión de la cornea. Iris libre, ampliamente dilatable.

H. blanca, 38 años. Queratitis en ambos ojos, constituída por una nubecula superficial, que se extiende próximamente á la mitad izquierda de ambas corneas, con algunos vasos

superficiales que vienen hasta ella en O. D. en donde tenía recidiva de una iritis. Por las noches sentía agravación, con viva neuralgia periorbitaria.

V. blanco, 50 años, sastre. Queratitis en O.I. constituida por tres grupos de opacidades superficiales, mal limitadas, que redujeron $V = 1/10$ Bajo la acción del ioduro de sodio se obtuvo la curación.

En ninguno de estos casos llegó á reconocerse la causa ni llegó á seguirse la marcha del proceso, de modo que no pude trazar con exactitud la historia clínica.

Pannus.—Obedecía en dos casos á la conjuntivitis flictenular, que en este período avanzado solía llamarse antes *oftalmia escrofulosa,* porque en efecto, sólo alcanzaba tanto grado de desarrollo en los niños escrofulosos. En los demas enfermos dependía el pannus de la conjuntivitis granulosa.

Al ocuparnos de ambas afecciones, describimos el pannus que las acompaña con los caracteres especiales que en cada una de ella presenta.

El pannus se ha designado también con el nombre de *queratitis vascular.*

QUERATITIS PARENQUIMATOSAS

Hemos dividido las queratitis parenquimatosas en dos especies: una intersticial y otra supurativa.

A. Queratitis intersticial.

1ª **Intersticial circunscrita ó esclerosante.**—En individuos reumáticos suele presentarse una infiltración periférica de la cornea, sea bajo forma de una simple infiltración celular blanquecina, ó bien envolviendo á pequeños abcesitos como cabezas de alfiler.

La enfermedad de la cornea es probablemente sintomática

de alteraciones vasculares de la región ciliar. Así la vemos coincidir ó suceder á iritis, ciclitis, ó episcleritis.

Esta especie es recidivante. Los ataques se presentan con intervalos que pueden ser muy largos.

Para la exposición de los síntomas bastaría referir la historia de un enfermo que me consultó en Marzo de 1889.

Comerciante adulto, que padece reumatismo con ataques que se repiten anualmente. Me consulta por iritis de O.D. con fuerte hiperemia del iris, pero sin sinequias. Inyección periquerática profunda de vasitos pequeños, subconjuntivales, de color vinoso.

La cornea presenta dos abcesitos pequeñísimos cerca del borde superior. Desde dicho punto hasta el centro de la membrana se extiende una placa de intiltración, compuesta de una serie de líneas muy apretadas que dan á la parte un tinte blanquecino sucio.

Diagnóstico: queratitis parenquimatosa de origen reumático. Ordeno del salicilato de sosa un gramo diario, y purgante cada diez dias, y en el ojo lociones bóricas al 3 por ciento, y un colirio de atropina 0.02/10

En el término de un mes, la enfermedad que se había agravado en un principio, produciendose sinequias, y determinando fuertes neuralgias periorbitarias, y notable disminución de la vista que apenas le permitía contar los dedos, mejoró después y curó radicalmente sin dejar más que una nubécula cerca del borde.

Durante el año 1890 tuvo dos ataques de episcleritis con tres meses de intervalo, que combatí con el ioduro de sodio y el salicilato de litina.

En 1891 tuvo otra manifestación ocular que no llegó á localizarse. Tuvo viva inyección conjuntival y subconjuntival del lado interno de la cornea, algún dolor, con fotofobia moderada y lagrimeo por las mañanas. Por el influjo de la misma medicación curó sin que llegase á desarrollarse la enfermedad.

Fig. 15.—Queratitis reumática.

Esta especie de queratitis recorre en otros casos gran parte de la circunferencia de la cornea, por brotes sucesivos de abcesitos, que regularmente se ulceran; y persiste la enfermedad por varios meses. He visto un caso de estos en un indivíduo sifilítico, á quien durante seis meses se le hizo tomar inútilmente los mercuriales, y iodurados, y curó en dos casi sin otro tratamiento que el solicilato de litina al interior.

Cuando se han producido ulceraciones quedan de un mo-

do permanente leucomas que rompen la regularidad del anillo escleral. La vista puede conservarse buena porque en esta queratitis reumática no es atacado el centro de la membrana.

He observado una variedad de queratitis intersticial circunscrita, que designaré con el nombre de *queratitis estrellada*. No he leido nada semejante, así es que ignoro si ha sido descrita. Siento no poder trazar la historia completa porque el enfermo solo vino á consultarme una vez.

Clérigo de 53 años, robusto. No padece ninguna clase de enfermedad; sólo recuerda haber tenido diez años antes eczema de las manos y de los pies.

$$M \left\{ \begin{matrix} OD \\ OI \end{matrix} \right\} = 1.50^{d}$$

Siempre había visto bien de cerca, pero desde hace seis meses notó que la vista disminuía, los ojos se llenaban de lágrimas, y tenía que abandonar la lectura. No sentía dolor ni tenía inflamación.

Agravándose su estado de día en día consultó á un compañero oculista, que descubrió nubéculas en la cornea, cuya existencia desconocía el enfermo. Propuesta y practicada una doble iridectomia, se cómplicó su enfermedad con el deslumbramiento que tenía á través de las nuevas pupilas, y del astimatismo irregular; obligándole á llevar espejuelos ahumados.

El fondo de los ojos es normal.

La opacidad de la cornea presenta una forma curiosa. Es una plaquita blanquecina, redonda, de 0.m 001 de diámetro, rodeada á cierta distancia de un anillo de infiltración de forma radiada, y también blanquecino, ofreciendo un aspecto semejante al del halo lunar. En O.D. hay dos focos, y uno en el izquierdo. Llama la atención que la queratitis haya llegado á este estado insidiosamente, sin el menor aparato inflamatorio.

Figs. 16 y 17.—Queratitis estrellada.

2ª Instersticial difusa.

Infiltración.—Esta especie forma el tipo de las queratitis intersticiales. Sus causas quedan bien establecidas en siete casos: dos de sífilis y cinco de lepra. De los primeros, en uno

era congénita, y en el otro adquirida. Los leprosos padecían las tres formas, anestésica, tuberculosa ó mixta. En éstos la queratitis puede consistir desde el principio en una infiltración difusa sin otra lesión ocular, ó ser complicación de un tubérculo en la misma cornea ó en las regiones vecinas.

En otras publicaciones hemos fiijado los síntomas diferenciales de las queratitis sifilítica y leprosa. La infiltración se desarrolla en la sífilis de preferencia hacia el centro de la membrana, y se acompaña de un vivo estado inflamatorio, y bajo un buen tratamiento cura radicalmente en algunos meses. En la lepra, por el contrario, parte la infiltración casi siempre del borde en forma de media luna, é invade fatalmente toda la membrana: que acaba por tomar un tinte blanco uniforme. Es por otra parte indolente é incurable.

En las queratitis intersticiales se ve aparecer en un punto de la cornea una placa de infiltración de leucocitos entre las láminas de la cornea acompañada de estado inflamatorio más ó menos intenso. Esa placa es blanquecina, algunas veces bajo forma de líneas, como en la consecutiva á las incisiones de la cornea, ó bien como un polvo fino y blanco, diseminado al principio, y luego tan unido que forma una sola mancha. La infiltración gana en extensión hasta invadir toda la membrana que se hace blanquecina, impidiendo distinguir el iris.

La inyección conjuntival periquerática es más ó menos viva. Algunas veces se ven vasos de nueva formación penetrar en el tejido de la cornea. Estos son sumamente finos y cuando la red que los forma es apretada pueden simular una mancha hemorrágica.

He visto un caso en que los síntomas funcionales, lagrimeo y fotofobia, adquirieron gran intensidad.

La *infiltración* tarda meses en evolucionar Aparecen algunos puntos de infiltración mas ó menos diseminados, á estos se unen otros formando pequeñas manchas, que se ensanchan, se aproximan, y se unen, constituyendo una sola nube. Des-

pués de extenderse á toda ó la mayor parte de la cornea viene un período de vascularización, y termina la enfermedad lentamente por la reabsorción de los materiales infiltrados y la vuelta al estado sano en los casos favorables, pero no es raro que persista un leucoma sobre todo en los casos en que no se ha combatido con energía la enfermedad diatésica. En la lepra, sin embargo, hemos dicho que la queratitis es incurable, seguramente porque no se conoce remedio específico de esa enfermedad general.

El tratamiento de la infiltración consistirá principalmente en combatir la diátesis. En las infiltraciones de origen sifilítico el empleo del jarabe de Gibert, las unciones mercuriales, dan resultados brillantes. Localmente la acción del calor húmedo favorece la vascularización y reabsorción del infiltrado. Para esto son convenientes las compresas emolientes, y las duchas de vapor directamente sobre la cornea. Si la marcha de la enfermedad es muy lenta uso una pomada de

Calomel al vapor..... 2 gramos.
Vaselina blanca.....10 id.

introduciendo una pequeña porción dentro del ojo dos veces al día.

B. Queratitis supurativa.

1º **Abceso.**—Mientras que en la infiltración la invasión de leucocitos se hace con lentitud, y permanecen estos depositados en el tejido intersticial, en el *abceso ó queratitis supurativa* la irrupción celular es tan brusca y se une á la proliferación de células queráticas, que forma en ciertos puntos focos de supuración destruyendo en ellos todos los elementos de la cornea.

Así como las causas de infiltración son generalmente internas, debidas á ciertas afecciones diatésicas, en el abceso la infección proviene generalmente del exterior, á través de alguna solución de continuidad. En las lesiones del 5º par es casi

constante la formación de una queratitis supurativa, que no es debida á otra causa que á la insensibilidad de la cornea que se convierte en blanco de toda suerte de traumatismos, y la coloca en condiciones favorables para ser infectada; pero poniéndola á cubierto del medio ambiente se evita su formación como lo ha demostrado experimentalmente Snellen. Las queratitis supurativas de las fiebres graves se producen por un mecanismo análogo. Estos enfermos, en efecto, permanecen con los párpados entreabiertos por atonía del orbicular y quedan por consiguiente expuestos, apenas se produce una descamación epitelial á infectarse con facilidad, por la poca resistencia del organismo.

Las descamaciones del epitelio de la cornea, en un ojo sano, ó afectado de conjuntivitis muco-purulenta, su destrucción por el pus blenorrágico, la acción del pus del saco lacrimal sobre una herida, las ulceraciones consecutivas á flictenas ó producidas por traumatismos facilitan la penetración de los agentes de supuración y la formación de los abcesos.

De los enfermos que examinamos, unos padecían oftalmias escrufulosas, uno herpes labialis, dos sufrían iritis.

Síntomas.—El abceso de la cornea se acompaña de aparato inflamatorio como hemos descrito al hablar de las queratitis en general. Empieza por una mancha blanca de infiltración, que se torna amarilla una vez formado el foco purulento. Su forma es redondeada cuando ocupa las partes centrales de la cornea, y alargada ó arqueada si se localiza hacia la circunferencia. A veces se observa una infiltración purulenta, difusa, que se extiende á casi toda la membrana.

En uno de los enfermos, niño escrofuloso, de 4 años, que venía padeciendo ataques repetidos de conjuntivitis flictenular, se produjo en O.D. uno pústula de impétigo, coincidiendo con una erupción de esta naturaleza en la piel durante la convalecencia del sarampión.

El abceso puede terminar reabsorbiéndose ó vaciándose

en la cámara anterior, en cuyo caso dá lugar á un hipopión, ó bien transformándose en úlcera si se ha abierto en la superficie externa.—En los casos en que á la vez perfore las paredes anterior y posterior, quedará formada una fístula.

Cualquiera que sea su marcha dejará una *leucoma*, puesto que han sido destruídas las fibras corneales, y la curación se hace mediante un tejido cicatricial.

De estos enfermos, cinco padecían el abceso en el O.D. y uno en O.I.

El tratamiento del abceso, consistirá en puncionarlo y dar salida al pus, lavar la cavidad, y proceder como si se tratase de una úlcera.

2º **Ulcera.**—En esta serie sólo he anotado un caso de úlcera en que el enfermo tenía menos de 15 años; casi todos eran adultos y una tercera parte viejos.

Se observan con igual frecuencia en ambos ojos, 17 en O.D. y 15 en O.I. Algunas veces suelen observarse en las dos corneas úlceras simétricas.

Causas.—Las hay generales y locales. Entre las primeras hemos incluído la lepra, que por la anestesia que ocasiona en la cornea y la conjuntiva deja estas membranas á merced de los cuerpos que puedan herirla. El alcoholismo figura también en dos de nuestros enfermos atacados de úlceras. La erisipela de la cara por la propagación de la infección, y la enteritis crónica, tan común en este país, que lleva á los enfermos al marasmo, disminuye la resistencia de los tejidos, y expone igualmente el desarrollo de úlceras corneales.

Entre las causas locales figuran en primera linea los traumatismos. Las granulaciones y los flictemas que aparecen en la cornea, se transforman en úlceras en la mayor parte de los casos. El contacto del pus blenorrágico, ulcera la cornea. Los abcesos que se abren al exterior quedan transformados en úlceras. La anestesia debida al glaucoma, coloca al ojo en el es-

tado de pasividad que hemos indicado en la originada por la lepra.

En una palabra, todas las causas debilitantes generales, los traumatismos, y las infecciones locales producen ó favorecen el desarrollo de las úlceras.

Síntomas.—Según esto, pueden dividirse las úlceras en simples é infectadas, y estas últimas pueden ser debidas á una infección general ó á una infección local.

Las ulceraciones producidas por partículas metálicas en los trabajos de fragua, son evidentemente asépticas, la úlcera serpiginosa, por el contrario es infecciosa; pero entre estos dos extremos hay gradaciones que no podríamos clasificar con certeza. Sin embargo, conviene conservar esta división, porque ella nos servirá de guía para el tratamiento.

En clínica llamamos úlcera simple aquella que es límpia en toda su extensión, de forma redondeada, más ancha en la superficie que en el fondo, que no se acompaña de fenómenos inflamatorios, ó cuando existen son moderados, y que tienden á cicatrizar sin complicaciones.

Las úlceras infectadas tienen el fondo sucio, lleno de detritus amarillentos, se rodean de una zona blanquecina de infiltración, tienen los bordes socavados, de modo que son más anchas á la mitad de su altura que al nivel de la superficie y en el fondo, ganan constantemente en extensión llegando á destruir la cornea y á perforarla, y se acompañan de dolor y de un cortejo inflamatorio mas ó menos intenso.

Las úlceras generalmente son únicas; algunas veces se ven dos ó mas agrupadas ó diseminadas. Es mucho mas frecuente su presencia en un solo ojo que en los dos á la vez.

La pérdida de sustancia está á veces constituida por una simple descamación del epitelio, como en las consecutivas á flictenas ó al herpes. Esta forma de úlceras puede pasar desapercibida; pero se reconoce por una ligera deformación de las imágenes que refleja la cornea, y por la irregularidad en su

superficie examinada á la luz focal. Casi en idénticas condiciones se hallan las úlceras simples que solo interesan las capas más superficiales del tejido propio.

Otras úlceras, menos frecuentes, pero graves, son profundas. De éstas unas ganan en extensión más que en profundidad, como se observa en ciertas úlceras infectadas que se alargan siempre en una dirección sin perforar la cornea ó al menos sin llegar á este extremo hasta que han adquirido grandes dimensiones. Algunas úlceras de esta especie tienen el extremo ó borde que progresa engrosado y de color blanquecino ó amarillento, punto donde se alejan las materias sépticas que destruyen el tejido. Cuando son periféricas corren á lo largo de la proximidad del borde escleral describiendo un arco, que en un caso le he visto envolver más de la mitad de su circunferencia.

Otras úlceras ganan en profundidad conservando siempre el mismo diámetro, son siempre redondas y tienen sus bordes cortados á pico. Son graves, porque pueden perforar rápidamente la cornea. Se asientan de preferencia cerca del borde. Así como las flictenas sólo originan ulceraciones superficiales que curan pronto dejando nubéculas, en la forma pustulosa de la conjuntivitis flictenular el pus destruye el tejido propio de la cornea, y la he visto en algunos casos profundizar hasta atravesarla.

Por su posición las úlceras son centrales ó periféricas. Aquellas tienen habitualmente forma redondeada, mientras que estas adoptan la forma en arco ó media luna, si están situadas muy cerca del borde, y sus extremos son más ó menos puntiagudos.

La cicatrización de toda úlcera se hace mediante un tejido blanco llamado *leucoma*. En las úlceras muy superficiales se regenera el epitelio dejando una manchita translúcida, suceptible de aclararse ó desaparecer. Pero las profundas dejan tras de sí constantemente una mancha opaca.

Las úlceras profundas que han destruído todo el espe-

sor de las fibras corneales que sólo quedan separadas de la cámara anterior por la membrana de Descemet, ésta capa elástica cede á la presión interna y se hernia en forma de globo impidiendo la cicatriz de la pérdida de sustancia. En estos casos es conveniente provocar la perforación hiriéndola con la punta de un bisturí.

Que la úlcera se perfore expontáneamente ó por la mano del cirujano, el humor acuoso se derramará y el iris irá á obstruir ó por lo menos á ponerse en contacto con la abertura fistulosa. En el primer caso constituirá hernia, mostrándose al exterior bajo forma de un cuerpo negro, blando; pero en ambos acabará por quedar enclavado en la cicatríz constituyendo una *sinequia anterior.*

Las perforaciones con ó sin adherencia del iris curan con formación de leucoma. En casos excepcionales persiste la fístula que puede conducir el ojo á la atrofia lenta. Ciertas queratitis supurativas que se ulceran se acompañan de iritis y de hipopión. La inflamación del iris puede pasar desapercibida al principio si el enturbiamiento de la cornea impide reconocerlo, y porque los trastornos funcionales se confunden con los de la queratitis. Pero instilando gotas de un colirio de atropina ó duboisina, se reconocerá la presencia de sinequias posteriores.

El hipopión en los pocos casos que lo he observado formaba un pequeño depósito de pus amarillo en la parte declive de la cámara anterior.

Hay úlceras que permanecen durante mucho tiempo estacionarias, lo que les ha valido el nombre de *atónicas;* pero lo normal es que evolucionen en 10 ó 30 días, en tres períodos; uno de desarrollo, durante el cual hay una zona de infiltración al rededor, y caen en el fondo los pedazos de la cornea destruídos; otro estacionario, en que la úlcera se limpia y cede la infiltración, y el tercero de reparación constituído por la apari-

ción del tejido cicatricial y á veces de vasos que vienen á favorecer la curación.

Tratamiento.—Las úlceras simples cicatrizan expontáneamente; las infectadas destruyen la cornea en proporciones tales que se compromete sériamente la función visual.

El papel del médico será por consiguiente favorecer la tendencia natural de las primeras á la curación, abrigando el ojo con espejuelos ahumados ó un vendaje de la acción nociva de agentes que flotan en la atmósfera, y prescribir lociones medicamentosas que conserven la asepsia en la pérdida de sustancia. Con este fin prescribimos la solución siguiente:

Acido bórico.....	20 gramos.
Agua destilada de melisa...	700 »

A la misma pueden añadirse 60 gramos del licor de van Swieten.

Uso con frecuencia y buenos resultados también el bicloruro de mercurio en solución al $^1/_{4000}$ y algunas veces he empleado la resorcina disuelta al 1 %; pero doy la preferencia á la fórmula de ácido bórico que no provoca la menor reacción y se obtienen con ella resultados beneficiosos.

Para combatir las úlceras atónicas utilizo la acción del calor húmedo, en forma de lociones emolientes, así como las duchas locales de vapor. Como ya lo he indicado en un trabajo sobre este particular me sirvo de una solución de

Acido fénico.....	1 gramo.
Agua dest.....	200 gramos.

al principio, y en doble proporción después, que se hace vaporizar en un aparato especial. Con el mismo fin puede emplearse una cafetera de pico largo en cuyo extremo solo se deja una pequeña abertura, para que sea lanzado con fuerza el chorro

de vapor. La tapa ha de afirmarse de modo que no salte. En la vasija se verterá líquido hasta ocupar los tres cuartos de su cavidad. El enfermo recibirá el chorro de vapor directamente sobre la úlcera á unos 0.^{m}15 á 0.^{m}20 de distancia. Las sesiones se repetirán diariamente, y durarán de cinco á diez minutos.

Por la acción de la ducha los vasos conjuntivales se inyectan. A las pocas sesiones los enfermos acusan mejoría.

El tratamiento de una úlcera infectada se reduce á convertirla en simple. Para ello puede ensayarse desde luego el tratamiento de las duchas. Pero si este es insuficiente, ó si la úlcera es de fondo muy sucio, y tiene un borde blanco y ancho que avanza constantemente destruyendo la cornea, hay que recurrir á un medio mas radical: la destrucción por el fuego de los gérmenes infecciosos. Para conseguirlo me sirvo de la galvano-cáustica con alambres finos de platino. Bajo este tratamiento quedará una úlcera de mayores dimensiones puesto que no solamente se cauteriza el fondo sino que se destruyen los bordes infiltrados, pero la nueva pérdida de sustancia será aséptica, y curará del modo que indicamos al hablar de las úlceras simples.

Las úlceras muy profundas que amenazan perforarse exigen además del tratamiento indicado el uso de los midriáticos ó mióticos según sea su situación con objeto de impedir mecánicamente la formación de sinequias ó las hernias. Si estas llegan á producirse, se puede tratar de rechazarla al principio, ó excindir la porción herniada si no puede lograrse lo primero.

Las perforaciones requieren mucho esmero para obtener la cicatriz lo más pronto que sea posible.

A medida que curan las úlceras se espesa más el color blanco del leucoma.

DEFORMACIONES CONSECUTIVAS A LAS QUERATITIS

La importancia de algunas lesiones que tras sí dejan las queratitis, y que son con frecuencia objeto de consultas, nos decide á englobarlas bajo este epígrafe. Las principales son las fístulas, leucomas, estafilomas opacos, y los enclavamientos y hernias del íris.

Fístulas.—En esta serie he observado un caso consecutivo á la viruela, y otro á una ulceración traumática, que llegó á perforarse, determinando hernia del íris, y una fístula permanente. No existía cámara anterior, puesto que el humor acuoso se vaciaba constantemente, el íris se hallaba adosado á la cornea, y el desequilibrio de la presión se comprobaba por la poca resistencia del ojo á la presión de los dedos. El exceso funcional de la glándula del humor acuoso había producido en el cuerpo ciliar trastornos graves de circulación que conducían el ojo á una atrofia lenta.

Leucomas.—El leucoma ó mancha de la cornea es fácil de reconocer por su color más ó menos blanco, y por ser estacionario.

Esta lesión, la que con mayor frecuencia observan los oftalmólogos, aparece en nuestra estadística tres veces más frecuente en los hombres que en las mujeres.

Se padece en todas las edades, desde la época del nacimiento hasta en la senectud mas avanzada. Aunque en estos cuadros resulta mas frecuente en los blancos es probable que se presente proporcionalmente en todas las razas.

Causas.—El leucoma reconoce dos orígenes principales:

1º Una *disociación* de las fibras de la cornea, por com-

presión exterior sobre una de sus caras, ó por compresión intralaminar. La compresión sobre la cara anterior se observa en las contusiones, y sobre la cara posterior en el glaucoma por esceso de la presión intraocular. La disociación por compresión intralaminar obedece á una infiltración abundante ó muy prolongada de leucocitos, como es comun observarlo en las queratitis intersticiales.

2º *Destrucción* de las fibras corneales. También por esta causa pueden considerarse dos casos. En el primero la parte ha sido destruída por el pus de un abceso, que se reabsorve, sin que se note comunicación exterior. En el segundo el leucoma no es más que la cicatriz de una úlcera. Este es el caso más frecuente, y se observa á consecuencia de heridas, conjuntivitis flictenular, granulosa, blenorrágica, pústulas de viruelas, etc., todas las causas en fin que puedan producir pérdidas de sustancia en la membrana transparente.

Síntomas.—En esta serie hemos anotado el leucoma con igual frecuencia en ambos ojos, y en poco menos de la mitad de los casos la lesión ha sido binocular.

El leucoma por disociación de las fibras tiene generalmente un tinte turbio y es difuso, mientras que el de origen cicatricial, o por destrucción de las fibras, es blanco y mejor limitado.

Los leucomas superficiales, consecutivos á lesiones del epitelio, como son los dependientes de la rotura de flictenas, no son opacos, sino translúcidos, y son susceptibles de desaparecer. Los que siguen á la destrucción del tejido propio, son blancos, completamente opacos é indelebles. Los primeros se llaman *nubéculas*, los segundos *leucomas* propiamente dichos. A su color blanco, se une el reflejo que su superficie deprimida, lisa y desigual produce dispersando la luz.

Casi todos los leucomas se forman en los dos tercios inferiores de la cornea, porción que habitualmente permanece descubierta, y se halla por consiguiente más expuesta á toda suer-

te de lesiones. Hemos anotado 73 centrales y 28 periféricos. El centro de la cornea es indudablemente el punto de menor resistencia, el más difícil de nutrir en la membrana. Cuando son centrales tienen forma más ó menos redondeada; los periféricos son alargados, arqueados, siguiendo la curva del anillo escleral. Algunos fueron alargados transversalmente, siguiendo el diámetro horizontal. Los debidos á heridas incisas son lineales. Sólo en una décima parte de los enfermos el leucoma era total, es decir, que invadía toda la cornea é impedía ver el iris.

Generalmente únicos, los leucomas pueden ser múltiples sobre la misma cornea, como es tan frecuente en las nubéculas consecutivas á la oftalmia flictenular, y en las opacidades periféricas de origen reumático.

La mayor parte de los leucomas son simples, pero en algunos muestran complicaciones diversas. De éstas, lo más común es la adherencia del iris, *sinequia anterior*; que he observado en un tercio de los enfermos próximamente. Una hernia del iris puede coincidir con un leucoma, sobre todo al principio de su formación, pues en una época posterior, la parte herniada desaparece por atrofia debida á la extrangulación.

He visto el pterygoide complicando al leucoma. De este accidente ya hemos dicho que puede producirse siempre que exista una úlcera simultáneamente con tumefacción conjuntival, y ya explicamos mediante qué mecanismo se producía.

Tratamiento.—El leucoma tiene por caracter ser una opacidad permanente, de modo que ningún tratamiento es capaz de destruirlo.

La mejoría que en algunos casos se nota es debida á la desaparición de la zona de infiltración que lo rodea, pero el tejido cicatricial de la pérdida de sustancia permanece siempre blanco y estacionario. En las nubéculas puede esperarse que aclaren expontáneamente.

Para remediar la deformidad tan chocante del leucoma se

practica el tatuage de la mancha del modo que indicaremos en la parte de operaciones.

Estafilomas.—La causa mas frecuente de los estafilomas opacos de la cornea son las úlceras profundas y las perforaciones de esta membrana con hernia ó adherencia del iris, y que curan dejando una cicatríz cistoide. Así lo hemos visto suceder á ulceraciones, traumáticas de orígen blenorrágico, de pústulas de viruela, etc.

La conjuntivitis granulosa cuando invade la cornea, y la cubre con un *pannus* produce en ella una ligera deformación estafilomatosa.

En un enfermo un ataque de glaucoma agudo originó un leucoma estafilomatoso. Otros lo han atribuido también á esta causa. El glaucoma de los jóvenes que toma la forma de hidroftalmos, origina por la distensión de las membranas externas el agrandamiento de la cornea en todas sus dimensiones conservando más ó menos su transparencia constituyendo la variedad de estafiloma total *globuloso ó esférico.*

He observado un estafiloma parcial enorme en la cornea de una negrita, con 0 m 0 15 de diámetro en la base para 0 m 0 10 de altura, de color rojizo, semi transparente, y que al tocarlo daba la sensación de una vejiga llena de líquido.

En esta série lo he notado con igual frecuencia para cada uno de los ojos. En tres casos era binocular.

Los estafilomas opacos son *parciales ó totales*, presentándose cada una de estas formas con igual frecuencia, y dependientes de la extensión de la pérdida de sustancia.

En cualquiera de estos casos su forma es irregular, más ó menos globulosa. Los totales no siempre tienen su vértice en el centro de la membrana.

Su color es blanco, ó con un tinte gris azuloso, cuando son debidos á perforaciones; de un tinte blanquecino translúcido si obedecen á distensiones por falta de resistencia. En el

primer caso la cicatriz es sumamente dura y gruesa, mientras que en estos la membrana está adelgazada.

Acompañamos el grabado de un estafiloma voluminoso con adherencia del íris en toda su extensión pero que dejaba ver á la luz focal la cámara anterior profundísima. En este enfermo no puedo asegurar que no hubiese existido perforación.

Fig. 18.—Estafiloma de la cornea.

Esta lesión es permanente. Si ocasiona frecuentes irritaciones oculares por su exposición al medio ambiente, ó que apenas puedan contenerlo los párpados el mejor tratamiento es su ablación por cualquiera de los medios conocidos.

Atrofia.—En la primera serie trazamos el cuadro clínico de esta afección. En la actual que comprende 25 casos, la padecieron ámbos sexos, y todas las razas, y se observó en todas las épocas de la vida. Con casi igual frecuencia fueron atacados los dos ojos; en cuatro casos fué binocular.

Como causas hemos anotado los traumatismos accidentales ú operatorios, la oftalmia blenorrágica, lesiones consecutivas á la viruela, y otras formas de queratitis según se puede comprender por la relación de los enfermos y las lesiones producidas. En un caso fué consecutiva á una queratitis neuroparalítica. La cornea estaba adelgazada, arrugada, leucomatosa y con varios puntos de perforación, sus diámetros estaban reducidos y le adhería el íris en toda su extensión. V=p. l. T<n.

En las atrofias la cornea está deprimida, disminuida en sus dimensiones, opaca, ó translúcida, y con pliegues finos verticales. En uno de los enfermos tenía $0^{m}\cdot 003$ de diámetro en todas direcciones. La vista está abolida ó reducida á p.l.

En los enfermos de esta serie se complicaba de hernias el

íris, de fístulas y de pterygoides, implantados sobre las ulceraciones que fueron la enfermedad causal.

Ningún tratamiento puede modificar este estado de la cornea.

Necrosis.—En la conjuntivitis blenorrágica se observa con frecuencia el reblandecimiento y necrosis de la cornea por consecuencia del quémosis intenso que dificulta su nutrición, y de la infiltración de pus entre las láminas de su tejido. En un caso de panoftalmia que observé las lesiones aunque idénticas siguieron una marcha inversa, es decir, de dentro afuera.

La cornea se enturbia por infiltración difusa, toma un color blanquecino, se reblandece, y ya sin resistencia, se perfora, y se desprende á pedazos, y todo el contenido del ojo llega á vaciarse por la ancha abertura, á menos que algunas bridas persistentes ofrezcan apoyo al íris, que contendrá el humor vitreo, y conservará su forma al segmento posterior del ojo.

QUERATITIS ENDOTELIALES

Sólo colocamos este epígrafe para completar la división de las queratitis, puesto que siendo sintomáticas de ciertas inflamaciones del iris nos ocuparemos de ella al estudiar las enfermedades de dicha membrana.

En esta queratitis llamada *punteada* la cornea se enturbia en su capa profunda y se ven aparecer sobre la membrana de Descemet un grupo de punticos opalinos, presentado en conjunto forma triangular con base inferior, depósito que es signo patognomónico de la enfermedad.

TUMORES

Tubérculo leproso.—Este es el único tumor anotado en la cornea.

Un mulato, con lepra mixta, presentaba en O. D. un gran tubérculo aplanado sobre la conjuntiva y la mitad externa de la cornea, rodeado en esta por un ancho halo blanco de infiltración que ocupa todo el espesor de su tejido. Este tumor es ovalado, de gran diámetro horizontal, de má. de 0.^{m}010 de longitud, aplanado recubierto por la conjuntiva, que le da color rojizo.

El segundo caso se refiere á una señora anciana que en su O. D. tenía dos tubérculos á la vez sobre la conjuntiva y la cornea, con la extensión que indica el grabado.

En ambos casos empezó el tumor por la conjuntiva, y se propagó después á la cornea.

En la señora se cauterizaron al rojo, con resultado poco satisfactorio. Este tratamiento sería algo más eficaz cuando el tubérculo se inicia sobre la conjuntiva.

Fig. 19
Leproma de la cornea.

ESCLERÓTICA

Las afecciones esclerales ocupan reducido espacio en la patología oftálmica. Los accidentes traumáticos y las inflamaciones, tienen escasa importancia en sí mismas; y cuando se complican con trastornos en otras membranas, éstos revisten la mayor importancia, mientras que la inflamación escleral queda relegada como fenómeno secundario. Los estafilomas, que son la lesión más frecuente de la esclerótica, los consideramos como una alteración pasiva, que obedece á trastornos graves de la membrana vascular.

ENFERMEDADES DE LA ESCLEROTICA	EDADES EXTREMAS	Sexo		Razas				Total
		V.	H.	B.	CH.	M.	N.	
Heridas	60 —	.....	1	.....	.....	.....	1	1
Escleritis	27 —52	4	1	4	.....	1	.....	5
Estafilomas	.....	.....	.....	.....	.....	.....	.....	.....
TOTAL	.....	4	2	4		1	1	6

HERIDAS

Hemos anotado un sólo caso en que fué herida la esclerótica sin que lo fuese la cornea, en una negra que recibió el golpe de una pesa de 6 libras, cuyo borde afilado chocó contra el reborde orbitario superior, y resbalando produjo en el ojo derecho una herida de más de 0.m 01 en la conjuntiva y la esclerótica por encima de la cornea. Cuando vimos la enferma, á los dos meses del accidente, estaban los tejidos deprimidos en el punto de la herida, había hiperemia conjuntival, la cámara anterior llena de sangre impedía ver la pupila, había lagrimeo, la vista estaba abolida, y el párpado permanecía en ptosis.

Esta herida fué grave por haber sido interesada la región ciliar. En general las heridas de la esclera tienen mayor gravedad que las simples de la cornea, porque se complican de lesiones del tractus uveal, que comprometen la vitalidad del órgano.

ESCLERITIS

Esta enfermedad es poco frecuente. En esta série sólo he observado cinco casos, de ellos cuatro en OD. y uno en OI. Se padece generalmente en la edad adulta y en la vejez.

Esta inflamación es ordinariamente sintomática del reumatismo. Tres de estos enfermos presentaban ó habían padecido fenómenos reumáticos. Dos eran sifilíticos.

En la primera série hice notar la episcleritis leprosa.

Esta enfermedad queda siempre localizada á un foco bastante reducido de la esclera; y tiene su punto de predilección en el diametro horizontal extremo á algunos milimetros de la cornea, hacia la inserción del recto externo.

Se reconoce por la presencia de un foco rosado de inyección de vasos episclerales, que no se borran momentanea-

te aun cuando se comprima la parte enferma, como sucedería si la inyección fuere conjuntival.

Este foco presenta en ciertos casos un abultamiento en forma de botón de tres á ocho milimetros de diametro. En estos casos es común ver acompañada la enfermedad de inflamación en el tractus uveal.

Teniendo presentes éstas dos formas se han descrito una *episcleritis* ó inflamación superficial, y otra profunda, *escleritis*.

Las manifestaciones oculares del reumatismo son variadas, y se desarrollan simultáneamente, ó se suceden con intervalos ó menos largos en el mismo individuo. Mientras la forma *superficial* es benigna, y está bien caracterizada, en la *profunda* nos vemos inclinados á ver en la membrana uveal el principal papel y á considerar de orden secundario los trastornos de la esclera.

En algunos enfermos la inflamación estaba precedida por trastornos de la coroides, fuesen de origen reumático ó sifilítico. Asi hemos anotado la coexistencia de iritis, de queratitis intesticial esclerosante, ó de enturbiamiento del humor vitreo idéntico al que se observa en la corio-retinitis sifilítica.

No siempre el foco existe en el lado externo, ni es único. En un enfermo he visto tres focos á la vez; uno interno, otro externo, y el tercero inferior, pero todos con la particularidad de estar situados hacia la inserción tendinosa de los músculos rectos.

Los fenómenos subjetivos se reducen á un poco de ardor en el ojo; y en los casos de escleritis profundas suelen observarse neuralgias de la primera rama del trigémino. La fotofobia es escasa ó nula. Hay casos tan indolentes que mas se preocupan los enfermos del efecto chocante de la mancha roja que de las molestias que les ocasiona la enfermedad.

Siendo esta afeccion diatésica, debe dirigirse el tratamiento contra el estado general principalmente.

Usamos de preferencia la fórmula siguiente:

Salicilato de litina..... 10 gramos.
Agua destilada..... 300 »
Para tomar dos ó cuatro cucharadas diarias.

Localmente prescribimos lociones de ácido salícilico al 1/500 y los cuidados higiénicos que aconsejamos en todas las inflamaciones oculares.

IRIS

Las enfermedades del iris fueron en esta serie mucho más frecuentes en los varones que en las hembras, y más en la raza blanca que en las otras.

La enfermedad más común y más grave de esta membrana es la iritis, que suele dejar sinequias y exudados que dificultan la vista y que pueden ser el punto de partida de otros trastornos graves.

En cambio el iris soporta bien los traumatismos asépticos, lo que permite realizar las operaciones de incisión ó excisión de dicha membrana.

El iris es punto de elección para localizarse muchas enfermedades diatésicas. La sífilis, el reumatismo, la lepra, la tuberculosis, experimentan allí trantornos de tanta importancia que constituyen un elemento valioso de diagnóstico.

ENFERMEDADES DEL IRIS	EDADES EXTREMAS	Sexo		Razas				Total
		V.	H.	V.	CH.	M.	N.	
Corectopia		3	.....	3	.....	.....	.....	3
Coloboma	10 —72	14	7	18	.....	.....	3	21
Desprendimientos	19 —44	2	.....	1	.....	1	.....	2
Hifema	60 —	.....	1	.....	.....	.....	1	1
Hernias	13d—55	10	3	11	1	1	.....	13
Sinequias anteriores	4 —70	31	4	30	1	2	2	35
Iritis	8 —55	28	7	30	3	1	1	35
Sinequias posteriores	22 —71	13	1	11	2	.....	1	14
Exudado pupilar	28 —70	10	3	11	.....	1	1	13
Condiloma	26 —49	2	.....	2	.....	.....	.....	2
Tubérculo leproso	45 —	1	.....	.....	1	.....	.....	1
Atonia	62 —62	2	.....	2	.....	.....	.....	2
Atrofia	38 —	1	.....	1	.....	.....	.....	1
Midriasis	27 —52	3	2	4	.....	.....	1	5
Miosis	30 —58	4	1	4	.....	1	.....	5
TOTAL	.....	124	29	128	8	7	10	153

CORECTOPIA

He observado tres casos de situación anormal de la pupila. Aunque esta anomalía es congénita, me consultaron estos enfermos después de los 50 años por otras alteraciones, de modo que para ellos había pasado desapercibida.

En un caso, sobre el O.I. solamente, era inferior á $0^{m.}$ 002 del borde, piriforme, y coexistía con una catarata total congénita.

En otro enfermo, campesino robusto, que me consultó por cataratas seniles limitadas al núcleo del cristalino, no estaban situadas un poco hácia arriba y adentro del diafragma iriano, como es lo normal, sino algo hácia adentro, y era casi redonda al contraerse, pero se tornaba elipsoidal oblícuamente al dilatarse.

En fin, el tercero tenía la pupila de O.D. más alta que la de O.I. Aunque vino á consultarme por glaucoma crónico, no se debía la deformación pupilar á esta enfermedad, que sabemos inmoviliza la pupila en su posición normal, manteniéndola medianamente dilatada y alargada transversalmente.

Figs. 20 y 21.—Corectopia.

En estos enfermos no había ninguna otra causa de deformación accidental de la pupila.

COLOBOMA

Esta anomalía del iris puede ser congénita ó adquirida.

La última fué en todos los casos debida á traumatismos operatorios, bien fuese para formar una pupila óptica, ó como un tiempo de la extracción de la catarata, que otros especialistas de esta ciudad practican por el procedimiento de Graefe más ó menos modificado.

Estos colobomas artificiales se hallaban situados hácia arriba en todos los casos de extracción de catarata, y en los de pupila óptica fué una vez interno y dos inferiores.

Se reconocen además de la posición, por la cicatriz lineal de la cornea, la anchura de la base, por tener ángulos interiores la pupila en los casos de ser estrecha y correcta, por la secundaria que pueda existir en el campo pupilar, y sobre todo por los antecedentes que dé el enfermo. Digo sobre todo, por que en ciertos casos no podríamos reconocer sin este requisito si un colobona es ó nó natural.

Fig. 22.
Coloboma artificial.

Los cuatro colobomas congénitos fueron todos bilaterales. Ocupaban posiciones muy distintas, tres tenian la base más estrecha que el centro. Véanse los casos:

1º—Colobomas del iris infero-externos, de base ancha. En borde pupilar de O.D. se ven varios puntos de brillo argentino. Pupilas inmóviles.

No se examinó el fondo del ojo, por haberse visto al enfermo de paso en el hospital de leprosos donde se hallaba asilado por dicha enfermedad.

Fig. 23.
Coloboma congénito.

2º—Coloboma de los iris, simétricos, supero-externos, de base más estrecha que el centro pupilar.—Aseguraba no haber nunca padecido de los ojos. Ahora me consulta por catarata senil.

Fig. 24.
Coloboma congénito

3º—Niño de 12 años. Colobomas infero-internos de ámbos ojos, de base tan estrecha como el centro en O.D. y más estrecha en el izquierdo. Microftalmia, nistagmus, coloboma de la coroides, cataratas parciales.

4º—Colobomas de los iris infero-internos, en una mujer de 38 años. Padecía á la vez catarata polar posterior, y coloboma de la coroides.

Fig. 25.
Coloboma congénito.

DESPRENDIMIENTO

He anotado dos casos de desprendimientos del iris de su inserción ciliar, afección que ha sido designada *iridodialisis*. Ambos eran de causa traumática. Uno producido por golpe con la punta de un taco de billar sobre O. D. que produjo iritis con obstrucción pupilar, y una pequeña desgarradura supero-interna.

El segundo caso fué producido por el choque de un pedazo de acero en el extremo supero-externo del borde escleral de

O. I. donde dejó una cicatriz en forma de Y. En la vecindad de dicho punto hubo un pequeño desprendimiento del iris, á traves del cual podía alumbrarse el fondo del ojo, constituyendo una pupila periférica. La pupila normal estaba dilatada, apenas sensible á la luz por una lesión macular debida á la misma causa.

Fig. 26 Desprendimiento del iris

HIFEMA

El derrame de sangre en la cámara anterior es consecutivo á traumatismos ya sean accidentales ú operatorios. En las iridectomias que practica el cirujano no es raro ver llenarse de sangre la cámara anterior de vasos del iris cortados que á veces es bastante abundante para cubrir el iris y dificultar las maniobras operatorias. La sangre se reabsorve en pocos días; pero en un operado de catarata vi depositarse un coágulo en la parte declive de esta cavidad, tan abundante que había rechazado el iris profundamente, y tardó en reabsorberse más de 56 días, aunque sin ocasionar otro trastorno que el consiguiente de pérdida primero y después disminución de la vista, que acabó por ser buena tan luego como terminó la reabsorción.

El caso qne ahora incluyo fué producido por un traumatismo accidental recibido con violencia sobre el huevo ocular. Cuando vi la enferma, á los dos meses del accidente, aun tenía la cámara anterior llena de sangre en tanta abundancia que no se veía la pupila.

HERNIAS

Las hernias del iris se producen siempre que hay una rotura de la cornea ó de la esclera en la proximidad del borde corneal.

Las causas que pueden determinarla son múltiples. Figuran en primera linea los traumatismos. Los accidentales,

que se observan con frecuencia en los herreros, son producidos habitualmente por el choque de partículas metálicas, y su situación varía por consiguiente con la del punto herido. Los determinados por operaciones en que es necesario incindir la cornea son siempre periféricos por serlo el punto de elección de dichos traumatismos. En la extracción de la catarata por el procedimiento simple se observan con bastante frecuencia hernias en el centro de la incisión, las cuales suelen adquirir grandes proporciones. En la extracción combinada con iridectomia son ménos frecuentes, y cuando se producen son pequeñas y están situadas en uno ó en ambos extremos de la herida.

Aparte de estas hernias consecutivas á incisiones más ó menos limpias, hay otra serie numerosa que obedecen á úlceras perforadas. Las pústulas de viruela, y las úlceras infecciosas de la cornea, particularmente las de naturaleza blenorrágica, destruyen con frecuencia todo el espesor de la cornea, en extensión á veces considerable dando lugar á la procidencia de una gran parte del iris.

Se presentan las hernias con mucha mayor frecuencia en los varones que en las hembras. Fué en esta serie más frecuente en la raza blanca. La mayor parte de los casos anotados correspondían á individuos adultos, en su mayoría de los 15 á los 30 años.

Para 9 casos en el O. D. la he visto 4 en O. I. La oftalmia blenorrágica más frecuente en dicho ojo puede explicar la diferencia.

Respecto á su posición, las hernias son centrales ó periféricas, según qué estén situados hácia el centro de la cornea ó en el borde escleral ó muy próximas al mismo, ya sea del lado de la cornea ó bien del de la esclerótica. Ambas clases se presentan con casi igual frecuencia. Acompañamos el grabado de una hernia muy periférica.

Fig. 27
Hernia del iris

De su tamaño baste decir que de un simple punto en algunos casos llega en otros á adquirir grandes dimensiones. He anotado un caso de hernia consecutiva á una conjuntivitis blenorrágica que había destruido toda la cornea, quedando retenido el contenido del ojo por una brida bifurcada, de modo que la hernia presentaba tres lóbulos y estaba formada por todo el iris. Las hernias, aunque generalmente únicas, suelen presentarse dos y hasta tres en el mismo ojo.

La pupila queda siempre más ó menos deformada por la tracción que sufre el iris hacia el punto herniado. La cámara anterior que conserva su profundidad normal en las porciones libres, queda borrada en la hernia y su proximidad.

La vista casi siempre algo disminuida en los casos más felices, llega en otros más graves hasta el extremo de inutilizar la función del órgano, ya que no por la hernia en sí, por las complicaciones que traen consigo las alteraciones de la cornea. En efecto, en casos de hernias hemos visto como mas comun la atrofia de la cornea cuya nutrición se comprende que quedará notablemente dificultada por la interposición del iris en los casos de ser central la perforación. Hemos visto igualmente la destrucción casi total de la cornea con producción de un estafiloma á expensas del iris.

El tratamiento consistirá en la extirpación de la parte herniada si es antigua. En los casos recientes conviene abstenerse, al menos en las consecutivas á operaciones que suelen reducirse expontaneamente.

SINEQUIAS ANTERIORES

En lo primera série se trató suficientemente este punto. Ahora colocamos en un cuadro análogo las causas en los casos en que fué conocida, la situación de la adherencia, y el ojo enfermo. Además entre la sinequia anterior y la hernia la dife-

rencia solo consiste en el grado de la procidencia, que está simplemente pegado y cicatrizado el iris á la perdida de sustancia

	OJO ENFERMO			Situación		CAUSAS	
TOTAL	D.	I.		Central	Periférica	Ulceras	Heridas
35	14	17	3	27	11	12	11

de la cornea, en el primer caso, mientras que en el segundo se muestra al exterior á traves de la perforación y queda estrangulado, interpuesto y formando parte integrante de la cicatriz.

Todas las queratitis ulcerosas, sean flictenulares, blenorrágicas, infecciosas etc., pueden determinar estas lesiones, y de igual modo los traumatismos accidentales ú operatorios. Muchas hernias se retraen hasta quedar reducidas á sinequias, es decir, á simples enclavamientos del iris en la cicatriz.

Las complicaciones son idénticas á las que hemos señalado al describir las hernias. Así hemos anotado los leucomas que existen constantemente, los estafilomas opacos, cataratas, glaucomas, irido-coroiditis, atrofias de la cornea y del bulbo. En un caso se había formado un doble pterigoide, de modo que concurrían á formar la cicatriz el iris, la cornea y la conjuntiva.

La vista puede permaner intacta, estar disminuída ó totalmente abolida.

IRITIS

La inflamación es la enfermedad más frecuente del iris. En esta como en la primera série ha sido más frecuente en los varones, y en la raza blanca. Escepcional en la infancia y en la vejez, puede decirse que es propia de la edad adulta. Un caso se observó en un niño de 8 años que padecía á la vez que-

ratitis intersticial en el cual no pudo averiguarse si sufría sifilis hereditaria; y el otro en una niña de 12 años afectada de queratitis supurativa, cuya iritis adquirió los caracteres de la parenquimatosa con hipopion moderado. De tres casos observados después de los 50 años, uno fué sifilítico, y los otros dos leprosos.

El OD. fué afectado 15 veces, 11 OI. y 9 ambos á la vez. Mientras que en la iritis sifilítica es lo natural que sufra un ojo algún tiempo después que el otro ha sido atacado, en la de origen leproso por el contrario con frecuencia la enfermedad binocular.

Causas.—Enumeraremos las diversas causas que hemos anotado para estas iritis, sin ocuparnos por el momento de las que complican los traumatismos operatorios ó accidentales que son infecciones. Lo eran igualmente dos casos que hemos anotado de úlceras perforadas.

Una queratitis pustulosa maligna se complicó de hiperemia del iris. La congestión mas ó menos intensa de esta membrana acompaña á las queratitis intersticiales y supurativas, de las que hemos inscrito cinco casos.

Toda esta serie de causas provienen de una infección exterior, pero hay otro grupo más extenso debido á enfermedades diatésicas.

El reumatismo se localiza con frecuencia en los ojos, particularmente en la esclerótica y en el iris. Más adelante presentaremos un caso notable de esta forma.

La lepra, casi siempre en un período avanzado de su evolución, á los 8, 10 ó 15 años de su principio, se manifiesta con iritis, que ofrecen de particular acompañarse de dolores intensos con escasa reacción inflamatoria en unos casos, y en otros tan poco marcados que la enfermedad casi pasa desapercibida.

La sífilis es la más común de todas las causas de iritis. Se presenta durante el curso ó á la terminación del período secundario. En las sífilis malignas su aparición es precoz y coinci-

de con las erupciones de la piel. Hay casos en que es manifestación tardía, bien como invasión primitiva ó como recidiva. El promedio de su aparición es del 3º al 7º mes á partir de la infección. Como límites la he visto motrarse antes de los dos meses y después de los 10 años.

Síntomas,—En las iritis hay que considerar un primer estado, á que en algunos casos se limita la enfermedad, constituído por la *Hiperemia*, que es frecuente acompañante de queratitis intersticiales, y otro estado de verdadera inflamación. Si se presenta con exudación plástica constituirá la *Iritis plástica*, la más frecuente de todas, común en la sífilis, que produce sinequias numerosas;—si con infiltración celular, ó hipersecreción de humor acuoso, *Iritis serosa*, que es una linfangitis anterior del ojo, que se acompaña de depósitos punctiformes sobre la membrana de Descemet, esta es una forma más rara;—y en fin, la tercera con producción de focos purulentos en la trama del iris é hipopión *Iritis parenquimatosa*, que tampoco es común.

Todas las itiritis presentan síntomas comunes objetivos y subjetivos.

Después de un estado de incubación de dos á cinco días, como puede comprobarse en las infecciosas por traumatismo operatorio, aparecen los primeros síntomas: inyección episcleral periquerática de forma radiada y color rojo violado, que en los casos intensos se acompaña de inyección conjuntival superficial y quémosis.

En este momento el iris se halla hiperemiado, y á su coloración normal se une un tinte rojo, de modo que si era azul se torna verdoso, si pardo claro, tomará un tinte ferruginoso, y si pardo oscuro, se presentará rojizo negruzco. Si la cámara anterior se conserva aún clara, podrá verse además del cambio de coloración, que la superficie del iris está turbia, rugosa, y la membrana más gruesa que en el lado sano.

La exudación plástica establece adherencias entre el iris y la cristaloides, y cuando es abundante obstruye por completo

la pupila. Durante el estado hiperémico, la pupila reacciona perezosamente á la luz, y cede con dificultad al influjo de la atropina, pero cuando se dilata conserva su forma redonda; mientras que una vez establecidas las sinequias se la verá irregular describiendo dos ó más arcos, según el número de las adherencias, ó bien si ésta es total será imposible dilatarla. Si son muy recientes, sin embargo, los midriáticos pueden romperlas, y entonces la pupila se dilatará, dejando adheridas á las cristaloides partículas de pigmento dispuestas en corona si las adherencias eran numerosas. Por los adjuntos grabados se comprenderá mejor que por explicaciones la forma de la pupila con sinequias después de instilar un midriátrico para hacerlas más aparentes.

Figs. 28 y 29.—Sinequias posteriores.

La linfa plástica que exuda el iris inflamado, no solamente se extiende por las caras del iris, sino que puede llegar á obstruir por completo el campo pupilar. Esta exudación es blanquecina y transparente, de modo que es difícil de apreciar con la luz oftalmoscópica puesto que al través se alumbra bastante bien el fondo del ojo; pero en cambio enfocando sobre ella un haz de luz se verá claramente por reflexión.

En la iritis serosa la cámara anterior es profunda porque existe en ella mayor cantidad de humor acuoso que en estado normal, bien sea por hipersecreción ó por obstáculos á su eliminación. Este líquido está turbio, viéndose á través más confusamente el iris, que en la forma plástica. La cornea también pierde en gran parte su transparencia, por depósitos de puntos blancos que se dibujan en la membrana de Descemet, adaptando constantemente una forma triangular de base inferior y vértice hacia el centro, que es característica de esta variedad.

En la parenquimatosa es mayor que en las otras el engro-

samiento del iris, y hay en ella producción de pus, que se deposita en la parte declive de la cámara anterior en forma semilunar.

No describimos con más detalles estas dos variedades, puesto que en esta serie no hemos tenido ningún caso notable de ellas.

Los síntomas funcionales de las iritis son muy molestos para los enfermos. Desde el principio del padecimiento aparecen dolores oculares de poca intensidad. Otro dolor más agudo, localizado en la región supereiliar y en la sién del lado afecto, es constante y característico de la enfermedad.—Los dolores aumentan de intensidad por las noches.

La inyección de la conjuntiva provoca ardor, y lagrimeo moderado.

La fotofobia, aunque se presenta en las iritis, no alcanza nunca el mismo grado que en las afecciones queráticas. Los enfermos pueden soportar una luz de mediana intensidad, y en las inflamaciones de origen leproso, y á veces sifilítico, apenas resguardan el ojo de la luz del día.

La vista se encuentra siempre disminuída durante el período agudo; pero á medida que ceden los síntomas se recupera hasta ser normal en los casos felices. Pero si se han desarrollado sinequias totales, y un exudado abundante obstruye la pupila, puede quedar aquélla muy disminuída ó totalmente abolida.

La duración habitual de las iritis es de 25 á 30 días. La forma serosa se prolonga mucho tiempo.

Se termina por la curación en el mayor número de los casos. En los de sinéquia total, puede llegar á atrofiarse al cabo de mucho tiempo. A veces propagándose la inflamación á las otras porciones de esta túnica, se desarrolla una irido-coroiditis que conduce á la atrofia. También se ven estos casos complicarse con el cuadro del glaucoma.—Y en fin, aunque más raramente, puede terminar por panoftalmitis.

Aunque hemos agrupado todos las iritis terminaremos con la relación de algunas observaciones por distintas causas.

I. Iritis sifilítica.—Sirviente, blanco, de 26 años. Sifilítico desde hace cuatro meses; acaba de pasar la roseola. Me consulta al quinto día de iritis de O. I. con inyección subconjuntival periquerática, dolores periorbitarios, fotofobia moderada, rugosidad de la superficie y color rojizo del iris, que era pardo; pupila deformada con exudado plástico y sinequias posteriores. La atropina las hizo más evidentes. Sobre la cristaloides se ven restos de pigmento. V=⅓. Al cabo de un mes de duración se formó un condiloma.

II. Iritis reumática.—Un comerciante, de 42 años, reumático, que venía padeciendo ataques de esta diatesis todos los años, me consultó en Marzo de 1889 por iritis de O. D. El iris tenía un color más oscuro que su congénere, estaba engrosado y su superficie era rugosa; reaccionaba perezosamente á la luz. Había inyección periquerática profunda de color violado de carmín en disposición radiada. La cornea parecía turbia. No se veía el fondo del ojo por opacidad en la pupila. Dolores superciliares con recargo nocturno. Vista disminuída hasta el punto de no permitirle contar los dedos más que á un metro. Mediante la atropina se descubrieron dos sinequias.

Durante el curso de esta iritis se desarrolló en la parte superior de la cornea una queratitis intersticial.

Con salicilato de sosa, atropina, quinina y purgantes curó en un mes.

Un año después, á mediados de 1890, sufrió de episcleritis del mismo ojo. A fines del mismo año, recidiva con tres focos de episcleritis y dolores oculares de mediana intensidad.

Curó con el salicilato de litina.

A fines de 1891 inflamación del pliegue semi-lunar, que curó también con la litina.

III. Iritis leprosa.—Por el influjo de esta diátesis aparecen iritis crónicas, con dolor en la sien y la frente, pero sin inyección conjuntival ni alteraciones en la cámara anterior; la pupila está contraída ó inmóvil existan ó no sinéquias. Las he visto durar de este modo más de un año.

Pero no siempre pasan las cosas así. Ví á una anciana, atacada de lepra anestésica por una iritis plástica de O. D. con exudaciones recientes en el borde pupilar que estaba contraído ó irregular. El iris estaba turbio, tumefacto, agrisado, de distinto color que su congénere. En ambos ojos se veían sinequias posteriores y depósitos de pigmento en la cristaloides.

Esta iritis es recidivante. Sufrió primero un ataque el O. D. á los dos meses el O. I., y ahora, un mes después, se declara con violencia un nuevo acceso en O. D.

Después de usar la atropina se presentan las pupilas en el siguiente estado. En O. D. contraída y deformada por las sinequias; en O. I. dilatada y redonda, pero en el centro de la cristaloides se ve una corona de pigmento de antiguas adherencias rotas.

Tratamiento.—Si la iritis obedece á una diátesis se instituirá un tratamiento enérgico contra la misma. El ioduro de potasio al interior, y friccciones mercuriales en los sifilíticos; yo prefiero usar el jarabe de Gibert que lleva combinados ambos cuerpos.

En las iritis reumáticas uso también el ioduro de potasio y sobre todo el salicilato de litina de uno á tres gramos diarios.

Localmente los midriáticos en dósis bastante elevada para romper las sínequias si las hubise. Así es que formulamos:

Sulfato neutro de atropina... 5 centígramos.
Ag. dest..... 10 gramos.
L. V. Swieten..... 10 gotas.

para instilar tres gotas cada tres horas hasta obtener la midriásis.

Si este colirio fuese impotente se usaría doble cantidad de atropina en la misma de vehículo para instilar de igual modo por espacio de un día.

Y si aun así no diese resultado hay que renunciar á romper las sinéquias por los medios farmacológicos.

Contra los dolores se usarán pomadas calmantes, y al interior la aconitina, y la antipirina.

Sinequias posteriores.—Después que una iritis ha curado quedan con frecuencia adherencias del borde pupilar á la cristaloides. El estudio de este síntoma quedó por consiguiente suficientemente explicado al hablar de aquella. Uno de los enfermos anotados bajo este epígrafe padecía pelagra en ambas piernas, y no nos fué posible averiguar si por esta ú otra causa padeció la iritis.

Entre los fenómenos consecutivos á las sinequias hemos visto dos casos de glaucoma.

Exudado pupilar.—Este es otro trastorno permanente consecutivo á las iritis. Dijimos que consistía en un depósito de la linfa exudada en la iritis de forma plástica. Ocupa total ó parcialmente el campo pupilar, y se presenta bajo forma de una tela blanquecina, en algunos casos tan tenue que permite examinar el fondo del ojo, produciendo sólo una ligera disminución de la vista; pero en otros es más espesa, más blanca, y obstruye el paso á los rayos luminosos. Cuando existe exudado, la pupila se halla adherida á la cristaloides por uno ó varios puntos.

Las iritis traumáticas, sean accidentales ú operatorias dan el mayor contingente de obstrucciones pupilares.

Entre los enfermos de este grupo hemos incluido un ganadero, de 45 años, que había perdido el O. I. y era hemeralope del O. D. en el cual la pupila era redonda, miótica, y adherente á la cristaloides por una exudación blanquecina, que formaba un anillo, interrumpido en su parte superior. Por el espacio central libre podía examinarse el fondo del ojo.

Fig. 30.—Exudado pupilar.

CONDILOMA

Este tumor no es otra cosa más que un goma sifilítico. Su desarrollo provoca la explosión de una iritis, que puede ser parcial ó atacar toda la membrana.

Uno de estos enfermos, de quien ya hemos trazado la his-

toria, padeció de iritis en su O.I. al 4º mes de infección, y al 5º se mostró en el borde pupilar infero-interno un condiloma de 0.^{m}002 de diámetro, amarillento, rodeado de una aureola roja, por la gran hipeperemia del iris.

Fig. 31.—Condiloma.

El segundo enfermo, que examiné por iritis específica, también de O.I., durante el curso de ésta se le formó en el borde interno de la pupila un condiloma de color blanquecino, bordes mal limitados, que ocupaba toda la profundidad de la cámara anterior, hasta chocar contra la cornea, y ocultaba por el centro la mayor parte del campo pupilar. Este tumor desapareció rápidamente.

La iritis de este sujeto, atacó ambos ojos, y se extendió con tal violencia á las membranas profundas, que de un lado perdió la vista, y del otro quedó muy disminuida. Posteriormente sufrió un ataque de hemiplegia, y falleció por manifestaciones cerebrales..

TUBÉRCULO LEPROSO

Entre los enfermos que reconocí en el Hospital de San Lázaro, había un chino que venía padeciendo desde 14 años lepra tuberculosa con liontiásis. En O.I. sufría iritis insidiosa, con viva hiperemia y rugosidad del iris, cerca de cuyo borde pupilar se habían formado dos pequeños tubérculos blanquecinos.

Fig. 32.—Tubérculo leproso.

ATONIA

Durante la vejez disminuye la facultad contractil del iris; la pupila medianamente dilatada, ó algo contraida apenas reac-

ciona á la luz. En algunos casos permanece inmóvil hasta á la acción de los midriáticos.

En el curso de esta serie he operado dos cataratas, en ojos cuyas pupilas no reaccionaban sin que hubiese otra alteración ócular, como lo demostró la vista normal despues de la operación.

La atonia del iris no deja de ser frecuente, pero puede considerarse como un signo de vejez, que ninguna importancia tiene, puesto que en nada altera la vista.

ATROFIA

El iris paede atrofiarse en parte ó en su totalidad.

Las sinéquias posteriores que dificultan el juego normal del iris, la compresión de atras adelante por el humor acuoso en la sinequia anular, la inclusión del iris en una vasta cicatriz de la cornea, la compresión glaucomatosa, etc., circunstancias todas que dificultan la nutrición del iris, pueden reducirlo á la atrofia. En la atrofia de la cornea es constante la del iris. De modo que esta lesión es muy comun, y como fenomeno secundario que siempre es no merece descripción especial.

Ahora solo pretendemos hacerla notar en un labrador que me consultó por un glaucoma de su O.I. con ectasias de esclero–coroiditis ecuatorial. El cristalino cataractado estaba subluxado. Atrofia parcial del iris que había perdido su pigmento en gran extensión, viéndose al través de las fibras radiadas que aun quedaban el fondo del ojo, de manera que la pupila parecía al alumbrarla irregular y muy alargada.



Fig. 33.
Atrofia parcial.

MIDRIASIS

Midriasis es la dilatación de la pupila, con insensibilidad á sus escitantes naturales.

Asi es que no hay midriasis en la pupila del miope, aunque permanezca medianamente dilatada, y sí existe, por el contrario, en las atrofias del nervio óptico, por la insensibilidad de la retina; en las paralisis del 3er. par, porque á un ramillo de este nervio obedecen las contracciones del esfincter; en las escitaciones del gran simpático cervical, que anima las fibras radiadas del iris, etc., y por la acción de otras causas diversas.

De los casos que hemos anotado, tres dependían de la paralisis del motor ocular común. Uno, de un leucoma central. Aunque no una verdadera parálisis, esta lesión provoca una dilatación pupilar que se hace permanente, como único medio de dejar entrar alguna luz hasta la retina.

El último caso, se refiere á un enfermo de fiebre amarilla. Del 3º al 4º día de enfermedad, durante su segundo periodo se observa dilatación pupilar, en igual grado en ambos ojos. El Dr. Martinez me dice que en todas las enfermedades agudas del hígado, en que cesa la función de este órgano, y circulan en la sangre sustancias que debieran eliminarse por el mismo, se observa dilatación pupilar, como lo ha comprobado en el íctero grave en que la midriasis es pronunciada.

MIOSIS

La contracción permanente de la pupila como trastorno funcional, sin exudados pupilares ni acción mecánica, se observa, principalmente en la ataxia locomotriz, en la que lo he anotado tres veces. En otros dos casos no se comprobó la causa. El miósis de la ataxia habitualmente alcanza distinto grado en cada uno de los ojos.

CUERPO CILIAR

Aunque generalmente se incluye este grupo entre las enfermedades de la coroides, ó bien se engloban todas las del tractus uveal, nosotros hemos preferido dividirlas en tres partes: enfermedades del iris, del cuerpo ciliar, y de la coroides. Anatómicamente queda bien dividida la membrana vascular en estas tres regiones. El iris, hasta cierto independiente, sumergido en la camara anterior, puede examinarse á simple vista. La coroides, región puramente vascular, se presta á la inspección oftalmoscópica. El cuerpo ciliar, intermedio entre las anteriores, es vascular y muscular, es imposible verlo directamente, y solo por síntomas más ó menos lejanos ó por trastornos funcionales pueden reconocerse sus alteraciones morbosas.

El tractus uveal preside á la nutrición del ojo. Esta se verifica mediante la glándula del humor acuoso, que reviste los procesos ciliares con un epitelio cilíndrico, y es la parte esencial en la transformación de líquidos intraoculares. De la coroides toma la sangre que transforma en humor acuoso; vierte este en la cámara anterior, de donde el iris se encarga

de recojerlo, y devolverlo por las venas ciliares á la circulación general. [1]

El cuerpo ciliar es, pues, la región esencial para la vida del ojo, como lo prueban los traumatismos y sus inflamaciones generalizadas que conducen á la atrofia del bulbo. Esta consideración nos decide á concederle atención preferente entre las alteraciones de la membrana vascular. Incluiremos en ella, además de los traumatismos, inflamaciones y tumores limitados á la región, el glaucoma, considerado como un trastorno en la circulación del humor acuoso, y las esclero-coroiditis, proceso no bien definido, y que si bien puede presentarse en otras regiones, en ninguna alcanza las dimensiones ni la importancia que en la porción ciliar, y es probable que dependa principalmente de trastornos en la secreción del humor acuoso.

ENFERMEDADES DEL CUERPO CILIAR	EDADES EXTREMAS	Sexo		Razas				Total
		V.	H.	B.	CH.	M.	N.	
Ciclitis	11—58	18	5	19	.....	2	2	23
Glaucoma	14—70	28	19	34	.....	2	11	47
Hidroftalmos	17—34	3	.....	2	.....	1	.....	3
Esclero-coroiditis	18—58	11	1	11	.....	1	.....	12
TOTAL	.....	60	25	66	.....	6	13	85

TRAUMATISMOS

Esta es la región más peligrosa del ojo para el contacto de cuerpos extraños y para cualquier otra clase de lesiones traumáticas. La cornea los soporta impunemente; en la conjuntiva, y en la esclera si son superficiales tampoco producen trastornos; en el iris y en el cristalino suelen enquistarse, y hasta se les ha visto permanecer en el humor vitreo y pegados

(1) Nicati: *Glándula del humor acuoso.*

contra la retina y hasta en la coroides. Pero en el cuerpo ciliar determinan casi siempre graves trastornos circulatorios, ciclitis de marcha mas ó menos lenta que llevan como último resultado á la atrofia del órgano.

De estas lesiones nos hemos ocupado al hablar de los traumatismos de la esclerótica y al tratar de las causas de atrofia en el capitulo *Afecciones del globo ocular.*

CICLITIS

Esta enfermedad se describe también con el nombre de *irido-coroiditis,* porque con frecuencia la inflamación empieza por el iris, y desde allí se propaga á las regiones profundas del tractus uveal, y toma el de *oftalmia simpática* cuando se declara en un ojo por transmisión á través de las vias linfáticas del agente infeccioso que había atacado al congénere, es decir que sigue una marcha inversa propagándose desde las coroides hasta el iris.

Nosotros preferimos usar el término *ciclitis* porque siempre es atacado el cuerpo ciliar, y son sus alteraciones las que dan fisonomía especial y gravedad á la inflamación. Trastornos en la secreción del humor acuoso, que aun no son bien conocidos, determinan el color verde de la pupila, que se observa en las ciclitis, glaucomas, y hasta cierto grado bajo la influencia del ateroma arterial. Las inflamaciones producidas por traumatismos demuestran mayor gravedad.

La ciclitis es una enfermedad de la edad adulta. En un solo caso de esta serie, de origen traumático, la presenciamos en la niñez, y en uno solo también en la vejez. La razón es fácil de comprender por las causas que la determinan, que también explican su mayor frecuencia en los varones que en las hembras.

Etiología.—Las ciclitis se desarrollan por causas internas

ó externas. Las primeras pueden ser generales ó locales; las segundas son siempre locales.

Las causas generales de ciclitis son el reumatismo y la sífilis en casi igual proporción: $\frac{1}{6}$ á $\frac{1}{8}$ de los casos. En el reuma he visto con más frecuencia iniciarse la inflamación en el cuerpo ciliar, y presentarse secundariamente en la sífilis. En ésta preponderan los exudados plásticos, mientras que en la primera suele quedar limitada á una linfangitis, forma serosa. Sin embargo, no debe imponerse tratamiento sin averiguar antes los antecedentes diatésicos.

He visto un caso de blenorragia determinar una artritis de la rodilla, después una iritis, y secundariamente la ciclitis.

Las causas internas locales corresponden todas á la *oftalmia simpática* en la cual la infección se trasmite á lo largo de los espacios linfáticos que acompañan al nervio óptico, pasan por el quiasma, y llegan por la misma vía al segundo ojo. En estos casos la inflamación uveal empieza por la coroides é invade consecutivamente el cuerpo ciliar. Esta progresión de atrás adelante explica, que en la oftalmia simpática los trastornos visuales preceden á los inflamatorios, y que de éstos, el primero apreciable, consiste en edema peripapilar. Si en este momento se hace la enucleación del ojo herido, es decir que se suprima el foco de infección, es posible la vuelta al estado sano del ojo simpatizado. Pero si se aguarda á que la infección haya invadido la región ciliar, quedará dicho ojo comprometido irremisiblemente en proporción á la extensión é intensidad de la inflamación en este punto.

Las causas locales externas se dividen en dos grupos: traumatismos, lesiones intraoculares. Los traumatismos son la causa más frecuente de ciclitis: en esta série á ellos se deben la tercera parte de los casos.

Las contusiones del ojo pueden producirla: así la hemos visto desarrollarse á consecuencia de un golpe con el cabo de una pluma, y en un catcher de base-ball á consecuencia de un

batazo, Pero la mayor parte de las ciclitis traumáticas obedecen á una herida con ó sin penetración del cuerpo vulnerante. Las ciclitis de heridas que se infectan son de marcha más rápida que las que siguen á contusiones. Estas son mas bien de forma serosa, mientras que las otras desarrollan las variedades plástica y purulenta.

Una complicación grave de la extracción de catarata se observa en las ciclitis que se desarrollan al cabo de algunos días por pérdida abundante de humor vitreo, que determina un desequilibrio de presión, desprendimiento de membranas. secreción anormal del humor acuoso, é imposibilidad de restablecer el estado normal en breve tiempo, y por consiguiente trastornos nutritivos irremediables, que terminan por atrofiar el ojo.

Las infecciones del iris consecutivas á la operación de catarata en los casos en que se practica iridectomia preferentemente, hacer estallar una iritis intensa con neuralgias insoportables de la primera rama del trigémino. La inflamación adquiere su mayor desarrollo cuando se extiende al cuerpo ciliar; abundantes exudados obstruyen la pupila, contraen el humor vitreo, y desprenden la retina: todo el interior del ojo queda desorganizado: si se produce pus se llegará á la perforación y vaciamiento, y si se limita á exudaciones quedará el ojo blando, disminuído, deforme é inútil.

Las lesiones intraoculares que hemos anotado como causa más ó menos directa de ciclitis comprenden á lesiones del iris y del cristalino.

Las iritis con sinequia ocular, y aun parcial, que impiden la libre circulación del humor acuoso, se propagan hasta el cuerpo ciliar y determinan graves desórdenes, sea durante el curso de la enfermedad ó en un periodo más ó menos lejano. Al tratar de las enfermedades del iris referimos el caso de un indivíduo silfilítico que padeció iritis en ambos ojos, y condiloma en el iris izquierdo. Pues este enfermo pasó por bro-

tes sucesivos de ciclitis con abundantes exudados pupilares, copos en el humor vítreo licuado, y probablemente desprendimiento total de la retina, pues llegó á perder la percepción luminosa.

Los enclavamientos del iris en una herida de la cornea pueden determinar la explosión de una ciclitis, hecho comprobado por muchos observadores.

La obstrucción pupilar por exudados de iritis antíguas oponen un obstáculo serio á la nutrición del ojo. En efecto, el humor acuoso no puede en tales casos llegar fácilmente á la cámara anterior, y lo que es aun más grave, el iris atrofiado no puede absorverlo; se convierte en causa de compresión, la glándula no puede elaborarlo en la cantidad fisiológica, en la coroides se vé detenida la sangre á esa función destinada, y por todo ese conjunto de causas se desarrolla una ciclitis que ordinariamente sigue marcha lenta, pero que inevitablemente ocasiona la pérdida del órgano.

He visto un caso de ciclitis consecutivo á una luxación de catarata; pero no tengo suficientes datos para detenerme en en esta causa.

Síntomas.—Las ciclitis pueden ser *parciales*, es decir, localizadas á una porción más ó menos extensa del cuerpo ciliar, ó por el contrario, estar *generalizadas* á todo el tractus uveal. Las primeras son siempre *primitivas* puesto que en dicha región se forma el foco inicial de la inflamación, debido generalmente á localizaciones diatésicas. Las generalizadas pueden ser *secundarias*, es decir, que la inflamación proceda de otras partes de la membrana vascular, y siga una marcha difusa hasta invadirla en toda su extensión.

La ciclitis parcial se reconoce en que la inyección de los vasos subconjuntivales está limitada á una parte, que es dolorosa á la presión, y se presenta con tumefacción al exterior, bajo forma de ectasia escleral rojiza ó amarillenta en una

buena porción de casos: se ven, pues, en ella, los síntomas de una inflamación local.

En la ciclitis generalizada el ojo es doloroso á la presión en todas sus partes, los trastornos funcionales son considerables, la inyección conjuntival es periquerática, la insuficiencia de secreción del humor acuoso disminuye la tensión intraocular, y la nutrición deficiente acaba por desorganizar todas las las partes profundas.

La ciclitis parcial termina generalmente por la curación, aun cuando hayan sido interesadas en parte el iris y la cornea, (*queratitis esclerosantes*); mientras que la ciclitis generalizada conduce á la atrofia.

Los síntomas funcionales de esta enfermedad son: fotofobia, dolor, desórdenes visuales. La sensibilidad á la acción del aire y la luz es poco acentuada, de un modo análogo á lo que se observa en la iritis, sin alcanzar nunca el grado propio de las afecciones queráticas.

El dolor que siempre existe es de intensidad variable. Reducido á un ligero aumento de la sensibilidad al tacto, particularmente en las ciclitis parciales de orígen diatèsico, adquiere en las formas infecciosas extraordinaria intensidad. Estos dolores y los del glaucoma son los más agudos que se sienten en los ojos, y tal vez sea la más insoportable de las neuralgias que sufre el cuerpo. En los casos moderados el dolor mas ó menos fuerte queda limitado al globo ocular y se manifiesta expontaneamente. Pero no siempre tienen los enfermos la fortuna de pasar una ciclitis poco dolorosa; hay por el contrario casos en que la neuralgia alcanza una intensidad desesperante, extendiéndose á toda la rama oftálmica del trigémino.

Los enfermos trazan perfectamente los límites de la ramificación craneal de dicho nervio, región que no puede soportar el menor contacto sin sufrir agravación del dolor. Este es

continuo, con sensación de tensión en la cabeza y fuertes punzadas, terebrante en el huevo del ojo, y sufre recargo durante la noche.

La disminución de la vista se halla en proporción á las lesiones materiales que experimenta el interior del ojo. En las formas insidiosas de marcha lenta se conserva íntegra la función durante cierto tiempo. Las sinequias pupilares, los exudados que aparecen por delante y por detrás del cristalino, disminuyen la vista en relación á su abundancia. La opacidad del cristalino por defecto de nutrición, la retracción del humor vitreo, ó su invasión total por exudaciones pueden reducirla á la simple percepción luminosa. Y en fin, en un estado más avanzado de la inflamación, el desprendimiento de la retina, la desorganización de las membranas internas, y la consunción atrófica, acaban por abolirla definitivamente.

Numerosos síntomas físicos acompañan á las ciclitis.

El lagrimeo, fenómeno reflejo de la irritación del 5º par, es constante, si bien en algunos casos es moderado. Nunca, sin embargo, alcanza el grado que le conocemos en las lesiones superficiales de la cornea.

La inyección subconjuntival pirequerática es el primer síntoma que nos inclina á pensar en la ciclitis. Puede quedar limitado á un pequeño espacio próximo al borde escleral, ó bien formar una corona radiada de vasitos violados en derredor de la cornea. Este síntoma presenta una intensidad proporcional al grado de la inflamación, y persiste durante toda la evolución de la misma.

La cornea suele infiltrarse en algunas partes periféricas—*queratitis esclerosante*—que corresponden á los focos de mayor inflamación ciliar, y probablemente es efecto del obstáculo que los tejidos tumefactos oponen á la circulación de los líquidos oculares, tan importante en el ángulo iridiano. Estas infiltraciones son particularmente frecuentes en las ciclitis reumáticas.

El iris sufre alteraciones prodrómicas ó consecutivas. Las

primeras consisten en la inflamación de este tabique que se propaga al cuerpo ciliar, adquiriendo en este punto gran intensidad cuando exudaciones abundantes, sinequias totales ó la obstrucción pupilar vienen á poner aun mayor obstáculo á la nutrición local. La ciclitis se inicia por iritis en gran número de casos; pero aun cuando la ciclitis sea primitiva, ó consecutiva á la corioditis, como en la oftalmia simpática, siempre participa el iris á la inflamacion, por las íntimas conexiones vasculares que entre ambas regiones existen.

En la ciclitis serosa la pupila se mantiene medianamente dilatada y algo oval mientras que en la forma plástica se contrae por la mayor tumefacción del iris. En la primera son poco marcados los desórdenes de esta membrana, que toma por el contrario participación activa á la inflamación en la segunda.

La cámara anterior sufre alteraciones en su contenido y en su capacidad. El humor acuoso se enturbia por pequeños copos fibrimosos, por materiales que irán á depositarse bajo forma de un punteado fino en la membrana de Descemet, síntoma característico de la forma serosa, ó en fin, por glóbulos purulentos que por su mayor peso se depositan en la parte declive de la cámara anterior, constituyendo el hipopión que se reconoce por su espesor, color amarillo, y por reproducir el molde de la porción de cavidad que ocupa. De suerte que el exámen de la cámara anterior es de gran valor para apreciar la variedad de ciclitis.

La capacidad de dicha cavidad puede hallarse disminuida ó aumentada. Aunque aun no poseo suficiente experiencia sobre estas variaciones para dar valor á mi opinión presumo que al iniciarse la ciclitis y durante cierto tiempo se produce mecánicamente por el mayor aflujo de sangre una hipersecreción de humor acuoso en la glándula ciliar, que á su vez determina aumento de la tensión intraocular, y por consiguiente un estado glaucomatoso, con disminución de la cámara anterior, que puede llegar á quedar abolida en los casos de existir sinéquias

anulares ó exudados pupilares que impidan al humor acuoso llegar á dicha cavidad, y que depositándose en la cámara posterior lancen el iris contra la cornea, quedando la cavidad solo central en forma de embudo cuando solo existían sinéquias, y borrándola totalmente en las ciclitis con exudados pupilares consecutivas á la extracción de catarata.

Pasado este primer período congestivo, la abundancia del exudado plástico que reviste la cara interna del tractus uveal y se extiende al humor vitreo, paraliza la función de la glándula, si al retraerse el exudado desvía todas las membranas internas de su posición normal. El cristalino se opacifica y se deprime, el iris adherido á la cristaloides hace más profunda la cámara anterior, el humor vitreo se retrae y arrastra á la retina, á la coroides, y al mismo cuerpo ciliar, que se desprenden de la esclerótica. Rotas ó deformadas las conexiones vasculares sobreviene la desorganización y la atrofia de todos los tejidos. Los exudados que se desprenden de los procesos ciliares y caen en el cuerpo vitreo, flotan como copos finos, tanto más movibles cuanto mayor es la liquefacción que experimenta dicho líquido. Este signo es de gran valor diagnóstico en el principio de la ciclitis.

El iris inmovilizado por las sinequias acaba por atrofiarse, pero siempre en un período muy avanzado de la enfermedad; se adelgaza, se decolora y desaparecen las lagunas linfáticas que servían para recojer y expulsar el humor acuoso.

En algunos casos en que se forman focos intensos de ciclitis sobre la parte más externa del cuerpo ciliar, y en que se prolongue el período congestivo, la esclerótica se distiende en los lugares atacados, y se ve complicarse la enfermedad de esclero-coroiditis, como hemos observado un ejemplo en un individuo que había recibido una fuerte contusión en el ojo.

Ya hemos dicho el mecanismo como se produce el desprendimiento de la retina y de la coroides. Pero éstas no se pueden apreciar directamente en el vivo. Se reconoce por la

suma blandura del ojo, que á la presión con los dedos índices, da una sensación de fluctuación análoga á la de una vejiga incompletamente llena de líquido. Indicamos este estado diciendo que la tensión es mener que la normal, T<n, así como para el período congestivo anotamos, T>n. Otro síntoma de desprendimiento es la abolicióu de la percepción luminosa, que cuando se compruebe bastará para hacer fatal el pronóstico de la enfermedad.

Variedades.—Tres formas clínicas reviste la ciclitis, atendiendo á la naturaleza de los exudados que determina: 1ª plástica, 2ª serosa, 3ª purulenta.

La primera exuda linfa plástica, que recubre los procesos ciliares, el iris, y el cristalino, é invade en copos finos la cámara anterior y el humor vitreo. Dicho producto obstruye las vías de excresión del humor acuoso, se adhiere el iris á la cristaloides, y retrayendo el humor vitreo desprende las membranas profundas de la cubierta escleral.

La variedad serosa se caracteriza por la depresión del iris que hace más profunda la cámara anterior, por conservar la pupila medianamente dilatada é inmóvil, y muy especialmente por la presencia de depósitos puntiformes en la cara profunda de la cornea. La reacción inflamatoria es moderada.

En la variedad purulenta ó parenquimatosa no es posible hacer diagnóstico hasta que el pus se muestra en la cámara anterior. Sin embargo, el aparato inflamatorio más pronunciado, que hasta suele acompañarse de quémosis y tumefacción del borde palpebral, las neuralgias violentas de la oftálmica, los dolores pulsativos en el ojo, pueden hacer presumir esta variedad. La cantidad de pus depositada es generalmente mínima, un simple borde en media luna. Sin embargo, cuando aparece en la cámara anterior es que ya existe en mayor abundancia revistiendo el cuerpo ciliar y mezclado con el humor vitreo, é infiltrándose á lo largo de la coroides. Cuando se produce en tanta cantidad que penetra en todas las partes del

ojo, destruyéndolas, y que se abre paso al exterior perforando la cornea, se designa la ciclitis parenquimatosa con el nombre de *Panoftalmia*.

Terminaremos el estudio de los síntomas con ejemplos de estas variedades.

Ciclitis plástica.—Adulto, mecánico. Recibió sobre O.D. un pedacito de metal. Sintió dolor, se inyectó la conjuntiva, y se declaró una inflamación con dolores que se extendían á toda la rama oftálmica. Al cabo del mes, se veía el iris engrosado, rugoso, pardo oscuro; la pupila regularmente dilatada por atropina, mostraba dos sinequias y abundante exudado. A través de ella se veía apenas con el oftalmoscopio el color rosado del fondo por el enturbiamiento del humor vítreo que ni siquiera permitía ver la papila. La vista había quedado reducida á contar los dedos.

Ciclitis serosa.—Adulto, reumático. A fines de 1888 á consecuencia de una corriente de aire, según crée, empezó á padecer del ojo derecho, que se puso rojo, lloroso y sensible, con intervalos de mejoría. A veces el dolor se propagaba desde la región superciliar al occipucio. Al cabo de un año la abertura palpebral de este lado era más estrecha, había inyección subconjuntival en la porción supero-externa del ojo, que era muy sensible á la presión, lagrimeo y fotofobia. Iris normal. $V=\frac{1}{2}$. $T < n$.

En 1890 se formaron como á 0.m01 del borde escleral por los lados externo y superior, ectasias amarillas, poco pronunciadas. En la cornea se había depositado un grupo de manchitas puntiformes.

En 1891 se había adelgazado la esclerótica en los puntos estafilomatosos, y en una estrecha zona concéntrica el borde de la cornea, dejando ver el color oscuro del cuerpo ciliar.

Hasta esa fecha no llegó á sufrir el ojo ningún ataque grave.

Ciclitis purulenta.—Un adulto, sufre iritis en O.I. que termina por obstrucción pupilar. Se agrava con viva inyección subconjuntival periquerática, dolores agudos en la región ciliar y toda la oftálmica é hipopión. Este se reabsorvía unas veces, y otras ocupaba un tercio de la cavidad.

Marcha.—En la evolución de la ciclitis se pueden consi-

derar dos períodos: 1º *congestivo;* 2º *atrófico.* Estas dos fases se presentan bien marcadas en las ciclitis generalizadas; pero en las parciales, ó bien se regenera la parte afectada, ó el resto del cuerpo ciliar suple la deficiencia del punto enfermo.

El periodo congestivo se caracteriza por viva inyección de los vasos subconjuntivales en derredor de la cornea, quémosis á veces y hasta tumefacción palpebral, aumento de la tensión intraocular, dolores ciliares por compresión, que suelen extenderse á toda la primera rama del 5º par; y culmina este aparato inflamatorio en la producción de un exudado plástico seroso ó purulento, como ya lo hemos descrito.

El periodo atrófico comienza desde que la abundancia del exudado barniza la glándula ciliar, obstruye las lagunas de la excreción del iris, infiltra la coroides, y se derrama en todo el interior del ojo. La glándula cesa de funcionar, el humor acuoso no se produce ya, el exudado desprende las membranas internas, el ojo queda falto de nutrición, disminuye la tensión intraocular, los dolores son menos intensos y más localizados al ojo, la vista que había disminuido en el primer periodo, queda ahora reducida á la percepción luminosa, y en último extremo totalmente abolida; y en fin sobreviene la atrofia gradual del bulbo.

La fase congestiva evoluciona de una semana á un mes; pero la segunda se prolonga, (á excepción de la forma parenquimatosa), y puede durar uno ó más años hasta reducir el ojo á un muñón.

Desde que se inicia la atrofia, la cornea pierde su brillo, el iris se decolora, el globo disminuye de volúmen, se deforma, y queda sumamente blando. Si el ojo se reduce á un muñon, todas las porciones intraoculares se desorganizan, y hasta suele transformarse la coroides en tejido óseo, en cuyo caso se sentirá á la presión la dureza de un cuerpo sólido.

He observado la ciclitis con igual frecuencia en ambos

ojos. Recuérdese que la de origen simpático es binocular, y que representa en esta serie la cuarta parte de los casos.

La ciclitis procede por brotes, en cuyos intérvalos siente el enfermo un bienestar relativo. Si la inflamación es de origen diatésico, particularmente reumático, toma con frecuencia carácter recidivante; á un brote parcial sucede la curación, y pueden presentarse nuevos focos de tiempo en tiempo.

Tratamiento.—En las ciclitis diatésicas se atenderá preferentemente al tratamiento general; los mercuriales y iodurados en los sifilíticos, los salicilados en los reumáticos, el aceite de chalmoogra en los leprosos.

Del ioduro de potasio 2 á 4 gramos diarios; del salicilato de litina 2 gramos por término medio, y de 2 á 12 cápsulas de chalmoogra en dosis ascendentes y descendentes.

Localmente una solución de

Acido salicilico..... 1 gramo.
Agua dest.....700 »

en las reumáticas, y

Acido bórico..... 20 gramos.
Agua dest. melisa.....700 »

en las traumáticas.

En éstas debe extraerse el cuerpo vulnerante si ha penetrado en el ojo, lavar la herida, y hasta cauterizarla al rojo con el galvano ó termo-cauterio.

La paracentesis de la cámara anterior es muy útil, y he tenido motivos de apreciar sus beneficios.

En un caso de hipopion de abundancia escepcional, que llenaba los dos tercios de la cámara anterior, practiqué con con brillante resultado una iridectomia. La operación fué muy dolorosa á pesar de la cocaina, pero pronto vino una remisión notable, el hipopion no se reprodujo, y el ojo pudo salvarse.

Se emplearán además la antipirina el interior, y una pomada de

Clorhidrato de morfina..... 0.50 gramos.
Vaselina.....10 »

para poner en la sien, con objeto de combatir el dolor.

Se usarán algunos purgantes, y se llenará cualquiera indicación sintomática que pueda surgir.

Al principio es conveniente la atropina en colirio para impedir la obstrucción pupilar.

GLAUCOMA

El glaucoma es una enfermedad del aparato uveal. El edema de la corio-capilar, produce según Nicati el acceso agudo. La hipersecreción de humor acuoso por cualquiera causa que se provoque producirá un acceso agudo si es brusca, ó si más lenta dará lugar á una forma irritativa. Y en fin, es lo más probable que las retenciones del humor acuoso por insuficiencia de las vias escretorias sea la causa del glaucoma crónico simple.

Nicati en un notable trabajo experimental—*Glándula del humor acuoso*—establece que el epitelio que recubre los procesos ciliares constituye la glándula. Esta extrae de la sangre de la corio-capilar los materiales para elaborar el humor acuoso, que se vierte en la cámara anterior, y desde allí es expelido por los pozos absorventes del iris y los espacios de Fontana y vias linfáticas á las venas.

Cualquiera alteración de este aparato glandular que dé por resultado la retención de humor acuoso, producirá un glaucoma. De modo que habrá dos formas: la una producida por edema de la corio-capilar é hipersecreción de humor acuoso; la otra por deficiencia de las vias eliminatorias permaneciendo inalterada la función glandular. Según entiendo, la primera forma origina los ataques agudos; el segunda el glaucoma crónico simple.

Etiología.—He observado esta enfermedad con alguna mayor frecuencia en los varones que en las hembras. Sabemos que la padecen todas las razas; aunque en esta serie no hemos anotado ningún caso en los chinos.

El glaucoma se observa muy rara vez antes de los treinta años. La forma crónica es propia de la vejez, mostrándose habitualmente hacia los cincuenta años, y es común en individuos ateromatosos. Pero las formas hipersecretorias ó irritati-

vas, y los glaucomas secundarios, pueden aparecer en cualquiera edad.

De los casos que hemos anotado todos pasaban de los veintisiete años, á excepción de un negro de catorce que había perdido un ojo por traumatismo operatorio y en el segundo se desarrolló un glaucoma hemorrágico con inyección periquerática, neuralgia, fotofobia, lagrimeo, T>n, V=p. l. Pero la mayor parte de los enfermos de esta serie tenían de cuarenta á sesenta años.

Poca influencia pueden ejercer las profesiones en el desarrollo del glaucoma, pues al lado de las costureras y escribientes, cuyos trabajos exigen esfuerzos sostenidos de acomodación sobre objetos pequeños, figuran los labradores y marinos, cuyos ojos descansan en un horizonte extenso. Son además, tan variadas las profesiones de estos enfermos que no puede considerarse que ninguna de ellas predisponga al glaucoma.

Algunos estados diatésicos predisponen á esta enfermedad. He visto estallar un violento acceso glaucomatoso en un individuo *artrítico* á consecuencia de la irritación determinada sobre la glándula uveal al desgarrar una secundaria, el cual terminó por la atrofia del nervio óptico; mientras que esta operación sólo determina habitualmente ataques pasajeros.

Las alteraciones del aparato circulatorio durante la vejez, *el ateroma*, indudablemente ejerce influencia en la producción del glaucoma, pues no sólo se comprueba en muchos de los enfermos, sino que el glaucoma primitivo se desarrolla después de los cuarenta años. Uno de mis enfermos, de setenta y tres, además del ateroma arterial, padecía de una lesión mitral.

En dos casos he notado *sífilis* sin que figurase como causa determinante. Sin embargo, creo que puede serlo de un modo secundario por la formación de gomas ciliares, ó de trastornos graves de la función uveal.

Pueden producirlo del mismo modo toda clase de *tumores intraoculares*. He visto un glaucoma con exoftalmia, cuya cau-

sa probable era un tumor del nervio óptico por detrás del globo ocular.

He anotado también un caso dudoso en que la enferma atribuía su enfermedad á la grippe. En efecto, durante la convalescencia se le presentaron neuralgias ciliares en ambos ojos que duraron tres semanas, y la dejaron ciega. Tres meses después, cuando la examiné, tenía las papilas del nervio óptico atrofiadas y totalmente excavadas, era

$$V \begin{cases} O.\ D. \\ O.\ I. \end{cases} = 0. \quad y \quad T \begin{cases} O.\ D. \\ O.\ I. \end{cases} = n.$$

Un colega que antes que yo la había visto, formuló seguramente igual diagnóstico, puesto que le practicó una iridectomia.

Una costurera, de 28 años, me consultó por ataques de glaucoma en O. I. que aparecieron sin causa apreciable. Del reconocimiento resultó que desde once años antes venía padeciendo hemoptisis que fueron particularmente abundantes en la época en que apareció el glaucoma. Esta enferma era además anisometrope

$$R \begin{cases} O.\ D. = E. \\ O.\ I. = 6^d \end{cases}$$

Conviene recordar, sin embargo, que la mayor parte de los gloucomatosos son personas sanas.

Causas externas locales pueden originarlo, como suele observarse á consecuencia de traumatismos.

Las causas intraoculares de glaucoma son múltiples.

En este grupo figuran los glaucomas *secundarios*, por sinequias anteriores y posteriores, enfermedades del cuerpo ciliar, del cristalino, etc., enfermedades que producen irritaciones de la glándula, y por consiguiente hipersecreción de humor acuoso, ó bien que comprimiendo la base del iris se oponga á la libre excreción de dicho líquido. Dos de estos enfermos tenían luxado el cristalino.

El glaucoma primitivo aun cuando se halle bajo el influjo de una diátesis, tiene una causa inmediata en el mismo ojo, que consiste también en exceso funcional de la glándula, por mayor aflujo sanguíneo y edema de la corio-capilar, ó por irritación directa del epitelio glandular de la *pars ciliaris retinæ;* ó por el contrario, en el extrechamiento de las vías excretorias. De ambos modos se produce un aumento de la tensión ocular pasajero ó permanente, que determina los fenómenes variados del glaucoma.

La *refracción* del ojo se ha considerado como causa que predispone á esta enfermedad. En efecto, la contracción permanente del músculo ciliar en los hipermetropes origina una excitación en la coroides que provoca mayor aflujo de sangre á la glándula aumentando algo la secreción, y tal vez la misma contracción disminuya el calibre de algunas de las vías excretorias.

El astigmatismo que produce contracciones parciales del músculo ciliar obra de un modo análogo.

La anisometropia, diferencia de refracción en cada uno de los ojos, produce un trastorno de la acomodación que también repercute en la función uveal.

De los diez y seis casos en que anoté la refracción, ocho eran E de ambos ojos; solo dos eran H de 0.50^{d} y de 1^{d}; uno era M de 4^{d} y dos enfermos en quienes solo pudo examinarse un ojo tenían —2 y —10 respectivamente. La anisometropia se comprobó en dos que tenían,

$$\text{uno R} \begin{cases} \text{O. D.} = -1.50 \\ \text{O. I.} = +1.25 \end{cases} \text{y el otro R} \begin{cases} \text{O. D.} = \text{E} \\ \text{O. I.} = -6 \end{cases}$$

Síntomas.—El glaucoma primitivo es una enfermedad que ataca los dos ojos, aunque no siempre se desarrolla en igual grado en ambos, así es que puede existir en uno solo durante cierto tiempo; pero se comprende que el glaucoma secundario será monocular.

Uno de los primeros síntomas que llama la atención del enfermo consiste en el fenómeno de la irización, es decir, de ver anillos coloreados alrededor de los focos luminosos. Esto se debe probablemente á la compresión y edema de la córnea, y tal vez del cristalino, que modifica su disposición molecular.

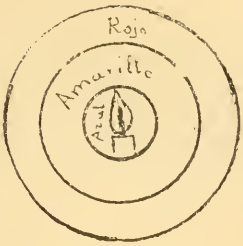

Fig. 34. Iris del glaucoma.

El arco-iris (como se dice comunmente), que los enfermos ven en derredor de una luz no siempre tiene los mismos colores ni las mismas dimensiones. Esta varía igualmente con la distancia.

Cuando el enfermo se halla á la luz difusa del día el fenómeno de refracción de que hemos hablado se manifiesta por una niebla ligera, tan tenue que no le impide distinguir los objetos al principio; pero al cabo de cierto tiempo se hace más densa y disminuye la agudeza visual.

La presbicia se acrece rápidamente; el alejamiento del punto próximo obliga al enfermo á servirse de espejuelos convexos para la lectura, ó á cambiarlos por otros más fuertes que los que usaba. Uno de mis clientes, de 44 años, con $M=1.50^d$, se asombraba de que de pronto le fuese imposible distinguir de cerca sin espejuelos, y de verse precisado á usarlos convexos.

La tensión ocular se aumenta constantemente durante e período de formación y de estado de glaucoma. Es difícil de apreciar cuando es poco pronunciada. Hay glaucomas en que es T=n, aun cuando estén completamente desarrollados con excavación de la papila y atrofia del nervio. Esto, sin embargo, no quiere decir que haya faltado este síntoma de tanta importancia, sino que durante la evolución de la enfermedad hay períodos de calma. Este siempre debe preceder á un período último del glaucoma que raras veces se observa, estado de degeneración, caracterizado por la atrofia lenta del bulbo, con la

disminución de la tensión ocular que constantemente la acompaña. Tal vez pueda consistir dicha atrofia en el entorpecimiento considerable ó en la cesación funcional de la glándula uveal, que incapacitada de proveer á los medios transparentes, que es su función esencial, éstos no se renuevan, se reblandece el humor vitreo, se opacifica y deseca el cristalino, disminuye el contenido del ojo, que se siente blando á la presión, y el des-

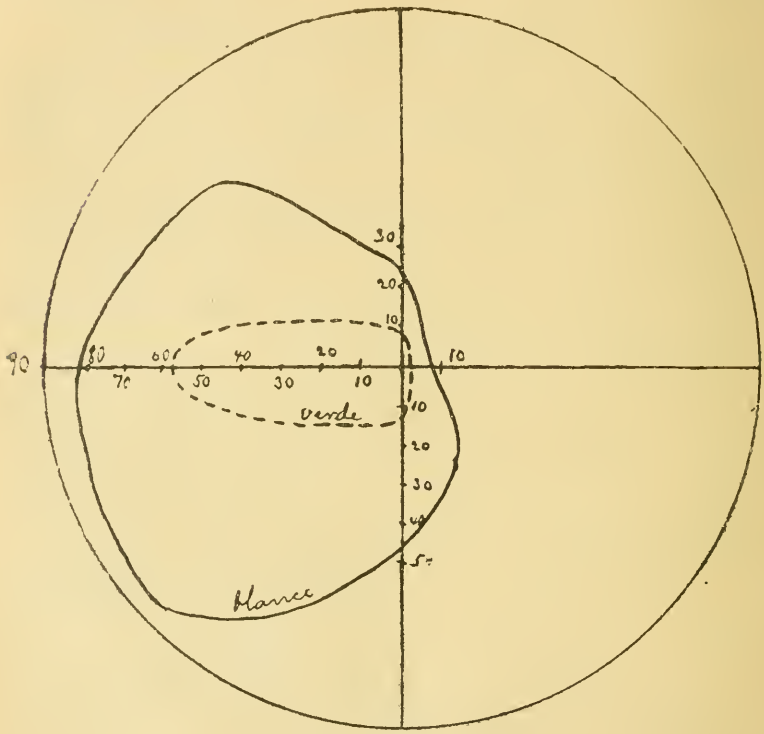

Fig. 35. C. v. del glaucoma.

equilibrio de la tensión, y la falta de nutrición acaban por desorganizarlo.

Expresamos la tensión intraocular con la mayúscula T, el

estado normal con la minúscula n, y solo usamos los tres grados siguientes:

$$T > n, \qquad T = n, \qquad T < n.$$

En el glaucoma simple primitivo los enfermos notan que su vista disminuye paulatinamente; primero por la niebla debida á la alteración de los medios transparentes, principalmente de la córnea, y después por la compresión de las fibras nerviosas que llegan á quedar atrofiadas, de modo que al quedar

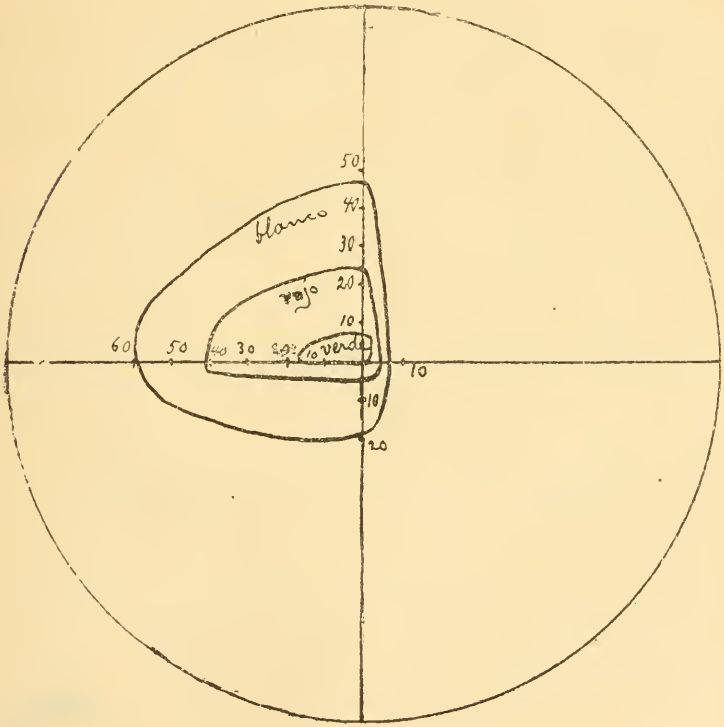

Fig. 36. C. v. del glaucoma.

destruida la conductibilidad nerviosa la vista quedará totalmente abolida.

El campo visual—C. v.—se estrecha en esta enfermedad

de un modo característico. Se pierde la sensibilidad en la porción temporal de la retina, es decir que el campo visual quedará reducido por el lado nasal ó interno, y á la vez se estrecha en el lado superior y algo menos en el inferior. El campo visual, en una palabra, queda alargado transversalmente y limitado á la porción externa; en los casos avanzados queda reducido á un pequeño espacio por fuera del punto de fijación. Acompañamos dos grabados que enseñarán mejor que las explicaciones la forma y dimensión del C. v.

La anestesia de la conjuntiva y de la cornea es un síntoma importante debido á la compresión intraocular. Se puede tocar la cornea sin provocar el reflejo palpebral ó ser éste sumamente débil. En uno de mis enfermos conservaba cierto grado de sensibilidad el centro de la cornea, mientras que las partes periféricas estaban completamente insensibles.

La cornea apenas se enturbia ligeramente en el glaucoma crónico; pero en la forma irritativa su capa epitelial pierde el brillo, se hace irregular, y suelen formarse opacidades difusas en el tejido propio de la membrana; y á estos síntomas acompaña una inyección subconjuntival periquerática y dilatación notable del iris. En un caso observé con el oftalmoscopio un punteado muy fino sobre la membrana de Descemet. En el período de atrofia del ojo suelen verse ulceraciones en la cornea.

Las alteraciones del iris atraen la atención del médico. En efecto, esta membrana es empujada hacia adelante y hace muy estrecha la cámara anterior; su coloración parece turbia, está dilatada y permanece insensible á toda clase de excitaciones; su forma puede quedar más ó menos circular, pero en la mayoría de los casos es ovalada oblícua ó transversalmente. A la larga el iris acaba por atrofiarse.

Fig. 37. Pupila del glaucoma.

El ojo lanza á través de su pupila dilatada un reflejo verde, al que en toda época han concedido gran valor los oftalmólogos, considerándolo como signo esencialísimo del glaucoma. Lo es,

en efecto. Nosotros lo atribuimos á un trastorno en la secreción del humor acuoso, de modo que es sintomático de las enfermedades de la glándula uveal; y por eso lo vemos aparecer en las ciclitis puras ó propagadas al iris ó á la coroides. En los viejos ateromatosos toma también la pupila un tinte verdoso menos intenso que en el glaucoma, pero que creemos que depende igualmente de la influencia que aquella lesión vascular tiene en la producción de humor acuoso.

El color verde varía de tono en las diferentes enfermedades, y en distintos períodos de la misma enfermedad. Así, en el glaucoma, que es la afección en que se observa con más intensidad el reflejo verde, y fácil de comprobar por la dilatación pupilar, no es muy apreciable dicho tinte al principio de la forma crónica simple, y durante cierto tiempo es poco acentuado, mientras que en un período avanzado, ó repentinamente, en un ataque de glaucoma agudo, se ve á través de las pupilas un reflejo verde intenso, casi de esmeralda cuando se ilumina bien el cristalino, y verde oscuro en caso contrario.

En la ciclitis serosa la pupila aparece de color oscuro, en la forma plástica es verdoso claro y algo brillante. En las iritis y coroiditis también suelen tomar un tinte verdoso los medios interiores aunque de un modo más vago.

La dilatación pupilar hace persibir mejor el reflejo verde, y por la misma razón es aparentemente más intenso en los operados de iridectomia. Se explica esto por la mayor extensión que entonces toma la superficie reflectora.

En qué parte del ojo existe la coloración verde? Difícil parece fijarlo. Hasta ahora se ha usado el término vago de *reflejo verde de la pupila*. Desde 1887 preferí localizarlo en el cristalino. En efecto, si no en lo absoluto, el tinte verde parece más intenso en la lente. Examinando el ojo á la luz focal no se nota el menor enturbamiento en el humor acuoso, ni apenas en las capas anteriores del cristalino, al paso que en las profundas y el humor vitreo se ve como un finísimo polvo ver-

de. Pocas veces he podido examinar glaucomatosos afáquicos, y en ellos apenas existía la coloración verde, ó por lo menos no me llamó la atención; en uno de éstos, sin embargo anoté que no tenía reflejo verde.

En la interpretación que doy á este fenómeno, haciéndolo depender de un trastorno en la secreción uveal, creo que el humor acuoso tendrá también la coloración verde y que no es perceptible en el escaso volúmen de este líquido, mientras que el reflejo parece intenso en las partes profundamente situadas. Pasa aquí un fenómeno análogo al del agua del mar, que en pequeña cantidad parece incolora, y es de azul intenso en la extensión del occeano.

Esta coloración solo es perceptible á la luz reflejada, principalmente enfocando en la pupila un haz de rayos luminosos. En los casos acentuados parece opaco el cristalino á la simple inspección, pero si se ilumina el ojo con el oftalmoscopio, se verán la retina y la coroides, en todos sus detalles, á través de humores perfectamente transparentes.

Hemos dicho que la *cámara anterior se estrecha* notablemente empujada por el cristalino ó el líquido de la cámara posterior. Puede existir, aunque rarísima vez, alguna mayor profundidad en dicha cavidad. Para esto es preciso que sea T=n, pues en los períodos de aumento de tensión está siempre el iris dilatado y rechazado contra la cornea y su círculo mayor estrechando los espacios de Fontana.

El glaucoma lleva una alteración á la nutrición del cristalino. Esta y la compresión acaban por quitarle su transparencia. La opacidad se forma hacia el polo posterior, ó es diseminada, pero se asienta de preferencia en la mitad posterior de la lente. La razón de este modo de formarse es probablemente la dificultad mayor de nutrir dicha porción.

El exceso de tensión comprime todas las partes del ojo. En la cornea produce un ligero enturbiamiento, y la distiende, así como la esclerótica, en los individuos jóvenes, y en los adul-

tos suelen formarse ectasias en los focos de ciclitis, el cristalino se cataracta, el iris se dilata y se atrofia, &. Pero en ningún punto es más grave la compresión que sobre la papila del nervio óptico. Como este punto ofrece ménos resistencia que otras partes, es rechazado en su totalidad á una profundidad de 0.m 001 ó 0.m 002 y á veces más, del nivel de la retina. Esta *excavación de la papila* es característica; en su fondo se vé la lámina perforada, y los vasos centrales; su coloración es blanca con un tinte ligeramente verdoso en el centro, pero esto no es constante. La fibra bajo tal compresión se atrofia, y queda interrumpida la conductibilidad nerviosa, y por consiguiente, suprimida la vista. La circulación propia del nervio, que en estado normal le dá color rosado, queda también suprimida, y aparece al exámen completamente blanco. Algunas veces el nervio atrofiado toma un color gris ceniciento. La lámina perforada que se vé en el fondo de la excavación aparece como una criba de punteado fino.

La coroides falta á veces en derredor del nervio, en una estrecha zona. Este estado se conoce con el nombre de *anillo escleral*, y es importante conocerlo para no confundir la escavación glaucomatosa con las escavaciones fisiológicas que son parciales y limitadas al centro de la papila, con pendiente suave; mientras que la que nos ocupa es total, y cortada á pico, de tal modo, que sólo se vé el fondo y no las paredes.

No se tomará por anillo escleral el estafiloma posterior de los miopes que es una atrofia especial de la coroides, con estasia de la esclerótica y del cual nos ocuparemos en el capítulo siguiente.

La escavación se reconoce con el oftalmoscopio, á la imagen derecha en que la superficie y el fondo enfocan con diferentes lentes; así por ejemplo, en un individuo enmetrope verá un observador, enmetrope también, la retina y el borde del nervio sin lente alguna; y si para distinguir el fondo necesita emplear una lente cóncava de tres dioptrias, diremos que la papila está

escavada de esa cantidad. Para apreciar la profundidad, se sabe que cada tres dióptrias equivalen á un 0.m 001 de distancia; luego en este caso la escavación tendría 0.m 001 de profundidad.

También se puede conocer la escavación por la disposición especial de los vasos centrales de la retina. Estos al llegar al borde de la papila se incurvan en forma de gancho y desaparecen para volverse á presentar en el fondo de la escavación. Dichos vasos llegan al nervio por el lado interno hácia donde han sido rechazados por el exceso de tensión. El lado externo de la papila parece desprovisto de ellos ó se ven escasos.

Al principio del glaucoma no es raro observar pulsaciones en la arteria central, signo de valor puesto que solo se observa en esta enfermedad, y que en estado fisiológico no se perciben en ella, sino en la vena. Se ven mejor las pulsaciones enfocando á la imagen derecha la emergencia de la arteria, y en momentos de estar completamente inmóvil el ojo, para evitar errores.

Es muy raro observar alteraciones en la retina. Solo he anotado en uno de mis enfermos glaucomatosos, y que á la vez era cardiaco (soplo mitral), una hemorragia en la mácula de O. D., pequeña y rodeada á cierta distancia por un arco de exudaciones formadas por estrías radiadas de puntos blancos, dispuestos al rededor de la mácula como centro. Esta lesión es análoga á la que se observa en la neuro-retinitis brightica, pero en este caso no existía albuminuria. En otro enfermo existían exudaciones maculares sin hemorrágia.

Hay una forma de glaucoma designado con el nombre de *hemorrágico*, y caracterizado por un derrame abundante de sangre en el interior del ojo. Se crée que depende de la ruptura de los vasos que se hacen muy friables. Es muy rara y se la considera bajo el influjo del ateroma. El único caso que he observado se presentó en O. D. de un negrito de 14 años, con dolor, lagrimeo, fotofobia, T>n., y la sangre derra-

mada tanto en el humor vitreo como en el acuoso, y V=p. l. al cabo de un año de enfermedad.

Cinco veces he observado *estrabismo divergente* en esta serie de glaucomatosos. El primero tenía catarata en el ojo desviado; uno, en glaucoma crónico simple de ambos ojos, pero se desvió aquel en que era V=O.; otro, en una mujer que ya había perdido la vista de ámbos lados; á la que se declaró una parálisis completa del 3er. par izquierdo, y en quien se había iniciado la atrofia del bulbo. Un labrador sufre un traumatismo en O. D. con formación de catarata, y pérdida de p. l.; á los 20 años se declara glaucoma insidiosamente en O. I., y aunque conservaba V=$\frac{1}{3}$ se produjo estrabismo divergente de O. D. En fin, en el último caso parecían depender glaucoma y estrabismo de un tumor del nervio óptico retrobulbar.

Marcha.—El glaucoma, apesar de lo mucho que ha ocupado á los oftalmólogos, es un proceso morboso complejo, cuya marcha puede variar tanto que los cuadros extremos llegan á ser muy diferentes. Esta variedad ha ocasionado la clasificación del glaucoma en distintas formas: 1º, crónico simple; 2º, irritativo; 3º, agudo; y aun otras distinciones (absoluto, hemorrágico, &ª).

La sintomatología que acabamos de exponer corresponde al glaucoma simple, que consideramos producido por insuficiencia en la excreción de los líquidos oculares, y que es la forma tipo de la enfermedad. Los enfermos no se aperciben de su principio; el ojo tiene su aspecto completamente normal, la vista es buena, y solo se ven incomodados por una niebla muy ténue, una aureola en derredor de los focos de luz, y por la disminución de la amplitud de la acomodación, que les obliga á usar lentes convergentes para ver de cerca.

En una buena parte de los casos se inicia la enfermedad por un dolor más ó menos agudo, que desaparece en breve tiempo, y deja tras sí el glaucoma de marcha indolente con los síntomas que acabamos de indicar.

El iris y el cristalino son rechazados hacia adelante de modo que la cámara anterior se pone muy estrecha, la pupila se dilata y del fondo se recibe el reflejo verde. El campo visual se extrecha por el lado interno aproximándose al punto de fijación y la vista disminuye considerablemente. Los síntomas enumerados en este párrafo constituyen la segunda fase en la larga evolución del glaucoma.

Perdida la vista por la atrofia del nervio, puede permanecer el ojo en este estado durante muchos años. Solamente en algunos casos he visto iniciarse un período final de atrofia con disminución del volúmen y de la tensión intraocular.

No en todos los casos es tan indolente la marcha del glaucoma. Con frecuencia se ve, en efecto, no solo iniciarse la enfermedad por acceso doloroso, sino que se repiten éstos con intérvalos variables quedando el ojo en un estado congestivo debido á la inyección de los vasos subconjuntivales junto á la cornea y extendiéndose á veces á toda la conjuntiva bulbar y provocando por acción refleja lagrimeo y fotofobia, de modo que á primera vista pudiera tomarse por una conjuntivitis. Esta forma irritativa de glaucoma es un estado intermedio entre la llamada crónica y la aguda.

Ataque de glaucoma.—En el curso de un glaucoma crónico, ó bien repentinamente por el influjo de causas desconocidas que provocan según creemos una hipersecreción en la glándula uveal, aparece el ataque. Los enfermos sienten un dolor agudísimo en el ojo que designan gráficamente con el nombre de *punzada de clavo*, porque lo comparan con un clavo ardiendo que se encajase en el ojo y se hundiese á través del cráneo hasta la región occipital. El dolor está al principio limitado al ojo, pero bien pronto se propaga á toda la primera rama del trigémino y en algunos casos á todo el nervio.

Mientras dura el dolor se percibe la conjuntiva congestionada, tumefacción del párpado superior, y contractura del orbicular; el ojo permanece inmóvil, la córnea insensible y sin bri-

llo, la cámara anterior muy estrecha, el iris congestionado, la pupila dilatada é inmovil, á menudo ovalada, el cristalino verde y el fondo del ojo se vé turbio; la vista suprimida. A la presión con la yema de los dedos se siente el ojo duro como una piedra.

El acceso glaucomatoso se declara más comunmente por la noche y suele durar de algunas horas á varios días. Cuando es de larga duración suele remitir algunas horas al día. El ataque desaparece gradualmente. La neuralgia aguda del principio se transforma en un dolor con latidos, más soportable, y que al desaparecer deja el ojo en el estado de congestión que dijimos al hablar de la forma irritativa y que simula un proceso inflamatorio.

Los accesos glaucomatosos suelen repetirse en épocas indeterminadas sin que pueda preveerse su aparición.

El glaucoma se ha dividido también en *primitivo* y *secundario*, según que se muestre sobre un ojo sano hasta entonces, ó que haya sufrido alteraciones por enfermedades anteriores, ó durante el curso de otra enfermedad.

Tratamiento.—En el glaucoma simple se usará una solución de eserina ó de pilocarpina, instilando tres gotas en el ojo, una ó varias veces al día. Usamos la siguiente fórmula:

Sulfato neutro de eserina.....	0.10 gramos.
Agua destilada de rosas.....	10.00 »
Licor de Van Swieten.....	X gotas.

ó bien

Nitrato de pilocarpina.....	0.20 gramos.
Agua destilada de rosas.....	10.00 »
Licor de Van Swieten.....	X gotas.

Debe emplearse también un tratamiento diatésico en los individuos que lo sean, y derivaciones intestinales de tiempo en tiempo.

Si en los reconocimientos periódicos que se hagan se com-

prueba que la enfermedad continúa su marcha progresiva se acudirá entónces á los medios quirúrgicos. La esclerotomia, y sobre todo la iridectomia serán beneficiosas.

Pero estas operaciones, principalmente la última, darán brillantes resultados en las formas agudas ó irritativa. En la aguda será conveniente esperar la remisión del dolor, mediante los mióticos, instilados como llevamos dicho, lociones emolientes, aplicación en la sien de una pomada compuesta de

Clorhidrato de morfina	1 gramo.
Vaselina	50 »

y al interior la antipirina tomando cada cuarto de hora una oblea de 0.gr.25, ó una poción fuertemente opiada, ó en fin, recurriendo á las inyecciones hipodérmicas de morfina. Pero indudablemente la iridectomia es el remedio soberano contra la neurálgia. Su efecto más positivo en la curación es la cesación del dolor.

En la parte de operaciones se tratará más extensamente este particular.

HIDROFTALMIA

Esta enfermedad es una variedad de glaucoma, con caracteres especiales debido á la epoca de su desarrollo en que se dejan distender la esclerótica y la córnea. Pero hay causas íntimas, no conocidas, que provocan la enfermedad solo en ciertos casos.

La hidroftalmia puede ser congénita ó adquirida. Los tres enfermos que he anotado la hicieron remontar al sarampión, á la viruela y al tifus, que habían padecido en la infancia. Durante la convalescencia de la viruela, refiere uno, se

ulceró la cornea izquierda en el centro, sobrevino la pectoración y se formó una gran sinequia anterior. El ojo empezó desde entonces á aumentar de volúmen; distendiéndose particularmente por parte de la cornea que se hizo estafilomatosa, mientras que la esclera se adelgazaba hasta el punto de que á la altura de la inserción del recto superior se veía por transparencia la uvea. Este ojo era por consiguiente, piriforme, y estaba sumamente duro.

Un mulato pasó el tifus á los diez años. Desde entonces empezó á sufrir punzadas en los ojos y en la cabeza, con un estado casi contínuo de irritación ocular, y disminución progresiva de la vista. Las córneas se distendieron notablemente con forma globulosa, pero conservándose transparentes—*estafiloma globuloso*,—la cámara anterior se hizo profundísima, los ojos se pusieron muy duros, y perdieron totalmente la vista.

En otro caso monocular consecutivo al sarampión con úlcera central y sinequia anterior, el ojo llegó á adquirir un volúmen tan considerable—*buftalmia*, ú ojo de buey—que hubo que practicar la enucleación porque los párpados no podían contenerlo, y sufría contínuamente irritaciones y ulceraciones.

Exámen macroscópico.—Diámetro ecuatorial 0.^{m}026, ántero posterior 0.^{m}032; solamente desde el polo postorior al borde escleral tenía 0.^{m}028. El humor vitreo, completamente licuado, se derramó al incindirlo, sin que ninguna porción quedase retenida en los tabiques que normalmente existen, de modo que éstos debían haber sido destruidos. La retina estaba engrosada, y se desgarraba fácilmente al separarla de la coroides. No se vió vestigio de cristalino, que probablemente fué reabsorvido. Los procesos ciliares estaban atrofiados. La cornea opaca, y el borde pupilar adherido á su centro.

El pronóstico de la hidroftalmia es fatal. Los tratamientos conocidos impotentes para curarla ni mejorarla.

ESCLERO-COROIDITIS

Esta, como otras enfermedades de la región ciliar, determina un proceso glaucomatoso. Sabemos que los que no afectan esta tendencia, como los traumatismos, producen la atrofia del bulbo.

Dos formas se estudian de esclero-coroiditis, la una anterior, que se desarrolla en la región del cuerpo ciliar ó en su proximidad; y la otra posterior constantemente limitada á la vecindad de la inserción del nervio óptico en el ojo. Estas dos formas son tan distintas que, conviene estudiarlas en capítulos separados.

El exceso de tensión intra-ocular que es el fenómeno que se considera capital de las afecciones glaucomatosas no siempre desarrolla el mismo cuadro sintomático. En tres estados diferentes se observa el predominio de la presión interna: 1º por mayor aflujo sanguíneo á la coroides, é hipersecreción de humor acuoso; 2º por estrechez de las vias excretorias; 3º de un modo secundario por menor resistencia de la cubierta fibrosa. Así, vimos al estudiar las enfermedades de la cornea que el reblandecimiento de esta membrana hace preponderar la presión interna y se producen todas las variedades de estafilomas de dicha membrana. Esto en realidad, no es un proceso glaucomatoso, puesto que no sufre la región ciliar al ménos durante cierto tiempo; pero los fenómenos á que da lugar son análogos por la falta de resistencia de una parte de la cubierta externa.

Sabemos que la hidroftalmia, es un proceso glaucomatoso de la infancia, caracterizado por la distensión de toda la cubierta fibrosa, cornea y esclerótica, que da mayor volúmen al ojo del que le corresponde fisiológicamente, por la falta de solidez de dichas membranas en la primera época de la vida. La distensión escleral del polo posterior, propia de los

miopes, no se acompañan de aumento de la presión intraocular ni de estado glaucomatoso de ninguna especie.

En la adolescencia y en la edad adulta suelen verse estafilomas esclerales parciales, por consecuencia de ciclitis ó por otras causas no bien conocidas. En los miopes es común el estafiloma del polo posterior sin manifestaciones inflamatorias y que dista mucho de ser idéntico á la forma anterior.

En la edad adulta y sobre todo en la vejez, la envoltura del ojo adquiere gran resistencia. de modo que, la presión interna solo consigue rechazar la papila del nervio optico originando el glaucoma tipo.

Por esto que decimos se comprenderá, cuan obscura es la etiología de los procesos glaucomatosos y que no bastan un exceso de tensión para explicarlos. Probablemente las enfermedades de este grupo obedecen á causas, con frecuencia, muy distintas. En la imposibilidad sin embargo de aclarar este caos, nos limitamos á continuar la exposición de estas enfermedades, bajo el punto de vista clínico de nuestra observación personal.

Esclero-coroiditis anterior.—La casi totalidad de los casos han sido varones en esta serie, y de raza blanca. La mayor parte eran adultós, de 18 á 40 años. Solo uno de los enfermos pasaba de 50, y ese hacía años sufría la enfermedad.

Ví atacado el O.D. cinco veces, el O.I. seis, y una vez fué la enfermedad binocular.

Etiología.—He visto un caso en un mulato escrofuloso, pero no creo que esta diátesis tenga influencia en la formación de la enfermedad. Pudiera acusarse la herencia hasta cierto punto, como lo he observado en un muchacho que nació con múltiples lesiones oculares, entre ellas el adelgazamiento de la faja ecuatorial de la esclera, que permitia ver el negro de la lámina fusca, pero sin ectasia marcada. Una enferma en el período de la menopausia tuvo la enfermedad, pero á la vez

padecía una lesión cardiaca, y es más racional imputar la esclero-cloroiditis á esta que á aquella causa.

Un leucoma adherente consecutivo á una pústula de viruela determinó una ectasia considerable de las membranas oculares á la altura del músculo recto superior, y en otro por la misma causa la distensión se produjo al nivel del borde superior de la cornea.

Los traumatismos pueden originar esclero-coroiditis. En un caso que he anotado de contusión con el mango de una pluma se declaró una ciclitis, y consecutivamente dos ectasias entre los músculos recto interno, superior, y externo.

Este y otros casos me hacen pensar que la esclero-coroiditis no es más que una forma de ciclitis.

A un enfermo á consecuencia de ciclitis se le formó una ectasia escleral y algún tiempo después me consultó por un tumor del iris que parecía ser un condiloma.

Síntomas.—Los trastornos funcionales, consisten en fotofobia, lagrimeo, dolor y pérdida de la vista. La neuralgia ocular puede extenderse á otras ramas del trigémino y ser bastante aguda. Estos dolores que del globo ocular se irradian á toda la oftálmica son propias de las afecciones uveales.

La disminución de la vista es poco marcada al principio de la enfermedad, pero de un modo progresivo llega á abolirse. En esto es bien distinta la enfermedad de la esclero-coroiditis posterior de los miopes en los cuales ectasias considerables son compatibles con una vista útil para el trabajo.

Los síntomas físicos son numerosos. La inyección subconjuntival es parcial al menos durante cierto tiempo y se limita á los puntos en que ha de distenderse la esclerótica.

Por parte de la cornea he visto un estafiloma cónico en un indivíduo que presentaba simultáneamente ectasias ecuatoriales.

La cámara anterior era profunda en un caso en que además de la esclero-coroiditis tenía el enfermo un tumor del iris.

La pupila con frecuencia está dilatada é inmóvil. En un caso que describiremos más adelante, la enferma padeció de iritis en el curso de su enfermedad. En dos casos había enturbiamiento del humor vitreo por partículas finísimas que impedían ver el fondo del ojo.

En varios de los enfermos la esclero-coroiditis era sintomática de glaucomas, que habían evolucionado con cuadro más ó menos completo, habiéndose comprobado en algunos la atrofia y excavación total de la papila del nervio-óptico. En una mujer se presentó una coroiditis exudativa central.

Casi siempre es $T > n$, en uno de los casos era $T = n$, y en otro en que se iniciaba la atrofia del bulbo $T < n$.

Las ectasias esclerales se forman algunas veces en la parte anterior de la región ciliar hácia el ángulo de la cámara anterior; pero son más frecuentes en la porción ecuatorial. Su número varía de uno hasta cuatro estafilomas y tal vez puedan existir más. Su punto de predilección, es la parte superior del globo ocular, por detrás de la inserción del recto superior ó á los lados de dicha inserción. Solo en un caso he visto la ectasia en la parte inferior del ojo. En algunos suele producirse un adelgazamiento de la esclera en toda la anchura del cuerpo ciliar, de modo que el ojo parece envuelto por una zona negruzca que en muchos casos no está distendida.

Marcha.—Esta enfermedad se desarrolla por brotes sucesivos. Principia por una ciclitis con inyección conjuntival periquerática y dolor, que se extiende hacia el iris determinando sinequias, ó se propaga por el contrario hacia la coroides, y el humor vitreo es invadido por un polvo fino que lo enturbia. Después de algunos meses de sufrimientos todo entra en órden y el enfermo se cree curado; pero al cabo de algún tiempa recae con los mismos trastornos. Desde el primer ataque, ó en los siguientes se deja distender la esclerótica por el exceso de tensión interna á la vez que por falta de resistencia de la cubierta fibrosa en algunos puntos, y queda constituído

el estado característico de la enfermedad. La vista siempre queda afectada, y en los casos graves, el ojo pierde la facultad de distinguir la luz.

Terminaremos con la historia clínica de un caso que pudimos seguir bastante tiempo.

En Marzo de 1890 me consultó una mujer blanca, de 44 años, cardiaca, y que llevaba dos meses sin menstruación. Casi desde la misma época había empezado á sufrir del O.I. una neuralgia que se irradiaba á la mitad correspondiente de la cabeza. En la parte superior del ojo hácia la inserción del recto superior se veía una placa rojiza de inyección conjuntival y escleral. La pupila estaba normal, contractil; la vista disminuida por partículas finísimas que flotaban en el humor vitreo por detrás del cristalino. En el fondo del ojo que se veía nebuloso no se notaba nada anormal.

La neuralgia se acentuaba por las noches, llegando á adquirir gran intensidad; pero la enfermedad seguía su curso con variaciones irregulares, sin que la quinina, el salicilato de litina, el arseniato de sosa, y el ioduro de potasio que sucesivamente se prescribieron lograsen modificarla.

A fines de Abril disminuyó notablemente el dolor, á consecuencia de haberse formado un estafiloma escleral de unos 0m.007 de diámetro en el foco de la ciclitis, que aparecía como un botón negruzco saliente en medio de una zona roja. En Junio había desaparecido la ectasia escleral, no quedando de ella más que la mancha negra de la coroides que se veía á través de la esclerótica adelgazada.

A fines de dicho mes se le habían presentado en O.D. inyección conjuntival, lagrimeo, fotofobia y neuralgia intensa que se irradiaba á toda la oftálmica. En la pupila se habían formado numerosas sinequias. El humor vítreo estaba turbio. En la mácula se veía una erupción de punticos blancos.

Esta ciclitis evolucionó de un modo análogo á la de O.I. durante el tiempo que la asistí, hasta principios de Julio, en que la enferma disgustada de la impotencia del tratamiento, abandonó mi consulta.

En el brote de O.I. llama la atención que la esclerótica se haya adelgazado y distendido, para volver luego á su forma normal, aunque dejando ver de un modo definitivo el color oscuro de la coroides.

Esclero-coroiditis posterior.—Estafiloma posterior.—Nos ocuparemos de esta variedad en el grupo de enfermedades de la coroides.

COROIDES

La coroides no sufre alteraciones tan frecuentes como las partes anteriores del tractus uveal, pero sus lesiones son análogas á las de éstas, dependientes generalmente de alguna diátesis; la sífilis tiene allí una de sus localizaciones predilectas por manifestaciones inflamatorias.

Las lesiones traumáticas son raras. Las anomalías congénitas cuando existen, suelen coincidir con otras semejantes del iris.

Los trastornos de esta membrana han sido más comunes en los varones que en las hembras; y parecen ser más susceptibles los individuos de raza blanca, al paso que son raras en los negros, no habiendo tenido ocasión de observar en está serie un solo caso en chinos ni mulatos.

ENFERMEDADES DE LA COROIDES	Edades extremas	SEXO		RAZAS				TOTAL
		V.	H.	B.	CH.	M.	N.	
Coloboma	.....	1	1	2	.....	.....	.....	2
Desgarraduras	25—43	1	1	2	.....	.....	.....	2
Coroiditis	3—58	14	3	16	.....	.....	1	17
Estafiloma posterior	10—54	12	3	12	.....	.....	3	15
Atrofia	23—61	3	.....	3	.....	.....	.....	3
Total	.....	31	8	35	.....	.....	4	39

COLOBOMA

He observado esta anomalía congénita en dos enfermos, de cuyas lesiones doy una nota.

I. Niño de 12 años.—*Microftalmia.*—Los globos oculares están aplastados. Las córneas tienen próximamente 0.^{m}009 de diámetro.—*Nistagmus.*—*Cataratas;* completa en O.I., una estría en O.D.—*Coloboma de los iris*, simétricos, infero-internos. En O.D., único que puede examinarse con el oftalmoscopio, se dibujó, con alguna dificultad á causa del nistagmus, un *colo-*

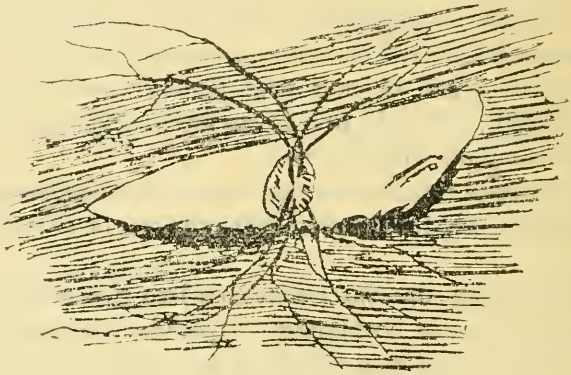

Fig. 38.—Coloboma de la Coroides.

boma de la coroides, transversal, en cuyo centro estaba la papila y prolongándose hacia los lados temporal y nasal más de dos diámetros papilares. El fondo de este coloboma era blanco, sus extremos angulosos; el borde superior lo formaba la coroides intacta, bien limitada, como si hubiese sido recortada en esa línea; el borde inferior estaba bordado por una faja de pigmento. La papila aparecía con su disposición normal en medio del coloboma, y sobre él pasaban sin alteración los vasos gruesos de la retina. La tensión intra-ocular era normal, y la vista suficientemente buena para permitirle leer caracteres pequeños.

Lo curioso de esta observación es la disposición anormal del coloboma de la coroides contrastando con la disposición típica del del iris.

II. - Mujer de 38 años, nació con colobomas completos de ambos iris, infero-internos, inclinados como 60° á partir del extremo interno de la horizontal. A continuación y siguiendo el mismo eje se vé un coloboma de la coroides, idéntico en ámbos ojos. Al oftalmoscopio se vé de color blanco brillante; su extremo anterior, que no puede precisarse, se pierde en la región ciliar. La papila tiene excavación fisiológica y dista algo ménos que su diámetro del extremo posterior del coloboma. Sobre dicho

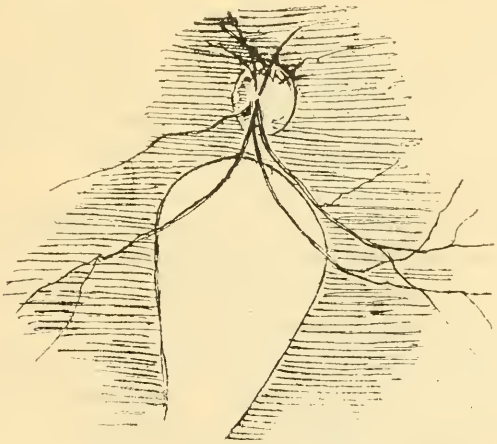

Fig. 39.—Coloboma de la Coroides.

extremo pasan los vasos de la retina; pero en su mayor parte está desprovisto de vasos y conserva una coloración blanca uniforme.

Esta enferma padecía además de cataratas incompletas estacionarias que dibujaban la estrella posterior del cristalino. Digo estacionarias porque la enferma siempre había tenido mala vista á la luz del día, y se mejoraba en una semi-oscuridad, es decir, cuando se dilataba la pupila.

DESGARRADURAS

Un jornalero me consulta por disminución de la vista, debida á atrofia de las papilas, que considero de origen atáxico. En el exámen oftalmoseópico descubro una ruptura de la coroides bajo forma de una pequeña abertura alargada situada junto á la vena temporal superior O.I. dispuesta verticalmente con una de sus extremidades junto á la papila, y dejando ver en el fondo el color blanco de la esclerótica.

El segundo caso es muy interesante. Una mujer de 24 años, E., recibe sobre O.D. el choque de un resorte, que descargó, con toda su fuerza de 25 libras, al querer mirar el cañón de la escopetica donde estaba colocado. Quedó sin vista tres días, y con neuralgia fuerte y fotofobia, que le impedía abrir el ojo sano. Al cuarto día empezó á recobrar la percepción de luz; hasta los 20 sentía mareo, por desequilibrio del cuerpo al abrir el ojo enfermo.

Cuando la examiné, á los 22 días del accidente, tenía la pupila dilatada, sin haber usado midriático: en la cristaloides anterior se veían depósitos de pigmento como si fuesen restos de sinequias. En diversos puntos del trayecto de los vasos gruesos, se habían formado hemorrágias radiadas, procedentes de ellos, por la forma que adoptaban, propia de los derrames sanguíneos en la capa de fibras nerviosas de la expansión del nervio óptico. En la macula había una hemorragia pequeña, redonda, con prolongaciones lineales en todos sentidos. Un poco por encima de ella había otra más oscura y más pequeña. Entre la mácula y la papila, y concéntrica á esta última se veía una faja blanca, que podría tener 0m.0005 de anchura cuyos extremos se confundían en el meridiano vertical, con porciones blanquecinas, irregulares, de infiltración de la retina que se reconoce además por las hemorrágias radiadas.

La faja blanco-brillante no es otra cosa que la esclera que

se ve á través de la ruptura de la coroides. Sobre ella pasa un vaso de la retina, formando un codo al nivel de la rotura, que indica un movimiento de torsión hacia abajo (?) de la porción temporal.

Pequeños escotomas positivos: el mayor está situado en el punto de fijación, y tiene la forma de una cruz brazos cortos y desiguales.

Diplopia que se explica por ser escéntrica la imágen de este ojo.

En efecto, con el $V = {}^{1}/_{10}$ pero mirando un poco lateralmente.

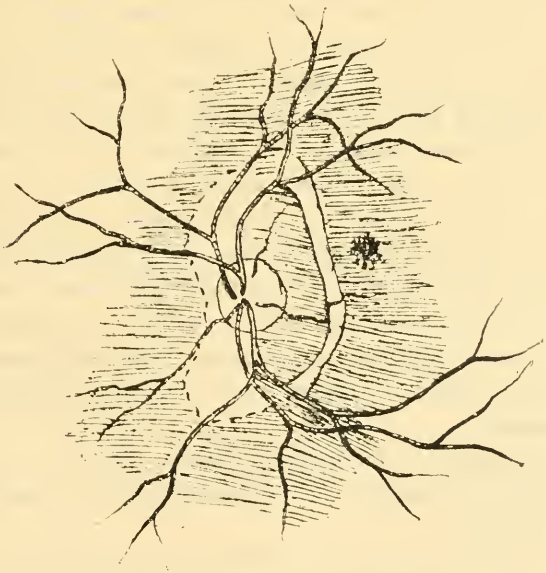

Fig. 40.—Rotura de la Coroides.

La rotura de la coroides se hizo por contragolpe. La contusión sobre la cornea rompió la coroides en el punto diametralmente opuesto.

COROIDITIS

En la coroides como en las demás partes del tractus uveal la inflamación reviste tres formas: *plástica; serosa*, y *purulenta*.

A. Coroiditis plástica.

Esta inflamación, llamada también *exudativa*, se caracteriza por la producción de exudados plásticos en el estroma coroidiano.

Etiología.—Es propia de la edad adulta. Todos nuestros enfermos estaban comprendidos desde los 18 á los 58 años, á escepción de un caso en un niño de tres años, que tal vez había heredado sífilis, aunque no pude obtener confirmación por las preguntas dirigidas á la madre, ni por el exámen del niño.

La causa más común de coroiditis es la sífilis, y con ella reviste la enfermedad una marcha característica que ha decidido á los autores á describirla separadamente. De los 17 enfermos que hemos anotado, 9 eran sifilíticos, comprobada la diátesis por diversas manifestaciones. La coroiditis es una manifestación tardía de la sífilis, propia del periodo terciario. De los casos en que se ha anotado la época, el más reciente se mostró á los ocho meses de infección; en los demás apareció de los dos á los ocho años, y en un caso no vino á manifestarse hasta los catorce.

En una enferma cuya historia hemos dado á conocer en el capítulo Ciclitis, obedecia la inflamación de la coroides á la diátesis reumática.

Uno de mis enfermos de coroiditis venía padeciendo eczemas hacia muchos años, tuvo una erisipela de la nariz y se le descubrió azúcar en las orinas.

En otros enfermos no se reconoció causa apreciable á su afección ocular.

La refracción del ojo creo que sea de escasa ó ninguna in-

fluencia en la producción de la enfermedad, puesto que en tres enfermos fué ligeramente hipermetrópica, cinco eran emmétropes, y tres miopes de cinco á veinte dioptrias.

Es más común en los hombres que en las mujeres, y más en la raza blanca que en las otras.

Síntomas.—Describiremos ahora los síntomas generales á todas las coroiditis, y después agruparemos los de cada variedad con objeto de dar mayor claridad á la exposición.

Fenómenos subjetivos.—Los enfermos ven aparecer de pronto una *niebla* que les vela los objetos. Esta neblina que puede ser muy tenue al principio, se hace en otros casos tan densa que disminuye considerablemente la vista.

En muchos casos la enfermedad es indolente. Algunas veces, sin embargo, acusan los enfermos *dolores periorbitarios*, cefáleas vagas que persisten mucho tiempo, pero sin adquirir nunca gran intensidad, de tal modo que los pacientes le conceden ménos importancia que al enturbamiento de la vista. El dolor es más fuerte cuando la inflamación se propaga á las partes anteriores del tractus uveal.

La niebla que vela los objetos es producida por finísimas opacidades que invaden el humor vítreo. Si algunas de ellas adquieren mayores dimensiones, el enfermo tendrá la sensación de *moscas volantes* que recorren su campo visual. Y hasta pueden percibirlas siendo muy finas las opacidades, como le pasaba á un enfermo que creía ver moverse á medio metro delante de sus ojos infinidad de mosquitos, sin que el oftalmoscopio me permitiese ver otra cosa más que el enturbamiento de las partes profundas.

Los botones de coroiditis destruyen la membrana en que se asientan y comprimen la retina, originando pequeños *escotomas* que con frecuencia pasan desapercibidos. Pero cuando la enfermedad se localiza en la mácula adquiere el escotoma una importancia capital, puesto que deja lesionada la función de un modo definitivo.

El *C. v.* está á veces disminuído, pero sobre todo *interrumpido* por escotomas en los puntos correspondientes á la erupción. Si pudiese hacerse una investigación minuciosa del C. v. se obtendría sobre el papel la reproducción de todas las lesiones oculares.

Fenómenos físicos.—En esta serie hemos anotado la coroiditis limitada al O.D. cinco veces, seis al O.I.; y seis veces fué también binocular.

El *enturbamiento del humor vítreo* que se presenta en el principio de las coroiditis sifilíticas es de gran valor para el diagnóstico. Dicho líquido se vé invadido por un polvo muy fino que se mueve lentamente con los movimientos del ojo. Con frecuencia la opacidad del vítreo se localiza por detrás del cristalino; otras veces se limita á la proximidad del polo posterior, pero conservando siempre sus caracteres especiales. Como fenómeno subjetivo el enfermo vé los objetos á través de una neblina.

En algunos casos se forman *copos membranosos* que flotan como una bandera en el humor vítreo licuado. Estas membranas opacas son de formas variadas, y á veces tan espesas que impiden reconocer el fondo del ojo.

En casos de coroiditis generalizada, el trastorno de la nutrición ocular es suficiente para determinar *opacidades* del cristalino, que empiezan por ser difusas ó diseminadas en la lente.

No siempre la enfermedad se localiza en focos aislados de la coroides; á veces invade la inflamación otras partes de la membrana uveal, y vemos aparecer entonces la iritis con su inyección periquerática y formación de sinequias. En un enfermo sifilítico he visto una iritis plástica propagarse rápidamente á la coroides.

Suele complicarse la coroiditis con un estado glaucomatoso por aumento de la tensión intra-ocular, con otros trastornos propios de dicho procedimiento. En una enferma se mostró la coroiditis en el curso de una ciclitis, con ectasias esclerales.

Variedades.

1ª *Corio-retinitis.*—Esta forma, propia de la diatesis sifilítica, es la más común de todas.

Se reconoce por un polvo muy fino que enturbia el humor vitreo en el cual se mueve. Solo en casos antiguos pueden llegar á convertirse en membranas opacas.

La papila aparece velada por la falta de limpidez del humor vitreo y lo mismo se observa con los gruesos troncos; pero la zona periférica de la retina se vé con mayor claridad. Cuando todo el humor vitreo se ha enturbiado no puede distinguirse nada del fondo del ojo.

Esta forma de coroiditis se presenta en ojos que acaban de sufrir una iritis, ó que la han pasado mucho tiempo ántes. Este último caso es el más frecuente, puesto que la coroiditis es un síntoma del periodo terciario de la sífilis.

Después de uno ó varios meses de duración puede curar bajo la acción de una medicación específica enérgica y el ojo vuelve á su estado normal. En algunos casos persisten indefinidamente copos membranosos y en otros aparecen placas diseminadas de exudaciones.

2ª *Pigmentaria.*—Esta variedad se presenta también en indivíduos sifilíticos. Hemos observado dos casos: en uno se veian dos placas negras alargadas situadas por detrás de los troncos superiores. El segundo enfermo tenía en uno de sus ojos una corio-retinitis antigua con agrupaciones de pigmento esparcidas por todo el fondo del ojo, pero más abundantes en la región macular. Por su forma y disposición tienen un aspecto semejante al de la retinitis pigmentaria, pero eran de mayor tamaño. Por detrás del trayecto de uno de los vasos temporales se veía una plaquita redondeada de atrofia de la coroides. La papila estaba algo decolorada.

3ª *Diseminada.*—Esta variedad pudiera designarse mejor con el nombre de *eruptiva* por la analogía que á la inspección ofrecen sus lesiones con una erupción papulosa de la piel.

Los autores han convenido en llamar *diseminada* á la erupción que se localiza en las regiones ecuatoriales, *central* si asienta hácia el polo posterior del ojo, y *generalizada* si invade toda la extensión de la coroides, y además otra forma *macular* cuando ataca dicho punto. Nosotros desatendemos la localización y solo nos fijamos en los caractéres de las placas para incluirla en esta variedad. Solo la coroiditis macular por los trastornos considerables que lleva á la vista merecerá especial mención.

La erupción está constituida por la aparición de botoncitos pequeñísimos, esparcidos irregularmente en la coroides, blanquecinos ó amarillentos, redondeados. Estos botones no se muestran todos de una vez, sino que tienen un período de desarrollo de duración variable.

La erupción es ordinariamente discreta; se ven en el fondo de 10 á 20 ó 25 manchitas de exudaciones. En los casos en los casos en que hay mayor número, y que se hace confluente la erupción, no es raro ver placas de mayores dimensiones debidas á la fusión de varias de las pequeñas.

La variedad de coroiditis pigmentaria suele mostrarse simultáneamente con la eruptiva, así es que entre los botoncitos blancos pueden verse algunas manchas pigmentarias de mayores dimensiones.

Los botones de coroiditis pueden, bajo la acción de un tratamiento enérgico, y tal vez expontáneamente como lo he observado en un caso, desaparecer después de algunos meses de duración sin dejar señales. Pero lo más frecuente es que aumenten de dimensiones, destruyan por completo la coroides en su centro y se rodeen en todo ó parte de sus bordes de marco pigmento. Esta disposición que afecta en su último período la coroiditis diseminada es característica y persiste indefinidamente.

El sitio en que con mayor frecuencia se observa la coroiditis eruptiva es la región macular, el espacio entre la mácula y

la papila, y de un modo más general, el gran círculo que tiene la mácula por centro y que limitan los gruesos vasos temporales.

En una mujer que me consultó por ciclitis de O.I., descubrí como á los dos meses de tratamiento en la región de la mácula de O. D. en un espacio muy limitado, una erupción confluente de punticos blancos, que se confundían unos con otros, y que clasifiqué de *coroiditis exudativa central.* Dos meses más tarde se desarrolló también una ciclitis intensa en dicho ojo, con dolores agudísimos, sinequias, enturbiamiento del humor vitreo, aumento de la tensión ocular, etc.

En otro enfermo que también tenía en un solo ojo una coroiditis central de puntos finos, había entre la papila y la mácula, una placa ya atrófica de mayores dimensiones y rodeada de pigmento.

Es interesante el caso de un niño de 3 años en quien notó la familia á fines de 1889 que no veía bien.

Las pupilas reaccionaban perezosamente á la luz. Las papilas estaban congestionadas, mal limitadas, con disposición radiada. Las máculas resaltaban con viveza como un punto oscuro rodeado de una zona amarillenta. En O. I. se veía por debajo de la mácula una placa de pigmento menor que un cuarto de la papila.

Al año las papilas estaban más pálidas, y en la coroides se veía una erupción discreta de granitos blancos, situados hacia el polo posterior, y varias plaquitas de pigmento.

Seis meses más tarde la erupción era mucho más abundante, y se extendía á la región ecuatorial.

Ordené el jarabe de Gibert, suponiendo que pudiera tratarse de una manifestación de sífilis heredada.

A pesar del tratamiento seguido con intervalos, la enfermedad ha progresado constantemente. En 1892 la erupción de coroiditis era todavía mayor, siendo abundantes en la periferia de O. I. las plaquitas blancas. En O. D. se ven algunas manchas de pigmento en la región ecuatorial sobre el meridiano vertical en cuyo punto se ven al descubierto los vasa-verticosa. Hacia la región macular hay una placa de pigmento con el centro blanco por la atrofia de la coroides, otra blanca con el centro negro de pigmento, y en fin una tercera blanquecina de exudaciones. De éstas hay varias del lado nasal. La papila muy pálida, con sus bordes confusos, ligeramente estriados. Demuestra un estado inflamatorio

lento que conduce á la atrofia. Los vasos de la retina conservan su apariencia normal.

Actualmente es manifiesta la hemeralopia. El niño vé mal desde la caída de la tarde.

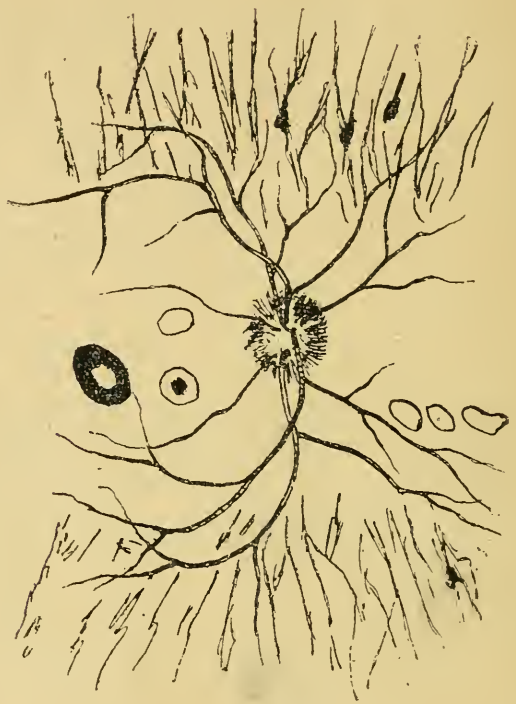

Fig. 41. Coroiditis diseminada.

Observación de coroiditis diseminada.

Un adulto blanco, artrítico, enfermó de O. D. notando su vista disminuída por una niebla y dolores vagos en el ojo.

Lo examiné al año de estar enfermo y era V=$\frac{1}{2}$ y los límites del cam-

po visual normal. El fondo del ojo era normal en apariencia valiéndome de la imágen invertida, pero á la imágen derecha se notaba hiperemiada la papila, y dentro del gran arco descrito por los vasos temporales se veían esparcidas multitud de manchitas blanca, redondeadas, de 0.mm1 próximamente, más pequeñas y más confluentes junto á la mácula.

Con el ioduro de sodio y la antipirina por haberse descubierto cierta cantidad de azúcar en las orinas, se obtuvo la curación completa en cinco meses sin que dejase el menor rastro la erupción.

Fig. 42. Coroiditis diseminada.

Suele localizarse la coroiditis en la misma mácula en ciertos casos que pudieran llamarse *maculares* por la importancia que dicha localización tiene para la función visual. Estas coroditis maculares ó centrales están ordinariamente constituídas por una placa atrófica de regulares dimensiones. Hemos anotado el caso de un adulto que en la mácula del OI. presentaba una placa de coroiditis oblonga de medio milímetro de diámetro de color rosa claro y cuyos bordes se perdían insensiblemente en la porción sana. La desaparición de pigmento permitía ver algo la trama vascular de la coroides. Dentro de la placa había dos puntos negros, y fuera, pero muy próxima, otra mancha de pigmento. En este enfermo ligeramente hipermetrope la enfermedad evolucionó silenciosamente, y se apercibió de ello al cerrar casualmente el ojo sano. El escotoma central positivo solo permitía $V=\frac{1}{10}$

4ª *Atrófica.*—Suelen verse en las miopías fuertes formar-

se, además del estafiloma posterior, grandes placas de atrofia de las coroides. Estas son redondeadas con frecuencia mayores que la papila, y están situadas cerca de ella y á lo largo de los troncos vasculares de la retina que pasan sobre las mismas sin sufrir alteración. A veces parecen simples pérdidas de sustancias sin alteración de la coroides que las limita y teniendo su fondo constituído por el color blanco de la esclerótica, como se observa en el grabado adjunto, pero en otros la placa se limita por un filete de pigmento y suele contener en su interior manchas pigmentarias.

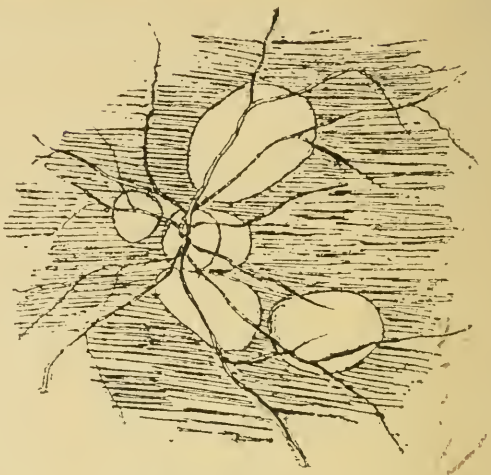

Fig. 43. Coroiditis atrófica.

B. Coroiditis serosa.

Sobre esta enfermedad, que es una linfangitis posterior del del ojo, se ha hecho un estudio general en el capítulo de las ciclitis. La inyección conjuntival periquerática, la cámara anterior profunda, el cambio de color de la pupila y todos los demás síntomas que le hemos asignado, harán reconocer esta enfermedad.

C. Coroiditis purulenta.

Esta afección es afortunadamente hoy más rara por los cuidados de asepsia con que se practican las operaciones.

Su causa más común son los traumatismos accidentales. A veces se produce durante el curso de fiebres pútridas.

El ojo se pone duro, doloroso, la cornea se rodea de quémosis conjuntival, sobreviene tumefacción en los párpados, porque hasta ellos se extiende el trastorno circulatorio, el ojo pierde sus movimientos por la inflamación de la cápsula de Tenon, la pupila se dilata, y el ojo pierde la expresión de la mirada. El enfermo siente malestar general. El ojo es presa de dolor pulsativo; el pus se produce en la coroides, y corre entre ésta y la retina, invade el cuerpo ciliar y el humor vitreo, y aparece en fin en la cámara anterior.

En el capítulo panoftalmia expusimos el cuadro clínico de la enfermedad llegada á este último período, y el tratamiento que debe emplearse.

ESTAFILOMA POSTERIOR

Por razón del sitio que ocupa nos corresponde tratar ahora de esta variedad de esclero-coroiditis.

El estafiloma posterior se produce principalmente durante la adolescencia y la primera mitad de la edad adulta, es decir ántes de los 30 años. Es más frecuente en los varones que en las hembras, y en la raza blanca. Llama sin embargo la atención que de 15 casos se hayan observado tres en negros.

El estafiloma posterior casi siempre es binocular, aunque en diferente grado de desarrollo en cada uno de los ojos. En esta serie fué binocular siete veces, limitado al O.D. 6, y al O.I. 2.

Esta enfermedad la padecen únicamente los miopes. Véase anotada en dioptrias la refracción de estos enfermos.

M simple.....	8	8	10	10	12	12	14	18
M anisometrópica...	$\frac{7}{13}$	$\frac{8}{1\text{-}50}$	$\frac{16}{6}$	$\frac{2\text{-}50}{2}$	$\frac{15}{20}$	$\frac{10}{9}$	$\frac{10}{6}$	

En todos los casos de estafiloma monocular había anisometropia, y el estafiloma se hallaba del lado más miope.

En dos enfermos se comprobó un astigmatismo bastante elevado.

A medida que se distiende la parte posterior de la esclerótica se rompen las inserciones de la coroides por el lado externo del nervio óptico, lo que se manifiesta al exámen oftalmoscópico por una media luna blanca que corresponde á la porción de esclera desprovista de coroides. La anchura de la media luna depende de las dimensiones del estafiloma. Si la coroides es rechazada hasta cierto punto con la esclerótica se atrofian sus elementos, principiando por la corio-capilar, de modo que pueden verse en un *estafiloma progresivo* diferente zonas de atrofia: del lado más externo aparecerá una media luna en la que se verán los vasa-vorticosa gruesos y apretados con grupos de pigmento, en vez del rojo fino uniforme de la coroides normal; otra zona intermedia en que solo quedarán restos de dichos vasa-vorticosa en su mayor parte atrofiados, sobre el fondo blanco de la esclorótica; y en fin, la zona más interna será completamente blanca, puesto que solo se verá la esclerótica limpia de toda traza coroidiana. Se llama progresivo porque la coroides acaba por desaparecer siguiendo una marcha invasora hácia el polo posterior. Regularmente se detiene ántes de llegar á la mácula.

Fig. 44 Estafiloma posterior. Fig. 45

Aunque ordinariamente el estafiloma es externo ó infero-externo, en algunos casos suele adoptar otras direcciones, y en otros más raros se hace *anular*, es decir, que desaparece la coroides á todo el rededor del nervio.

El estafiloma simple, *estacionario*, se termina casi siempre en su borde externo por uno ó varios pelotones de pigmento.

En uno de mis enfermos había además del estafiloma característico, grandes placas de atrofia de la coroides junto á la papila en el trayecto de los vasos retinianos, del modo que indica el grabado adjunto. Acompañamos también el cróquis de otro de nuestros enfermos para hacer notar el estafiloma estacionario, el progresivo y el anular.

Para más detalles así como para el tratamiento remitimos al capítulo Miopía, de la que el estafiloma no es más que un síntoma.

ATROFIA

No siempre se ven placas atróficas en la coroides por consecuencia de inflamaciones de la membrana, sino que puede producirse atrofia difusa que ocupa gran extensión. En un enfermo había desaparecido al rededor de la papila la coriocapilar y pigmento dejando ver los vasa-vorticosa. Las papilas estaban pálidas y los vasos de la retina adelgazados en un jóven que presentaba varias anomalías congénitas en los ojos entre ellas la atrofia de la coroides. El fondo del ojo tenía color blanquecino y se veian en él algunas agrupaciones irregulares de pigmento. Los vasa-vorticosa podían verse á trechos.

CRISTALINO

Las cataratas con sus diversas variedades constituyen casi todas las enfermedades del cristalino. Las luxaciones solo aparecen en número muy reducido.

Todas las enfermedades del cristalino reunidas representan 203 por 1000 de los casos de esta serie, cifra que es bastante elevada.

ENFERMEDADES DEL CRISTALINO	Edades extremas	SEXO		RAZAS				TOTAL
		V.	H.	B.	CH.	M.	N.	
Cataratas.....	--84	129	60	166	4	9	10	189
Luxación.....	35—82	7	2	9	.....	.....	.....	9
Afaquia.....	17--58	5	.....	4	.....	1	.....	5
Total.....	.....	141	62	179	4	10	10	203

CATARATAS

El cristalino en su estado fisiológico es una lente biconvexa perfectamente transparente, destinada á hacer converger los rayos que penetran en el ojo. Casi esférico en la infancia; se aplasta en la edad adulta conservando mayor convexidad en su cara posterior. En la vejez queda aún más comprimido por la esclerosis de sus fibras.

Blando y homogéneo en la primera época de la vida, se endurece progresivamente en el centro con los años, formando un núcleo duro envuelto por una corteza más blanda.

A medida que se esclerosa pierde la facultad de aumentar su convexidad por el aflojamiento de la zónula de Zinn durante la contracción del músculo ciliar; y por ese hecho disminuye la amplitud de la acomodación. Así es que después de los 45 años, el punto próximo de un ojo emmetrope se aleja á más de $0^{m}\cdot30$, y por lo tanto se requiere el uso de lentes convexas para distinguir de cerca los objetos pequeños, y desde ese momento el individuo se hace *présbita*. Donders ha trazado el cuadro de la amplitud de la acomodación en todas las edades.

El cristalino se halla envuelto por una membrana vítrea, la *cristaloides* y la zónula de Ziun le forma un ligamento suspensorio que lo envuelve, y lo mantiene fijo verticalmente por detrás del iris, y coincidiendo su eje antero-posterior con el eje óptico.

Durante la contracción del músculo ciliar se dirijen hacia adelante los procesos, se afloja el ligamento suspensorio que en ellos se inserta, y libre de este modo el cristalino se hace más convexo, y aumenta por consiguiente su potencia refringente. Por este mecanismo se explica la facultad que tiene el ojo de distinguir con precisión tanto los objetos próximos como los lejanos.

Etiología.—Las cataratas en ésta como en la primera série

han sido dos veces más frecuentes en los varones que en las hembras. Esta diferencia se explica, no solo por los traumatismos á que están más expuestos los hombres, sino por la influencia que ciertas profesiones ejercen en la formación de la catarata.

Todas las razas la padecen: pero ha sido más frecuente en la blanca que en las otras. Los negros á pesar de los trabajos rudos á que se entregan en los campos, ó como jornaleros en en las poblaciones, padecen ménos esta enfermedad que los blancos.

En todas las edades pueden presentarse. Algunas son congénitas, otras traumáticas ó complicadas, y se presentan por consiguiente en cualquiera edad, y luego vienen en la vejez el mayor número que aparecen expontáneamente por trastornos de nutrición.

Las profesiones que exponen al calor solar, los labradores principalmente, los jornaleros, cocheros, marinos, figuran con un buen contingente. Vienen en segundo término los que trabajan en focos de calor artificial, como son los herreros, carboneros, fogoneros, cocineros, aplanchadoras, &. Pero la profesión solo influye de un modo secundario en la formación de la catarata, puesto que la padecen individuos dedicados á toda clase de trabajos; hasta los más sedentarios, lo mismo los escribientes que los propietarios, y las mujeres que solo se ocupan de los quehaceres domésticos.

Cuál es, pues, la causa esencial de la catarata? En las traumáticas sabemos que consiste en el contacto directo del humor acuoso con las fibras del cristalino. En efecto, por una herida extensa en la cristaloides que permita la irrupción del humor acuoso en toda la sustancia del cristalino se formará una catarata que se completará rápidamente, mientras que un ojal pequeño que forme un coágulo albuminoso superficial puede obstruir la abertura impidiendo que el humor acuoso penetre en el cristalino, y quedará la opacidad limitada al punto herido.

En las cataratas expontáneas el mecanismo es distinto; en

ellas permanece intacta la cápsula, y por consiguiente el humor acuoso solo penetrará en la lente filtrado á través de ella, como pasa fisiológicamente.

Hay, pues, que buscar una causa que produzca trastornos en la nutrición del cristalino. La progresión de las fibras del cristalino de fuera adentro hace que se condensen en el centro formando un núcleo duro, que aumenta constantemente de volúmen hasta aproximarse á la cápsula, á la vez que toma color rojizo y pierde transparencia. Esta forma de opacidad que es sumamente lenta en su marcha constituye la catarata nucleolar, que probablemente atacaría al cristalino de todas las personas muy ancianas, puesto que las fibras se opacifican simplemente por que se comprimen, debido á la aparición incesante de nuevas capas. En estos casos existe ateroma arterial.

Los trastornos de nutrición del cristalino dependen, en efecto, de causas generales ó de causas locales.

Entre las primeras hemos anotado, además del ateroma, las lesiones cardiacas, el reumatismo, el alcoholismo, las varices de las piernas, la anemia, la tuberculosis, y diversas afecciones hemorrágicas. La simultaneidad de todas estas enfermedades, que interesan más ó ménos el árbol circulatorio, con el desarrollo de la catarata, no la considero casual.

Muchas enfermedades oculares, principalmente las ciclitis, pero sobre todo el glaucoma, preceden á la catarata. Estas enfermedades son trastornos de la membrana vascular del ojo, ó del aparato secretor de los líquidos intraoculares. Si el tractus uveal se àltera puede opacificarse el cristalino á la vez que evolucione otra afección ocular; pero si el humor acuoso es segregado anormalmente de un modo hasta hoy desconocido, es posible que solo se enturbie y padezca el cristalino.

En el desarrollo de las cataratas expontaneas nucleolares creemos que el ateroma toma parte principal; en el de las corticales debe haber una alteración del mismo órden, pero intraocular solamente, puesto que los enfermos no son ateromatosos.

El trastorno en esta especie es adquirido ó heredado. En este último caso las opacidades se forman ántes de la vejez.

No se han hecho estudios para averiguar si el epitelio de la cristaloides auterior toma parte, ó si alterado puede ser causa directa de catarata.

La refracción poco influirá en la producción de la enfermedad, puesto que se desarrolla cualquiera que ella sea.

Empieza indistintamente por uno de los ojos, aproximadamente en el mismo número para cada uno de ellos según mi estadística; pero las cataratas expontáneas son siempre binoculares.

Síntomas.—Se llama *catarata* la pérdida de transparencia del cristalino.

El núcleo adquiere en la vejez un tinte ambarino, pero conserva suficiente transparencia para distinguir cbjetos pequeños. Solo en ciertos casos de esclerosis se vuelve opaco y constituye entonces una variedad de catarata.

Se reconoce la catarata cuando es completa por el color generalmente blanco de la pupila y por que el enfermo solo distingue la claridad, y se encuentra mejor en una semioscuridad ó de espaldas á la luz, porque dilatándose entonces la pupila permite la entrada en el ojo de rayos luminosos por el ecuador de la lente, que está menos opaco.

Durante el período de formación es más difícil el diagnóstico de la catarata. Los trastornos funcionales llaman desde luego la atención de los enfermos. La vista se enturbia, se ven los objetos á través de una niebla que se espesa á medida que se desarrolla la enfermedad no permitiendo en último extremo más que reconocer los bultos ó simplemente percibir la luz.

Las fibras del cristalino se disgregan por la interposición de líquido que permite reconocer la estructura de la lente con su disposición estrellada, y origina fenómenos de poliopia, que hacen ver á los enfermos un foco de luz dividido en muchas partes, ensanchado y deformado. Acompañamos grabados que

tuvo la paciencia de dibujar un individuo atacado de catarata senil nucleolar incompleta. Un foco de luz le permitía ver el cristalino dividido en segmentos. Por la alteración de la refringencia veía al rededor de la luz una corona luminosa exagonal. El campo visual mirando al cielo ó sobre un fondo claro, le permitía ver puntos negros aislados, ó reunidos en cadena, anillos, ó manchas oscuras esparcidas irregularmente, ó le parecían una tela de araña de formas caprichosas.

Fig. 46.
Imágen de un foco luminoso.

Todos estos fenómenos subjetivos varían con el desarrollo de la enfermedad, haciéndose

Fig. 47. Imágen mirando al cielo.

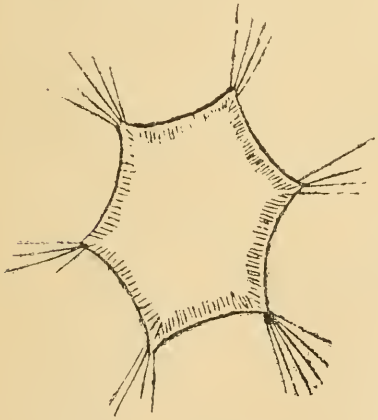

Fig. 48. Corona luminosa.

cada vez mayores las partes oscuras hasta que al opacificarse todo el cristalino no le queda al enfermo otra sensación que la de un velo espeso interpuesto delante de los ojos.

Objetivamente se reconocen las cataratas incompletas á la luz focal, por la presencia de la estrella del cristalino, y con el oftalmoscópio, porque sobre el fondo rojo del ojo se destacan como radios de la lente una ó varias estrías, ó la estrella de color negro.

Nunca debe sentarse el diagnóstico de catarata sin el exámen prévio al oftalmoscopio; en las imcompletas, porque es el modo seguro de reconocerlas; y en ciertos casos de glaucoma para evitar su confusión con una catarata, error que sería desastroso. En efecto, el tinte verde oscuro que toma el cristalno de los glaucomatosos, podría imponer por una opacidad examinándola á simple vista á quien no esté habituado; y no sin sorpresa se le verá transparente con el oftalmoscopio, y se podrán reconocer todos los detalles del fondo del ojo.

Una catarata completa estará en buenas condiciones operatorias, cuando no la compliquen afecciones oculares graves, y siempre que á través de ella pueda percibir la retina la luz reflejada con el oftalmoscopio cóncavo á mayor distancia que su foco en todas las direcciones del campo visual. Se atenderá igualmente á la reacción del iris, y á la tensión intraocular.

Clasificación.—Cada autor ha presentado una clasificación distinta de las cataratas. De un modo general puede decirse que todas son buenas, y que la diversidad depende del punto de vista bajo el cual pretendan estudiarlas. Nosotros atendiendo á los casos que nos corresponde analizar en esta estadística adoptamos la clasificación siguiente, sin pretender que sea irreprochable, aunque sí nos parece de suficiente claridad y bien separadas las especies en cuanto al diagnóstico y tratamiento se refiere.

- Cataratas.
  - Congénitas.
    - Capsulares.....
      - Polar anterior.
      - » posterior.
    - Lenticulares.
      - Parciales .....
        - Zonular.
        - Blandas.
      - Totales .....
  - Adquiridas
    - Lenticulares.
      - Simples .....
        - Nucleolares.
        - Corticales.
        - Totales.
      - Complicadas.
        - Por Glaucoma.
        - » Ciclitis.
        - » Desprendimiento de la retina.
        - » Retinitis pigmentaria.
    - Capsulares.....
      - Regresivas.
      - Secundarias.

Dividimos las cataratas en dos grandes grupos: congénitas,

y adquiridas después del nacimiento. Las primeras constituyen una anomalía especial.—Se dividen á su vez en dos grupos bien definidos: parciales, estacionarias y totales, que conviene establecer por el diferente tratamiento que reclaman. En efecto, las primeras (polares, fusiformes) no requieren intervención quirúrgica, ó bastará establecer una pupila artificial para mejorar la vista; mientras que en las segundas hay que atacar directamente á la enfermedad por la discisión ó la extracción.

Las cataratas adquiridas, ó se dividen igualmente en dos grupos: lenticulares y capsulares, según que se desarrollen en la lente ó en su envoltura.

La alteración de estas últimas reside más bien en la capa epitelial que le adhiere por la cara interna. Además, una catarata blanda, que es lenticular, atraviesa una fase regresiva en que se reabsorve la sustancia del cristalino licuada, de modo que resulta deficiente la clasificación porque colocamos en distintos grupos una misma enfermedad en períodos diferentes; pero aun así aceptamos la división, puesto que es quirúrgica la base principal de nuestra clasificación que es la de mayor importancia práctica.

Por la misma razón diferenciamos las simples ó esenciales, y las complicadas ó sintomáticas de otras afecciones generales ú oculares.

En las simples, que son los más frecuentes de todas las cataratas, hay tres especies bien definidas, y que importa conocer con precisión. Las nucleolares, que se observan en una edad avanzada, son frecuentes en los individuos ateromatosos, y consisten en la condensación notable de las fibras del cristalino; su color pasa del amarillo del núcleo al rojizo, y llegan hasta el negro en los casos más desarrollados. En estas cataratas se puede decir que todo el cristalino se convierte en núcleo, y son por consiguiente muy duras. Las corticales son propias del fin de la edad adulta ó del principio de la vejez; el cristalino tiene ya su núcleo bien formado pero transparente, y las

capas corticales que lo envuelven, se enturbian, se disgregan las fibras, tomando un tinte blanquecino al principio, y después un color blanco nacarado. Esta especie es medio-dura, es decir que tienen el núcleo duro, pero las capas corticales son semi-blandas, pastosas.

En ciertos casos las masas corticales sufren una degeneración que las licúa y se tendrá entonces la *catarata morganiana* en que el núcleo se halla sumerjido en un líquido espeso.

Las cataratas nucleolares y corticales suelen combinarse cuando son antiguas.

Las cataratas simples totales se desarrollan en la juventud ó al principio de la edad adulta, cuando aun el núcleo no tiene consistencia. Son blandas, invaden todo el cristalino, y tienen color blanco uniforme. En esta especie es frecuente la reabsorción de las masas licuadas y quedan reducidas en último término á la cristaloides conteniendo restos de cristalino, y transformadas por lo tanto en cataratas capsulares.

Expondremos las complicadas al describir las especies.

Colocamos á continuación el cuadro de las especies de cataratas que hemos anotado en esta serie:

CATARATAS

	ESPECIES	Edades extremas	SEXO		RAZAS				TOTAL
			V.	H.	B.	CH.	M.	N.	
Congénitas.	Polar anterior	.....	2	.....	2	.....	.....	.....	2
	» posterior	.....	.....	1	1	.....	.....	.....	1
	Zonulares	.....	1	2	2	.....	1	.....	3
	Totales	.....	2	.....	2	.....	.....	.....	2
Adquiridas.	Nucleolares	50—84	20	7	26	.....	1	.....	27
	Corticales	33—80	72	35	91	4	4	8	107
	Totales	7—35	9	1	9	.....	1	.....	10
	Por Glaucoma	38—70	6	7	10	.....	1	2	13
	» Ciclitis	16—47	4	2	6	.....	.....	.....	6
	» Desprendt.º retina	32—42	2	.....	2	.....	.....	.....	2
	» Retinitis pigmentr.ª	40—58	1	1	2	.....	.....	.....	2
	Regresiva	17—68	4	1	4	.....	1	.....	5
	Secundaria	44—75	6	3	9	.....	.....	.....	9
	Total	.....	129	60	166	4	9	10	189

CATARATAS CONGÉNITAS

Las he observado casi todas en la raza blanca y con igual frecuencia en los dos sexos. Cinco veces fué binocular, en dos casos estuvo limitada á O. D. y en otros dos á O. I.

Las cataratas congénitas son con frecuencia parciales y permanecen estacionarias de este modo durante toda la vida, de modo que nunca privan por completo de la vista á los enfermos. De éstas hemos observado tres especies que describiremos ántes de las completas.

C. Polar anterior.

Así llamada por limitarse al polo anterior del cristalino. Un enfermo que ví á los 67 años, la presentaba sólo en O.D. Era una plaquita blanca que correspondía al centro de la pupila, de 0.^{m}001 de diámetro, y que tenía oscuro el centro. No estorbaba en nada la vista, así es que el enfermo no tenía noticia de su existencia. En otro individuo observé una opacidad idéntica, pero sólo en O.I.

C. Polar posterior.

Ménos frecuente que la anterior, he observado esta especie en una mujer adulta, que nunca había tenido buena vista, y que decía ver mejor á media luz. La catarata en efecto ocupaba el polo posterior de ámbos cristalinos, presentando de color oscuro sobre el fondo rojo del ojo el dibujo en forma de Y de la estrella posterior del cristalino, sin que el extremo de los radios alcanzase el ecuador. Estaba un poco más desarrollada en O.D.

No hay duda de que en esta enferma fuesen las cataratas

congénitas, puesto que coexistían con coloboma del iris y de la coroides, y cierto grado de ambliopia.

C. Zonular.

Esta es la más frecuente de todas las cataratas congénitas. Consiste en una fina opacidad que envuelve el centro del cristalino, de modo que quedan transparentes el núcleo y las capas más superficiales. Con la pupila dilatada se ve todo el ecuador de la lente perfectamente transparente. La opacidad es más espesa en su borde externo que en el centro. Su color es blanquecino, y sus límites son precisos generalmente; pero á veces envían prolongaciones radiadas ó irregulares hacia el ecuador. Su diámetro varía de 0.^{m}003 á 0.^{m}005.

Dos de las tres cataratas zonulares que hemos anotado se vieron en tío y sobrina por línea paterna.

La madre de una de las enfermitas, de 7 años al consultarla, aseguraba que al nacer la opacidad era una manchita blanca más pequeña.

En uno de los casos quedé en duda si se trataba de la especie *nucleolar* ó de la *zonular*.

Estos enfermos no se encuentran bien si no es en lugares poco alumbrados, donde dilatándose la pupila penetran los rayos luminosos á través del borde transparente. Además, como en este punto es mayor la refringencia de la lente, acercan mucho los objetos á los ojos para poder reconocerlos.

El tratamiento de esta especie consistirá en el uso de los midriáticos ó en practicar una iridectomia que asegure la entrada de la luz hasta la retina.

C. Totales.

Esta especie se reconoce por su color blanco azuloso, más

ó menos uniforme, sin dibujar nunca la estrella del cristalino, y por ocupar toda la extensión de la lente.

Su contenido es muy blanco ó líquido. Puede al cabo de mucho tiempo reabsorverse éste y quedar convertidas en capsulares.

En uno de mis enfermos era completa en ámbos ojos, y en el otro era completa en O.I. y sólo tenía una estría en O.D. Este último presentaba otras anomalías, (microftalmia, coloboma del iris y de la coroides).

CATARATAS ADQUIRIDAS

Las cataratas que se desarrollan después del nacimiento se dividen en dos grupos que estudiaremos sucesivamente.

C. LENTICULARES

1º **Lenticulares simples.**

C. NUCLEOLARES.

En esta especie el núcleo del cristalino toma un color amarillento ó rojizo examinado á la luz focal. Con el reflector oftalmoscópico á 0.^{m}50 de distancia del ojo y con luz moderada se percibe en el centro de la pupila un reflejo blanquecino. que se conoce estar situado en el centro del cristalino, porque la parte opaca parece desviarse ligeramente en sentido opuesto al de los movimientos del ojo. En efecto, si la mirada se dirige hacia arriba, pr. ej., se verá la opacidad oblícuamente, descubriéndose por encima de ella, á través de las capas corticales anteriores transparentes mayor extensión del fondo rojo del ojo.

Usando simultáneamente un reflector de foco corto y mi-

rando á través de una fuerte lente convexa (+10 en el oftalmoscopio de Parent) se hará con mayor seguridad el diagnóstico. Por este medio de exploración se distinguirá la esclerosis senil que da un reflejo blanquecino muy tenue del núcleo, pero sin dejar de ser transparente, aunque no lo sea en igual grado que en un cristalino joven. En la opacidad nucleolar se percibirá un punteado negro muy fino ocupando toda la extensión del núcleo, diagnóstico que se hará aun más evidente si se dilata la pupila por el contraste que ofrece entonces el núcleo con la perfecta transparencia de la zona ecuatorial.

Esta especie de catarata progresa muy lentamente. Pueden pasar más de 20 años sin que llegue á completarse. Su crecimiento se hace del centro á la periferia por esclerosis y falta de nutrición de las capas internas; pero las más superficiales difícilmente llegan á enturbiarse. Cuando se completa el cristalino es sumamente duro, y puede decirse que todo él se ha convertido en núcleo.

Al adquirir estas cataratas cierto desarrollo toman color rojizo; pero al fin de su evolución, cuando son completas, tienen color rojo moreno ó negro, conservando casi siempre más ó menos rojizo el centro. Si en este estado se ilumina la pupila no se verá nada absolutamente del interior del ojo.

Esta marcha característica de las cataratas nucleolares no es constante. En gran número de casos cuando ya han adquirido cierto desarrollo se complican con una opacificación inversa, es decir, de las capas más superficiales, y entonces se completará rápidamente, conservando color rojizo en el centro, pero blanquecino en la periferia.

Los trastornos funcionales son poco acentuados al principio. Los enfermos se quejan de ver á través de una niebla que les impide distinguir los objetos, particularmente en las horas del mediodía: pero por las noches ó á una luz poco intensa, la vista mejora notablemente, porque dilatándose la pupila ven á través de las capas transparentes. Por efecto de

este fenómeno, el punto próxímo se aproxima al ojo, y hay enfermos que para leer disminuyen la fuerza de sus vidrios ó los suprimen.

Sin embargo, por los progresos de la enfermedad, la vista sigue perdiéndose paulatinamente, hasta quedar al fin reducidos á contar los dedos ó á percibir los bultos. En este estado deben operarse sin aguardar á que solo distingan la luz, pues, pueden pasar años sin lograrlo, y sin que el enfermo pueda, por otra parte, dedicarse á ningún trabajo.

Estas cataratas empiezan á formarse después de los 50 años, y no llegan á estar en condiciones de operarse sino en una seneptud avanzada.

En todos los casos que he anotado ha sido binocular, y en casi igual grado de desarrollo en ámbos lados.

Al mismo tiempo que la catarata pueden existir otras enfermedades generales ó locales sin que haya más que simple coincidencia y no relación de causa á efecto, puesto que no es constante que esto suceda.

C. Corticales.

Esta especie se forma al fin de la edad adulta, y durante la vejez, sobre todo en la década de los 50 á los 60 años. En esta serie he observado tres casos ántes de 40 años, y 17 ántes de los 50, sobre un total de 107 enfermos.

Para que se forme una catarata cortical es indispensable que el cristalino tenga su núcleo bien formado. La retracción de éste lo desprende de las capas corticales, y el líquido nutricio se deposita entre ámbos, y en el espacio interfibrilar, se imbiben las masas perinucleares, se reblandecen, y la opacidad alcanza hasta las fibras más superficiales.

La catarata cortical se inicia habitualmente depositándose el líquido nutricio entre los espacios mayores interfibrilares que

dibujan la estrella anterior en X y la posterior en Y del cristalino. De las primeras estrías que son inferiores ó infero-internas generalmente, se extiende la disgregación á todos los puntos de unión, viéndose entonces formada la estrella por numerosos rayos.

La presencia de las primeras estrías, que se limitan á la porción ecuatorial, sólo son visibles con la pupila dilatada y con el oftalmoscopio. Vistas con éste aparecen negras sobre el fondo rojo del ojo, y con perfecta transparencia de los espacios entre ellas comprendidos y de todo el resto del cristalino.

Los enfermos no se dan cuenta de las alteraciones que sufre el cristalino hasta que algunas estrías se prolongan hasta los polos anterior ó posterior de la lente produciendo trastornos en la percepción de los objetos.

A medida que se hacen más confluentes las estrías opacas, se hinchan las fibras por la penetración del líquido que las baña, se enturbian y toman un tinte lechoso, ó blanco azuloso en toda la extensión de la lente. En este momento de completarse la catarata, el núcleo es amarillento transparente, y las masas corticales son tan blandas que se desprenden fácilmente en forma de papilla de la porción endurecida.

Al cabo de cierto tiempo vuelven las fibras á perder el líquido que las había invadido, se retraen, disminuyen de volúmen, se hacen más compactas sin ser duras como el núcleo, y toman un brillo nacarado característico. En este período se dibuja bien la estrella del cristalino.

Las capas corticales así desecadas envuelven un núcleo que ha adquirido mucho desarrollo, y se desprenden de él ménos fácilmente que en el período anterior, y son más compactas entre sí.

Algunas veces suele empezar la catarata por un enturbiamiento ténue perinucleolar, ó por una opacidad difusa diseminada en las capas corticales.

El primer período, caracterizado por la *disgregación de las*

fibras,—formación de estrías,—dura de uno á tres años generalmente. El enfermo siente disminuir su vista con fenómenos subjetivos variados. Así es que creen ver á través de un enrejado, de una tela de araña ó de una cortina translúcida. Si abundan ya las estrías ecuatoriales tendrán los enfermos poco ó ningún alivio por la dilatación pupilar, puesto que justamente el borde es la parte más opaca.

El segundo período constituído por el *hinchamiento de las fibras* por la penetración en ellas del líquido que ántes se había depositado entre las mismas,—color blanquecino—es de duración más corta; de algunos meses solamente.

La *desecación de las fibras* y aplastamiento de la lente caracteriza al tercer período, en que la catarata conserva el color blanco, pero toma un brillo nacarado que basta para reconocerlo. En este estado puede permanecer muchos años, sin ocasionar más trastorno que la pérdida de la vista, pero siempre en buenas condiciones para extraerla. Sin embargo hay casos en que se complica con alteraciones capsulares, que se reconocen por placas superficiales más blancas que el tinte de la catarata, ó por un punteado diseminado en la cristaloides anterior.

No siempre la catarata cervical conserva el tipo puro que acabamos de describir. Es frecuente la evolución simultánea de las especies nucleolar y cortical, y esta combinación es constante en los cataractados que alcanzan edad avanzada. En este epígrafe incluímos todas estas cataratas de desarrollo á la vez interior y exterior, porque bajo el punto de vista quirúrgico predomina en ellas el carácter de corticales.

La especie cortical es pura ordinariamente cuando se forma antes de los 50 ó 55 años. Pero después de esta edad es muy común presenciar la formación de estrías ecuatoriales á la vez que existe un núcleo voluminoso, rojizo y ligeramente opaco hasta el punto de no poder el enfermo distinguir á no ser con la pupila dilatada, y aún eso mientras sólo existan al-

gunas estrías aisladas. En una edad todavía más avanzada es constante la coexistencia de ambas especies, adquiriendo gran volúmen el núcleo y color rojo moreno, envuelto por una débil capa de masas nacaradas.

En estas cataratas hipermaduras se observan además de las complicaciones capsulares, otras por parte de la zónula de Zinn. Esta, en efecto, por las alteraciones de la lente se hace friable, y pueden romperse sus insersiones capsulares. Esto explica las curaciones expontáneas por luxación de la catarata. La rotura suele ser más frecuente en las inserciones inferiores y en estos casos el iris falto de apoyo tiembla en su parte inferior con los movimientos del ojo, pero las desviaciones de la lente son ménos perceptibles. Si faltan las inserciones superiores tendremos una subluxación, la catarata se verá oblicua, movible, el iris trémulo y la cámara anterior más profunda arriba.

Las cataratas corticales invaden siempre ambos ojos, y principian por cualquiera de ellos indistintamente.

Se desarrollan en ojos que poseen todas las formas de refracción, y cuando son puramente simples, es decir independientes de toda otra afección ocular conservan la percepción luminosa en todas las direcciones del campo visual, y la tensión normal.

Cuando es gruesa la capa cortical opaca y no muy anciano el enfermo, suele pasar la catarata por un período regresivo en que las masas se licuan nadando en este líquido, el núcleo constituyendo la *catarata morganiana.*

C. Totales.

Estas cataratas tienen por carácter esencial ser blandas. Su color es blanco azuloso ó blanco sucio esparcido con uniformidad por toda la extensión de la lente.

En uno de los enfermos ya adulto se dibujaba la estrella del cristalino.

En esta série han sido constantemente de origen traumático. Las observamos tres veces en O.D. y siete en O.I.

Aunque el traumatismo es la causa de estas cataratas, es necesario para que corresponda á esta especie que se realice en individuos jóvenes. En adultos he visto un traumatismo determinar una catarata parcial.

El cristalino puede conservarse transparente muchos días después de recibido el traumatismo. Pero poco á poco se extiende desde el punto herido una opacidad difusa, que invade toda la lente.

Las fibras disuelven en el humor acuoso, y forman una emulsión lechosa. En tal estado puede permanecer la catarata por largo tiempo, y ser reabsorvida la mayor parte de la sustancia opaca para entonces convertirse en catarata capsular.

Las cataratas blandas son las que dan una forma más esférica á la lente. En ellas ceden fácilmente á la presión, las inserciones de la zónula á la cápsula, lo que hace posible extraerlas en dicha envoltura sin que se derrame humor vitreo.

Esta especie suele complicarse con sinequias anteriores ó posteriores y sobre todo de ciclitis que obedecen también á la causa traumática. En ellos se nota con frecuencia el ojo blando á la presión.

Para terminar nuestras observaciones sobre las cataratas lenticulares simples, estableceremos un paralelo que sirva de resúmen entre las tres especies descritas.

Las cataratas nucleolares se desarrollan según hemos dicho de dentro afuera del cristalino; las corticales siguen una marcha inversa. Las totales pueden partir de un punto cualquiera como en las heridas, ó mostrarse á la vez en casi toda su extensión como en las conmociones.

Respecto á su consistencia: las cataratas nucleolares son muy duras, compactas en toda la extensión de la lente; las cor-

ticales, son semi-blandas, es decir, de núcleo duro y capas corticales blandas; y las totales son blandas ó líquidas.

En cuanto á la coloración: las primeras son rojizos ó rojo morenas; las segundas, blancas y nacaradas, dibujando la estrella del cristalino; las últimas de un blanco sucio homogéneo.

Las primeras son propias de una edad avanzada, las segundas del fin de la edad adulta y principio de la vejez; y las últimas de la juventud.

Las dos primeras obedecen á trastornos locales del cristalino, las últimas son de origen traumático. En las nucleolares hay condensación y desnutrición de las fibras; en las corticales disgregación; en las totales, destrucción.

2º Lenticulares complicadas.

Ciertas afecciones de tractus uveal y de la retina se complican con la formación de cataratas. Estas aparecen cuando la enfermedad causal ha adquirido todo su desarrollo. Contra estas cataratas no se empleará ningún tratamiento, puesto que la vista queda abolida por la enfermedad que las origina.

C. por Glaucoma.

La hemos anotado en el glaucoma crónico simple, y en el glaucoma irritativo, particularmente después de una serie de ataques dolorosos. El glaucoma está siempre bien desarrollado con anestesia de la cornea en la mayor parte de los casos, dolores ciliares, V=p. l, ó V=O, T>n, pupila dilatada, reducción de la cámara anterior, etc.

Sabemos que el trastorno circulatorio del estado glaucomatoso se manifiesta en primer término por la coloración verde de los medios transparentes. El líquido alterado que nutre

el cristalino le dá el mismo tinte. La compresión y la falta de nutrición hace perder á la lente su transparencia. Debe sin embargo en los casos de glaucoma reconocerse el cristalino con el oftalmoscopio para evitar el grave error de tomar por cataractado un cristalino verde oscuro que á la simple inspección parece opaco.

Si el glaucoma aparece en individuos viejos en que ya está bien formado el núcleo, éste se opacificará en primer lugar, y la opacidad tomará el aspecto de la catarata nucleolar. En personas más jóvenes, aparecerán las estrías ecuatoriales, que se extenderán de preferencia por la cara posterior del cristalino, formando una opacidad cortical posterior, bien sea estriada ó diseminada. Muy rara vez y sólo en individuos jóvenes puede tomar color blanco. Tal era el caso de un adolescente con hidroftalmos que presentaba una catarata completa blanquecina.

Lo que hace reconocer la catarata glaucomatosa, aparte los otros síntomas de la enfermedad, es el tinte verdoso del cristalino que se comprueba sobre todo al iniciarse.

Estas cataratas permanecen mucho tiempo incompletas.

C. por Ciclitis.

En la ciclitis es aún mayor el trastorno circulatorio, y la vitalidad del cristalino se halla gravemente comprometida. En esta enfermedad el ojo es presa de dolores, hay inyección periquerática, los exudados determinan sinequias, y envuelven el cristalino imposibilitando su nutrición. Sus fibras se enturbian, toman un tinte blanco y se funden formando una emulsión, que más adelante se deseca y queda reducida á una estrecha opacidad entre ambas hojas capsulares. Se depositan allí cristales de colesterina y sales calcáreas.

Si esta especie de catarata, que casi siempre se presenta en

jóvenes y adultos, no se observa con mayor frecuencia, es debido á que gran número de ojos invadidos de ciclitis se atrofian hasta el punto de no ser posible distinguir en ellos las partes interiores.

C. por Desprendimiento en la retina.

A dos individuos jóvenes fuertemente miopes se les desprendió la retina en casi toda su extensión en uno de los ojos. Consecutivamente se produjo una ciclitis con T<n, y sinequias posteriores en uno de ellos. En el uno era amarillenta la opacidad, y en el otro blanca, regresiva.

Esta espècie puede considerarse como una variedad de la anterior; puesto que, según creo, la ciclitis por el trastorno que produce en la producción y circulación del humor acuoso es la causa de la catarata, y no el desprendimiento de la retina que habitualmente y cuando es simple no lo produce.

C. por Retinitis pigmentaria.

La degeneración pigmentaria de la retina suele acompañarse de opacidad del cristalino.

Esta catarata tiene por carácter limitarse á las capas corticales posteriores, al ménos durante mucho tiempo. Generalmente dibuja la estrella posterior del cristalino; pero los radios opacos no llegan al ecuador.

C. capsulares

Numerosas especies de cataratas capsulares se describen, de ellas unas congénitas y otras adquiridas. Citamos las prin-

cipales de estas últimas, pues sólo describiremos las dos que hemos anotado.

La catarata nucleolar hipermadura se acompaña frecuentemente de opacidades capsulares que consisten en excrecensias verrugosas semejantes á las que se forman en la lámina vitrea de la coroides de los viejos. Estas opacidades se presentan como un punteado esparcido en la cristaloides alcanzando las plaquitas mayores más de un milímetro de diámetro, ó son brillantes y resaltan sobre el fondo rojizo moreno de la catarata. Aparecen en número variable diseminadas en la cristaloides anterior.

En este último período de las cataratas duras, probablemente por las alteraciones capsulares, se produce fácilmente el desprendimiento de la zónula de Zinn de sus adherencias cristalinianas, lo que da lugar á dislocaciones de la lente.

Ciertos traumatismos superficiales también suelen originar opacidades de la cápsula. Como tales se han descrito también, aparte las congénitas y otras formas verdaderamente capsulares, los depósitos de pigmento uveal sobre la cristaloides consecutivamente á las iritis, y los exudados pupilares.

C. Regresiva.

Las cataratas blandas y las corticales de núcleo pequeño sufren después de su completo desarrollo una degeneración, que transforma las primeras en líquidas y en morganianas las segundas. El líquido se reabsorve y quedan aprisionados dentro de la cápsula restos sólidos de diversa naturaleza. Estos están constituídos por materias grasas, sustancias calcáreas, etcétera.

El color de estas cataratas es generalmente amarillo-crema con algunos puntos blancos diseminados. En otros casos ocupa una parte de campo pupilar una placa blanca de forma

irregular pero de contornos bien limitados, que en algunos casos llegan á medir más de 0.^{m}005.

Como en ellas el cristalino ha desaparecido expontáneamente la opacidad queda laminar. Por esta circunstancia la cámara anterior es profunda. Es común que el ojo esté más blando á la presión, bien sea por la falta de la lente ó porque el ojo haya sufrido de ciclitis.

En efecto, esta enfermedad es una de las causas más comunes de cataratas regresivas, de color blanco mate, y retraídas por exudados posteriores que hacen la cámara anterior profunda, quedando el iris lanzado hacia atrás por la falta de apoyo ó por sinequias.

C. Secundaria.

Con este nombre se designan las opacidades que obstruyen el campo pupilar después de haber sido operada la catarata. Generalizando más aún incluimos aquí los traumatismos accidentales que determinan la reabsorción de las fibras del cristalino y la persistencia de una opacidad capsular. En efecto, el mecanismo de su producción es idéntico al de las secundarias consecutivas á la discisión de una catarata blanda.

Las secundarias se forman del modo siguiente: Un cuerpo extraño hiere la cristaloides. El humor acuoso puesto en contacto con un cristalino joven á través de una herida de la cristaloides, penetra en las fibras, las hincha, las disuelve, y desaparecen por reabsorción. Si esta ha sido completa, y los colgajos capsulares divididos se han retraído, volverá á quedar la pupila limpia y la vista excelente, pero sin cristalino.

Este procedimiento que ha enseñado la naturaleza, lo utilizan diariamente los cirujanos para hacer desaparecer las opacidades congénitas y todas las formas de cataratas blandas, mediante una aguja que les sirve para desgarrar la cápsula y

poner la sustancia del cristalino en contacto directo con la cámara anterior.

Pero no siempre se logra tan buen resultado. Si no ha sido bien desgarrada la cristaloides, ó si entre sus colgajos queda retenida una porción del cristalino que no llegue á reabsorverse, ó bien que el epitelio que reviste la cápsula prolifere, y que estas opacidades queden obstruyendo el campo pupilar, se habrá formado una catarata secundaria.

Después de la extracción de las cataratas seniles queda muchas veces la cápsula formando pliegues, conteniendo ó no restos de sustancia cristalina.

A menudo, una pupila que estaba negra y limpia inmediatamente después de la operación, se ve después obstruída por partículas de cataratas que quedaron ocultas detrás del iris y fueron empujadas por el humor acuoso hasta el campo pupilar.

Pero hay casos en que aún habiéndose extraído por completo el cristalino, la cristaloides permanece detrás de la pupila formando pliegues, que dificultan la vista del mismo modo que si se viera á través de un velo fino. El epitelio que centiene la cristaloides prolifera, y se descubre una opacidad ténue ligeramente blanquecina. Creo que después de la extracción de la catarata se verifica un proceso inflamatorio que evoluciona sin que el enfermo ni el médico se aperciban. Esta inflamación adquiere su mayor intensidad del quinto al sexto día, y decrece en igual período. He visto enfermos que al cuarto día de operados tenían la pupila limpia ó con algún pliegue capsular situado lateralmente, que en nada dificultaba la vista, quejarse hacia el décimo día de tener delante del ojo una tela de araña que le hacía percibir menos claros los objetos. Hecho el reconocimiento, prévia instalación de un midriático, he comprobado numerosas sinequias pupilares, y en esta abertura porciones de cápsula más ó ménos opaca en unos puntos, y en otros una finísima capa blanquecina, pero transparente, é idéntica á los exudados plásticos de las iritis.

Nadie se atrevería á afirmar, sin embargo, que el ojo ha sufrido una inflamación franca del iris, puesto que el enfermo no se ha quejado del dolor periorbitario característico, ni en ningún momento se ha comprobado la corona ciliar, ni tumefacción del iris, ni ninguno de los síntomas físicos de dicha enfermedad.

El humor acuoso bañando algunos restos de catarata y el epitelio capsular, produce un hinchamiento y un estado de irritación. Los pliegues capsulares se enturbian, toman un tinte blanquecino é invaden el centro de la pupila y se ven formarse sinequias posteriores. Es probable que el iris tome parte principal en dicho estado inflamatorio, puesto que en algunos casos suele ser bastante abundante la exudación de linfa plástica.

Hay secundarias tan ténues que á pesar de obstruir toda ó la mayor parte de la pupila permiten leer caracteres finos. Se ven al oftalmoscopio como pliegues oscuros irregulares ó más ó menos paralelos, y el enfermo los percibe como una red fina en el campo visual.

Pero cuando después de la operación permanecen en el ojo masas corticales transparentes, ó en las consecutivas á traumatismos accidentales, los restos se imbiben de humor acuoso, la opacidad toma la forma de copos blancos esponjosos, como los de nieve. En otros casos, en fin, toma la secundaria el aspecto de una placa blanca, lisa, que ocupa parcial ó totalmente la pupila, y permanece fija, no solamente por la zónula sino por prolongaciones ténues adheridas á la cara posterior del iris.

Fig. 49.
Catarata secundaria

Las secundarias en pliegues se desgarran fácilmente con un cuchillete de discisión; pero las que tienen forma de copos si bien ceden al instrumento son tan espesas que vuelven á cerrarse, y hacen por consiguiente inútil la operación; y las que se presentan en forma de placas son muy resistentes, se depri-

men y es difícil perforarlas. Estas dos últimas variedades se tratarán ventajosamente por la capsulotomía ó la capsulo-iridotomía.

LUXACION

Luxación del cristalino es la desviación de la lente de su posición normal, de modo que su eje no coincide ya con el eje óptico.

De los nueve casos anotados, en cuatro lo fué el O. D. y en cinco el O. I.

Un traumatismo puede luxar el cristalino, como le sucedió á un individuo que recibió un manoplazo sobre el reborde orbitario y sobre el ojo. Pero en la mayor parte de los casos no son los grandes traumatismos los que desvían la lente, sino pequeños golpes cuando preexisten alteraciones intraoculares capaces de romper ó desprender la zónula. Los ataques de glaucoma producen en ciertos casos este resultado, así como la cataratas antiguas que se complican de alteraciones capsulares, que entran en una fase regresiva, y toman un color amarillo pardo.

Síntomas.—En las luxaciones hay que considerar diversos grados.

La desgarradura de la zónula en la parte inferior da lugar á movimientos de delánte atrás de la lente que se producen cuando se mueve el ojo. Esta alteración se reconocerá más fácilmente por el temblor del íris en la parte correspondiente, falto del apoyo que le prestaba el cristalino.

Si la lente pierde parte de sus inserciones superiores, el temblor será aun más pronunciado y el borde superior del cristalino perderá su posición, de tal manera que el eje del cristalino se colocará oblicuamente con relación al eje óptico.

La cámara anterior resulta más profunda del lado en que falta el cristalino, que á su vez la estrecha por el borde opuesto.

Un individuo que había recibido un latigazo en O. D. 24 años ántes, me consultó por qué había perdido la vista. Se había desarrollado un glaucoma; la pupila estaba dilatada é inmóvil y era V=O. El cristalino cataractado se unía al ligamento solamente por el borde inferior; el superior se dirigía al cuerpo vitreo, y su cara posterior convertida de este modo en inferior descansaba en dicho líquido.

Hay casos en que el cristalino completamente libre reposa en la parte declive y anterior del humor vitreo, ó bien se deposita en la cámara anterior. He observado dos casos de esta última luxación: uno por traumatismo en que el cristalino permaneció bastante tiempo transparente hasta que se cataractó y contrajo adherencias que enturbiaron la cornea é hicieron difícil é incompleta la extracción; el otro fué una catarata dura que se movía en la cámara anterior.

Un cristalino luxado se percibirá en el lugar que se halle con sus caractéres de forma volúmen y color, y será por consiguiente fácil reconocerlo. Si su borde queda en el campo pupilar se le verá en forma de arco de círculo y si ha descendido al humor vitreo se confirmará la luxación porque la agudeza visual mejorará con el uso de fuertes lentes convexas.

El tratamiento de las luxaciones consistirá en la extracción cuando se halle en la cámara anterior. Si está hundido en el humor vitreo es difícil la operación, y preferible en muchos casos no practicarla. En las roturas del ligamento es también peligrosa la extracción; pero sin embargo, conviene extraerlo si está duro y opaco.

AFAQUIA

La ausencia de cristalino es debida en el mayor número de los casos á la expulsión de la lente opaca que practica el cirujano para devolver la vista á los enfermos.

En un caso con miosis pronunciado, T<n, temblor de ámbos íris, y estrabismo divergente de O. I. quedó oscura la etiologia. Aseguraba el enfermo que siempre había tenido la vista muy escasa, casi nula por las noches, y que este defecto era heredado de sus padrés.

Los traumatismos accidentales producen cataratas que se reabsorven en los individuos jóvenes siempre que haya sido desgarrada la cristaloides. Después de la desaparición del cristalino persiste una opacidad secundaria de la cápsula. Una ciclitis se declaró en un joven que recibió un pelotazo en O. I. Cuando lo examiné sólo quedaban restos opacos de la cápsula, la pupila estaba dilatada, el íris flotaba como una bandera; pero la inflamación uveal era intensa, y hacía temer la atrofia del ojo.

Este defecto se corrige con lentes apropiados, —10 para los emmetropes.

HUMOR VITREO

Las afecciones del cuerpo vítreo son secundarias en la mayor parte de los casos. Los copos, que son la más frecuente alteración de dicho líquido, provienen de hemorragias de la retina en cualquiera parte de su extensión, y tal vez de la región ciliar. La sangre derramada enturbia el humor vítreo, que recobrará su transparencia cuando aquella se reabsorva, y la vista volverá á ser normal aunque queden definitivamente copos flotantes.

ENFERMEDADES DEL HUMOR VITREO	Edades extremas	SEXO		RAZAS				TOTAL
		V.	H.	B.	CH.	M.	N.	
Hialitis	46—	1	.....	1	.....	.....	.....	1
Copos	24—58	11	4	14	.....	1	.....	15
Total	.....	12	4	15	.....	1	.....	16

HIALITIS

La inflamación del humor vítreo muy rara vez se observará como lesión primitiva; y en estos casos será de orígen traumático.

El hecho de ser ordinariamente un trastorno secundario, ligado á padecimientos del tractus uveal ó de la retina, motiva que se conceda poca importancia á la hialitis, y que se la describa como síntoma de las enfermedades que la producen.

El humor vítreo puede licuarse ó condensarse y transformarse en tejido celular. Pero no insistimos en este particular, porque las alteraciones del humor vítreo son aun poco conocidas.

El dignóstico de hialitis se hace cuando los productos inflamatorios del tractus uveal, ó hemorragias, invaden el humor vítreo, y se perciben con el oftalmoscopio

El diagnóstico de hialitis purulenta—penetración ó formación de pus en el líquido vítreo—que es la más grave, puesto que acompaña á la panoftalmia y se termina por la pérdida del ojo, da un reflejo amarillo dorado, y so reconoce por los síntomas que hemos descrito para aquella enfermedad.

COPOS.

Esta es la enfermedad que se observa más frecuentemente en el humor vitreo; pero es del mismo modo que la hialitis un trastorno secundario. La facilidad de percibirlos, y disminución de la vista que ocasionan, les hacen merecer una descripción independiente.

Se observan los copos con mayor frecuencia en los varones, y en la raza blanca, y generalmente en el período de la edad adulta. Los he anotado en la misma proporción para cada uno de los ojos, y en una mitad de los casos en ámbos á la vez.

Los copos del humor vitreo provienen de inflamaciones

del tractus uveal, ó de hemorragias de la coroides, de la retina ó del nervio óptico.

Dos de mis enfermos padecían corio-retinitis sifilítica; en uno reciente bajo forma de un polvillo fino, y en el otro más antigua se veía un copo membranoso alargado. He visto otro análogo flotando en el humor vitreo licuado en una mujer de treinta años atacada de retinitis pigmentaria.

Los copos por hemorragia se producen repentinamente, y cuando aquella es abundante ocasionan instantáneamente pérdida de la vista. El foco hemorrágico solo se nota cuando está situado en la región posterior, hácia la papila, la mácula ó partes próximas. En los grados medios y altos de miopía se presentan con bastante frecuencia copos debidos á pequeñas hemorrágias ecuatoriales, los cuales se mueven con facilidad por la fluidez que adquiere en esos casos el humor vitreo.

Síntomas.—Los copos se dividen en dos grupos: *subjetivos* y *objetivos.*

Los primeros designados habitualmente con el nombre de *moscas volantes* son invisibles con el oftalmoscopio, tienen formas variadas, de filamentos, de puntos, de cadenitas, de anillos redondos, &c., se mueven en el campo visual, y se presentan en ojos sanos, sin otro inconveniente que preocupar mucho á los que los perciben.

La segunda especie de copos son á la vez subjetivos y objetivos. Una pequeña hemorragia hará aparecer en el campo visual una serie de puntos negros que los enfermos comparan á un enjambre de mosquitos y es tal la ilusión que tratan de separarlos con la mano. Hemorragias mayores les darán otras formas, y si es considerable, todo el humor vitreo se verá invadido por la sangre, será imposible distinguir nada en el interior del ojo, y el enfermo quedará sumido en la oscuridad.

Los copos de la corio-retinitis, de aspecto pulverulento, dan á los pacientes la sensación de un velo más ó ménos tupido. En estos casos se percibe vagamente el fondo del ojo.

Se consideran tres formas de estas opacidades: 1º *copos pulverulentos;*—2º *copos gruesos;*—3º *copos membranosos.*

Los primeros que acabamos de decir, que son de orígen inflamatorio, se asientan principalmente en la parte anterior del humor vitreo, y algunas veces en la parte posterior junto á la papila. En el primer caso producen un enturbiamiento general del fondo, y en el segundo aparecerá velado el polo posterior, pero claras las regiones ecuatoriales. Con luz poco intensa y con lente de aumento se verán estos copos después de un movimiento brusco descender lentamente.

Los copos gruesos se perciben fácilmente. Vistos con el oftalmoscopio son negros y en los movimientos del ojo se les vé cambiar de posición con rapidez proporcional á la liquefacción del humor vitreo. Enfocando el copo se le puede reconocer color blanquecino.

La forma membranosa ocasiona mayores trastornos en la vista, que la anterior. Las membranas pueden ser tan ténues que sea difícil reconocerlas, ó bien se asemejan á mallas con grandes intersticios, ó son gruesas y tupidas. Sus dimensiones son variables, pero siempre bastante grandes para ocultar gran parte del fondo. Permanecen fijas en uno ó varios puntos, y si se acompañan como es frecuente de sinchisis y tienen un extremo libre se las verá flotar como banderolas.

Con el nombre de *sinchisis* se designa la liquefacción del humor vitreo, que se reconoce por la rapidez que en él se mueven los copos, mientras que cuando aquel líquido tiene su consistencia gelatinosa normal, los copos solo tienen pequeños movimientos de oscilación.

El pronóstico dependerá de la causa que los haya producido.

Las hemorrágias se reabsorven expontáneamente en todo ó parte. Aconsejo para facilitar la reabsorción compresas emolientes. Se combatirá la diátesis que casi siempre es la causa remota de la enfermedad.

RETINA

Las enfermedades de la retina se presentaron en esta serie casi en la misma proporción que en la anterior. La lesión más común ha sido la hemorragia.

Han sufrido de la retina más hombres que mujeres, y se han visto mayor número de casos en la raza blanca que en las otras.

ENFERMEDADES DE LA RETINA	Edades extremas	SEXO		RAZAS				TOTAL.
		V.	H.	B.	CH.	M.	N.	
Congestión	19—	1	...	1	...	...	...	1
Embolia de la arteria central	54—55	1	1	2	...	...	...	2
Hemorragias	24—73	5	4	8	...	1	...	9
Desprendimiento	24—59	5	1	2	1	2	1	6
Retinitis	24—49	4	...	3	1	...	...	4
Degeneración pigmentaria	10—62	3	2	5	...	...	...	5
Atrofia	23—	1	...	1	...	...	...	1
TOTAL	.....	20	8	22	2	3	1	28

CONGESTION.

Un joven recibió una partícula de metal sobre el borde escleral de O. I. que produjo un desprendimiento del iris (figura 26).

En el fondo del ojo se veía una línea transversal roja sobre la fovea, y toda la región macular edematosa como lo demostraba una corona de radios blancos, que envolvía la mancha roja, pero á cierta distancia de ella. La vista estaba muy disminuída.

Este caso ofrece la particularidad de haber sido traumático, y quedar limitado á la mácula. Lo cito para no dejar vacíos en la estadística, pero la observación es incompleta por no haber podido seguirla durante el tiempo necesario para saber la marcha ulterior del padecimiento.

EMBOLIA DE LA ARTERIA CENTRAL

En 1891 publicamos en el *Recueil d'ophthalmologie*, de París, el cuadro clínico completo de esta enfermedad, basados en un caso que tuvimos la fortuna de observar desde el principio. Hoy lo reproducimos con mayor número de detalles y lo acompañamos de grabados que harán más fácil la comprensión del texto.

En la embolia de la arteria central se pueden considerar tres períodos: 1º *Prodromos;* 2º *Ataque*; 3º *Atrofia del nervio y de la retina.*

Prodromos.—Nuestro enfermo era un hombre robusto, de 54 años, fabricante de carruajes. No sufría ninguna afección diatésica.

Durante tres años se quejó de fenómenos vagos de astenopía, que se mostraba con intermitencias.

Acusaba *disminución de la vista,* que solo se hacía apreciable, cuando se *fatigaba* leyendo ó fijándola un rato, puesto que al reconocerlo, y corregida su H=1^{d} se obtenía V=1 en ámbos ojos.

Pero mucho más le preocupaba un *escotoma central* que llegó á reconocer porque miéntras miraba á una persona le veía bien la cara, pero los ojos se le presentaban vagos, los veía turbios y sin expresión.

Ni podía tampoco reconocerles el color,—*discromatopsia.*—Este trastorno le había procurado más de una sorpresa desagradable; así, hallándose en su taller se confundía á veces tomando por carmelita un coche pintado de verde, y otras equivocaciones análogas.

Pero teniendo á la vista las muestras de estambre podía ordenar los colores y sus tintes aunque con cierta dificultad en los tonos obscuros.

Otro síntoma que había llamado mucho su atención consistía en el *temblor de los objetos,* sobre todo al cabo de unos minutos de estar leyendo veía danzar las letras.

Como tratamiento le ordené +1 para léjos, y +3 para cerca, pero el uso de estas lentes apénas le proporcionó alivio.

Ataque.—Un mes después de haberme consultado se mostró el ataque. A media noche le despierta un dolor intenso en el ojo derecho, como si hubiese sido atravesado hasta el fondo de la órbita por un cuerpo puntiagudo. La vista se perdió al mismo tiempo; por la mañana no podía distinguir la claridad del día.

Al cabo de 36 horas soy llamado, y encuentro: Hiperemia de la conjuntiva, pupila dilatada, inmóvil. La papila velada, edematosa, con sus bordes radiados, acusando el trayecto de las fibras nerviosas. Toda la región de la mácula es asiento de un edema que le dá color blanquecino, y que reproduce exac-

tamente su forma ovalada de gran diámetro horizontal. En su centro se vé la mácula lutea como un punto amarillo rodeado de una zona roja intensa que se desvanece suavemente.

Fig. 50. Embolia de la arteria central

Las venas conservan aproximadamente sus dimensiones normales. Las arterias, aunque adelgazadas, no están vacías. En vez del doble dibujo rojo con la linea blanca brillante al centro como se ven en estado normal, se presentan á la inversa, es decir, como una linea roja central, muy fina, limitada por otras dos blanco mates, ó de otro modo, se ve una lista roja correr por el centro de una cinta blanca.

Los ramillos vasculares que se dirigen y salen de la mácula se ven más distintamente que en el estado normal, y con sus subdivisiones, por aparecer de un modo claro su color rojo sobre el fondo blanquecino del edema.

El enfermo había ya recobrado alguna vista, que le permitía contar los dedos por el lado externo.

El edema de la retina desapareció del 4º al 5º día.

Atrofia del nervio y de la retina.—Pasada la tumefacción edematosa, la vista se recobró en una porción excéntrica del campo visual. El croquis adjunto muestra el estrecho espacio súpero-externo á que había quedado reducido el campo

visual un año después del ataque. En él contaba los dedos; pero nunca logró mejorar.

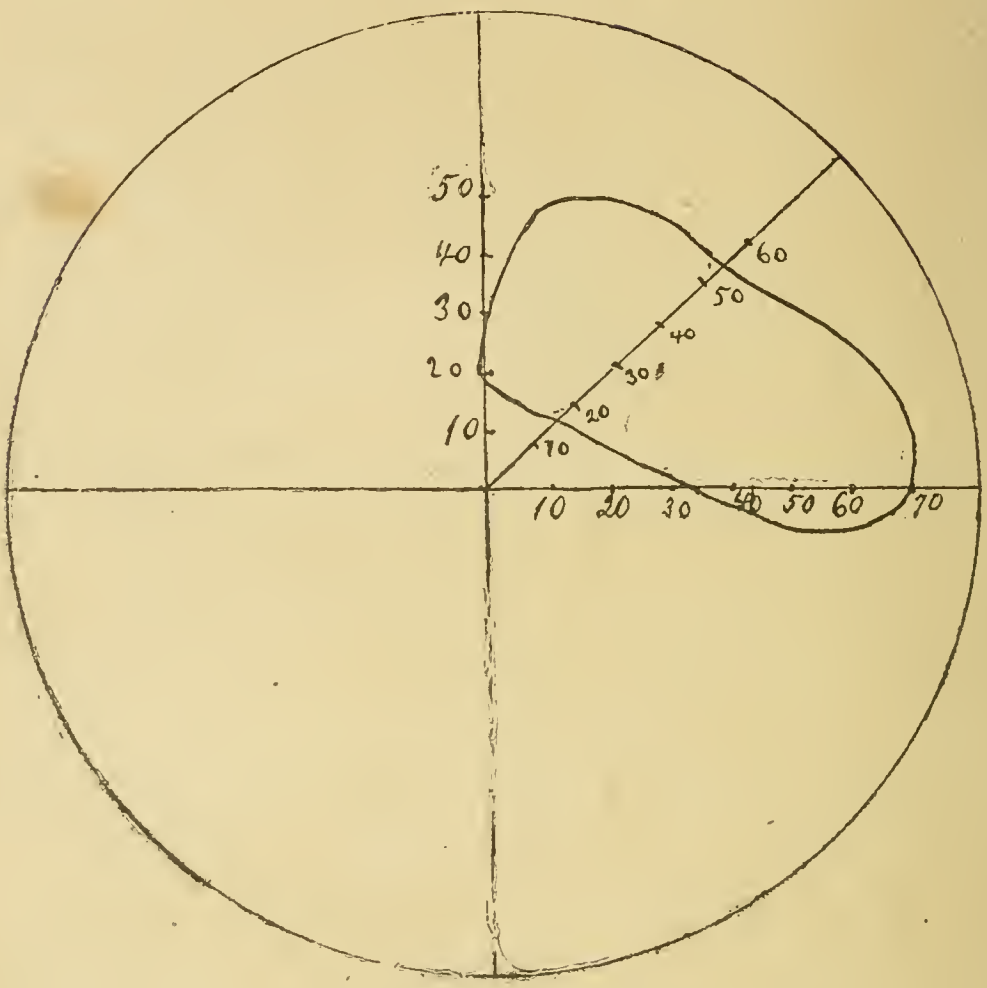

Fig. 51. C. V. en la embolía de la arteria Central

La papila ha tomado color blanco mate, sus contornos son precisos, se ha atrofiado, de igual modo que la retina, que ha perdido su sensibilidad, ménos en el espacio referido. Las venas están adelgazadas. Las arterias apénas contienen sangre, son filiformes, con el aspecto ántes descrito, pero mucho más marcado; y de ellas no se distinguen más que los troncos, pues

á un diámetro papilar se desvanecen ó se ven algunas continuar como cordoncitos blancos algún mayor trecho.

Fig. 52. Estado ulterior del fondo del ojo

Embolia de una rama de la arteria central de la retina.—Una mujer robusta, gruesa, de 55 años, vió aparecer bruscamente, miéntras cosia, gran número de mosquitos que se movían por delante de la frente y que solo veía con el ojo izquierdo. Poco á poco desapareció esa sensación.

Cuatro meses después me consulta por ardor en el globo del ojo y fotofobia que le obligaba á tener los párpados cerrados.

Al examinarlo se veían copos moviéndose en la parte inferior del humor vitreo, con reflejo blanco al recibir directamente la luz, pero de color rojizo obscuro en la penumbra. El humor vitreo está algo turbio en derredor. En la retina se ven

hemorragias agrupadas en un punto del trayecto de la arteria temporal inferior. A partir de este foco dicha arteria se vé bajo forma de un cordón blanco. Diagnóstico: *Embolia y ruptura de la pared vascular con hemorragia en humor vitreo.*

Dos meses más tarde se produce una nueva hemorragia en el mismo sitio, y del exámen hecho á los pocos días tomo la siguiente nota: Ligera excavación de la papila, que está bien limitada. Hemorragia en el punto de bifurcación de la arteria temporal inferior, cuya región se vé confusamente, distinguiéndose apénas la vena. En la porción temporal se continúa la arteria como un cordón blanco. Por debajo de este punto se ven además de las antiguas hemorragias, ya decoloradas, otras recientes rojoscuras, algunas con ligeros movimientos. En humor vitreo se hallan suspendidos verticalmente numerosos punticos negros en forma de una faja con ligeros movimientos. Las alteraciones de la retina se extienden por la región ecuatorial inferior en forma de masas blanco-azulosas, que forman relieve en el humor vitreo.

Fig. 53
Hemorragia en la retina y en h. vítreo por embolia.

$V = \frac{3}{10}$. El campo visual ha quedado reducido al $\frac{1}{4}$ infero-externo. Se queja sobre todo de un ardor tan intenso que compara á la sensación del ají picante sobre la lengua.

Algún tiempo después se vén en los puntos afectados manchas blancas de atrofia de la coroides, y depósitos fibrinosos en humor vitreo visibles con $+5$ y $+10$ dioptrias. La retina quedó casi totalmente atrofiada, lo mismo que el nervio óptico, cuya papila tomó color pálido, casi blanco y quedó excavada como lo probaba la pequeña curva que describían los vasos al salir de ella.

Es sensible que no se haya podido seguir la marcha ulterior de la enfermedad.

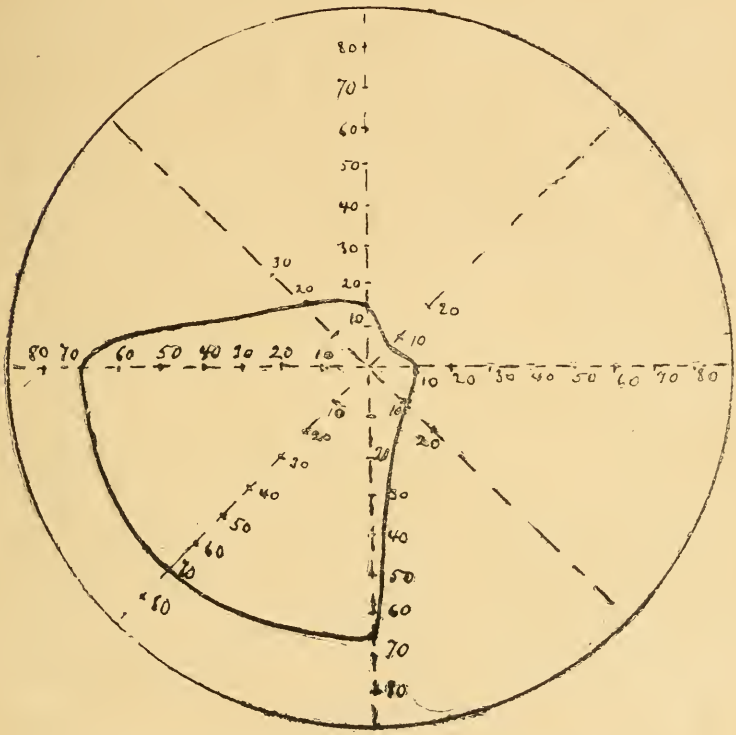

Fig. 54.—C. v. de la embolia de una rama de la arteria central.

HEMORRAGIAS

Los vasitos delicados de la retina se rompen con bastante frecuencia originando hemorragias. Este es siempre un trastorno de cierta importancia, porque determina lagunas en el campo visual, que serán gravísimas si se fijan en el polo pos-

terior, y en todos los casos porque harán temer la producción de nuevas hemorragias.

Sólo las he observado en la edad adulta y en la vejez, con igual frecuencia en ámbos sexos, pero casi exclusivamente en la raza blanca.

El ojo derecho fué atacado cinco veces y cuatro el izquierdo. En ningún caso fué binocular.

Etiología.—Las causas de esta enfermedad son múltiples. Pueden producirla, en primer lugar, las alteraciones del sistema vascular. Uno de mis enfermos, ya anciano, padecía un soplo mitral, tenía sus arterias ateromatosas, y por parte de los ojos padecía glaucoma crónico simple, y sufrió en O.D. una hemorragia en la mácula. Otro individuo cuyas arterias eran tan duras que parecían sólidas al tacto, sufrió también una hemorragia macular.

En el caso de embolia de una rama de la arteria central que acabamos de describir se produjo la rotura del vaso y se repitieron abundantes hemorragias que invadieron el humor vítreo y determinaron lesiones permanentes de la retina y de la coroides. Un adulto tenía todos los vasos retinianos adelgazados; uno de los superiores transformado en un cordón blanco; y en su proximidad un foco hemorrágico reciente, rosado, y á mayor distancia otra hemorragia antigua, y flotando en el humor vítreo copos de todos tamaños.

Una mujer atacada de glicosuria presentaba en el trayecto de la arteria temporal inferior sufusiones sanguíneas lineales, sobre la misma y á mayor distancia un foco de regulares dimensiones, y en la mácula una hemorragia punctiforme.

En un adulto que acababa de pasar fiebres palúdicas cuotidianas y que había quedado profundamente anémico, hallé hiperemia en la retina de su O.D. y en el O.I. numerosas hemorragias lineales y en lagunas con la disposición típica que ya en otra ocasión he señalado de estar situadas en el trayecto de los vasos gruesos y formar una corona alrededor de la papi-

la. Este caso es tan idéntico á los trazados en mi tesis sobre las *Hemorragias retinianas palúdicas* que una vez más considero la disposición como característica del paludismo. Estas hemorragias se producen rápidamente y en gran número, y los pacientes acusan puntos negros ó manchas oscuras en el campo visual.

Algunos enfermos se quejaron de jaquecas y otros eran reumáticos, pero no estoy en el caso de asegurar que dicho estado fuera el orígen de sus hemorragias.

Los traumatismos sí pueden producirlas de un modo evidente, como le sucedió á una señora que recibió directamente sobre el ojo el choque de un juguete de resorte.

Sabemos además que las nefritis determinan la inflamación de la retina, y uno de los modos más frecuentes de la formación de hemorragias lineales.

Síntomas.—Tres formas pueden revestir las hemorragias en la retina: 1º *punteadas;* 2º *en estrías;* 3º *en focos.*

Las primeras son pequeñas hemorragias en las capas ganglionares, que provienen de los capilares más profundos de la membrana nerviosa. Estas hemorragias se producen por consiguiente en el espesor de la retina, hacia los límites de su capa cerebral, y entre ésta y la capa epitelial. Allí, tanto por la extrema delicadeza de los capilares como por la densidad del tejido nervioso la pequeña cantidad de sangre vertida se reparte entre los elementos de aquel, y aparece al observador como un punteado fino.

Las segundas, ó sean las hemorragias *estriadas*, que tan frecuentes son en la glicosuria y la albuminuria, se asientan en la capa de fibras nerviosas, que es la más interna de la retina. Estas hemorragias adoptan, por consiguiente, la misma disposición que las fibras del nervio al esparcirse en la retina; así se presentan con forma lineal radiada, como puede verse en los grabados con que ilustramos las hemorragias palúdicas y en la consecutiva á una embolia. Estas hemorragias son más

frecuentes junto á la papila y á lo largo de los vasos gruesos, y dependen de pequeñas roturas ó sufusiones sanguíneas. Su color es rojo vivo ó rosado, siempre más claro que el de las otras variedades. Generalmente se reabsorven sin dejar el menor rastro.

Las hemorragias *en foco* ó *lagunas*, adquieren mayor importancia que las anteriores, porque determinan con frecuencia trastornos graves y definitivos de la vista.

La sangre derramada puede provenir de los vasos gruesos ó de los capilares. Las hemorragias palúdicas constituyen el tipo de la primera forma; en ellas, todos ó la mayor parte de los focos tocan á los troncos de mayor calibre como puede verse en la fig. 55. Hay otro grupo de hemorragias extensas determinadas por rotura de los capilares de la mácula. Esta variedad es la más grave de todas las hemorragias de la retina, porque con frecuencia forma focos tan grandes ó mayores que la papila, que aunque llegan á reabsorverse destruyen la función visual en lo que toca á la percepción de las formas, y, por consiguiente, inutiliza el órgano para toda clase de trabajo.

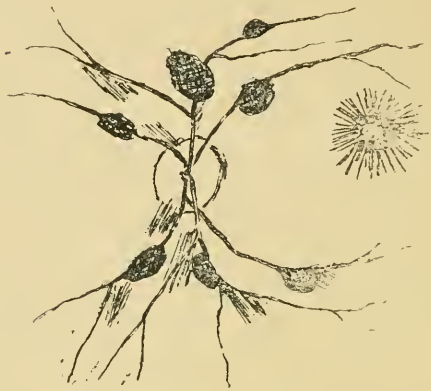

Fig. 55.—Hemorragias retinianas palúdicas.

He visto una de estas hemorragias por consecuencia de un traumatismo; otra, en un viejo, sin causa apreciable; y otra en fin, en un adulto, de forma ovalada á gran diámetro transverso y tres veces mayor que la papila.

Las hemorragias en foco, ya provengan de los vasos gruesos ó de los capilares, se extienden por todo el espesor de la retina y traspasan los límites de esta membrana. Si es abundan-

te la sangre derramada y se ha producido en las capas anteriores, hará dicho líquido irrupción en el humor vitreo constituyendo copos, más ó menos gruesos, libres ó adheridos al punto de la rotura. Por otra parte se extiende la sangre á la capa epitelial de la retina, y se colecciona entre esta y la coroides, constituyendo focos redondeados. Al cabo de cierto tiempo se reabsorbe la sangre, y la mancha que era rojo oscura toma un tinte rosado en el centro, y va aclarándose hacia los bordes. Algunas veces la he visto seguir la marcha inversa. En la mácula, donde suelen formarse vastas lagunas es frecuente que desaparezca la materia colorante del tercio superior que tomará color rosado ó amarillento separado por una linea recta de la parte inferior que conservará color rojo oscuro.

Cuando se ha verificado la reabsorción total de la sangre derramada quedará en su lugar una mancha blanca de atrofia de la coroides con agrupaciones irregulares de pigmento. La retina queda insensible en dicho punto por lo compresión de sus elementos y la falta de apoyo de la coroides. Sobre estas placas suelen verse pasar vasos de la retina.

Las hemorragias pueden provenir de las arterias, de las venas ó de los capilares.

En un caso las hemorragias procedían de la arteria nasal superior, en dos de la temporal inferior, tres fueron debidos á la rotura de los vasitos maculares, y en las demás había hemorragias múltiples que procedían de arterias, venas y capilares.

Los síntomas funcionales de las hemorragias retinianas preocupan mucho á los enfermos. Si la hemorragia se ha producido en la mácula acusarán la pérdida instantánea de la vista. En cualquiera otro lugar que aparezca sólo verá el enfermo moscas volantes ó manchas oscuras en el campo visual; así se ven glicosúricos y albuminúricos con numerosas hemorragias en la retina y que sin embargo conservan una vista bastante buena, debido á hallarse intacto el polo posterior.

Los escotomas y moscas volantes deciden á los enfermos á

acudir al médico, impresionados por esos extraños síntomas; pero al cabo de algún tiempo desaparecen por reabsorción ó sólo persisten algunos.

Las hemorragias se producen sin dolor.

Sin embargo, en el caso de embolia y hemorragia de una rama de la arteria central, la enferma experimentó *ardor* intenso dentro del ojo, y *fotofobia* que le obligaba á mantener los párpados cerrados.

La vista quedará disminuída ó alterada en la mácula ó en cualquier otro punto del campo visual en relación con la porción enferma de la retina.

Las hemorragias aparecen repentinamente y pueden quedar limitadas al primer ataque, ó recidivar con intervalos variables.

La cantidad de sangre derramada varía; aparecen algunas gotas solamente que el enfermo vé como moscas en el campo visual, ó puede ser por el contrario tan considerable que tiña todo el humor vítreo aboliendo temporalmente la vista y haciendo imposible el exámen interior del órgano.

La sangre caída en el humor vítreo se reabsorve en todo ó en parte; lo más general es que persistan copos indefinidamente. Si la hemorragia queda retenida en la retina también se reabsorverá, y no dejará trazas si fué poco abundante particularmente de la forma estriada, pero las coleccionadas en lagunas dejan escotomas persistentes.

Tratamiento.—Se dirigirá contra la causa que la haya provocado. Se ordenará el reposo, purgantes y localmente acostumbro á usar fomentos emolientes, y un colirio de pilorcapina.

DESPRENDIMIENTO

Este padecimiento, uno de los más graves de la retina, solo fué anotado seis veces en esta serie, de ellas cuatro en O. D.

y dos en O. I.—A pesar del número tan limitado de casos, fué observado en todas las razas. Los enfermos fueron atacados en la edad adulta ó en el principio de la vejez.

Respecto al estado general todos gozaban buena salud y á escepción de uno reumático, los demás no se hallaban sometidas al influjo de ninguna diátesis.

La miopía es causa indirecta de desprendimiento expontáneo: en uno de mis enfermos llegaba á 20 dioptrías.—Pero en otros estados de refracción, en la E., por ejemplo, también suele desprenderse la retina.

El verdadero orígen de los desprendimientos hay que buscarlo en afecciones del humor vítreo, que disminuyen su presión normal ó lo retraen, permitiendo de este modo que la retina se separe de la coroides á la que sólo se halla débilmente adherida, ó ejerciendo tracción sobre ella, como sucede en ciertos estados inflamatorios.

También puede separarse la membrana nerviosa, cuando una causa extraretiniana vence la resistencia del humor vítreo. Así se observa en las hemorragias y tumores de la coroides.

Síntomas.—Esta enfermedad puede producirse repentinamente. Una persona se acuesta sana y despierta á la mañana siguiente ciega de un ojo: acude al médico y éste descubre la retina desprendida.

Otro de mis enfermos, fuertemente miope, sintió, mientras viajaba en un tranvía, la impresión de relámpagos y luces coloreadas que atravesaban con rapidez, y en diferentes sentidos el campo visual; á esto siguió una oscuridad profunda, y desde entonces quedó sin vista.

Si durante la operacion de catarata se pierde repentinamente gran parte del humor vítreo, la retina falta de apoyo interior se desprende de la coroides. Se citan casos de haberse también producido la enfermedad después de la discisión, de una secundaria. Este accidente no me ha sucedido.

Pero no siempre es tan brusco el principio. Un mulato,

emmétrope, que trabajaba de estivador en un buque, sintió un movimiento tembloroso en los ojos, enturbiamiento de la vista, y su pérdida casi completa al cabo de dos días. En otros casos puede ser aun más lento el establecimiento de la enfermedad.

Un paciente que tenía desprendida una de sus retinas se veía molestado en la otra por fotopsias, y veía al rededor de una vela una ancha aureola azul, lo que le preocupaba porque fueron análogos los síntomas precursores de la enfermedad en el congénere.

Los desprendimientos son generalmente *parciales*, y ocupan la parte superior ó inferior de la retina, en esta última particularmente, lo que se explica, porque en cualquiera parte que se produzca, no tarda la serosidad interpuesta entre la retina y la coroides, en coleccionarse en la parte más declive.

Si existe en la parte superior, forma una bolsa globulosa de superficie muy lisa y de escasos movimientos. En la parte inferior es más deprimida la bolsa; deja formar arrugas, y se la vé ondular con los movimientos del ojo.

La retina desprendida se presenta al oftalmoscopio con un tinte gris azuloso, surcada por vasos rojos sin doble contorno.

Pasado algún tiempo ó inmediatamente se producen roturas en la membrana, cesa la forma globulosa, y entonces los colgajos flotan libremente en el humor vítreo demasiado fluído.

Si el desprendimiento se hace *total* la retina adherida ya solamente por sus extremos á la ora-serrata y al nervio óptico toma la figura de un embudo, á menudo con las paredes retorcidas. A esta enfermedad suelen acompañar hemorragias ecuatoriales que se reconocen luego por la presencia de copos flotantes. El humor vítreo se halla siempre alterado, reblandecido.

En las irido-coroiditis graves se producen alteraciones no solo en la membrana vascular, sino que también la retina se desprende, el cristalino se opacifica, el humor vítreo se retrae y el ojo termina por atrofiarse.

La tensión intraocular en el desprendimiento puede ser igual ó menor que la normal.

En los desprendimientos parciales el campo visual presentará un escotoma en el lugar correspondiente.

Ninguno de los recursos hasta hoy empleados para combatirlo es de positivos resultados.

RETINITIS.

En esta serie ha sido muy reducido el número de retinitis observadas, y ninguna de ellas corresponde á las formas clásicas. En efecto, la albuminuria, la diabetis, la leucemia, no han mostrado un solo ejemplo. Respeto á la sífilis, hemos descrito entre las enfermedades de la coroides las lesiones que ocasiona por ser dicha membrana donde principalmente se localizan.

Nos ocuparemos de dos casos de orígen palúdico, y dos de causa desconocida.

En todos ellos la afección fué binocular.

R. palúdica.

Un campesino de 24 años ingresó en el Hospital Mercedes por fiebres cuotidianas que duraban desde las 10 hasta las 5 de la tarde, que presentaban sus tres estadios de frío, calor y sudor. Tenía infarto del hígado. Su color era muy pálido por la anemia. En los días que lo examiné estaba en un sopor análogo al de la fiebre tifoidea. En el exámen ocular descubrí:

O. D. Retinitis con hemorragias estriadas y en foco; unas á lo largo de los vasos, y otras constituyendo un grupo en la mácula, bien limitadas y de color oscuro.

Los troncos vasculares estaban rodeados de placas exudativas blancas, semejantes á las nubes llamadas balas de algo-

dón, y que los ocultaban en algunos puntos. Papila hiperemiada.

O. I. La papila tiene el aspecto de un círculo con numerosísimos radios que no son otra cosa que las fibras nerviosas puestas en evidencia por la inflamación; está hinchada, tiene color muy rojo, y de bordes confusos, de modo que no se puede precisar su separación de la retina. Los troncos vasculares están inyectados, gruesos, tortuosos, confusos en su orígen y rodeados en la primera porción de su trayecto por placas blancas de exudación que se desvanecen insensiblemente en la retina sana de la periferia.

Hacia el polo posterior se ven manchas hemorrágicas negras, las mayores como $\frac{1}{4}$ de la papila, y rodeadas de pigmento que le dan el aspecto de un velo de malla finas.

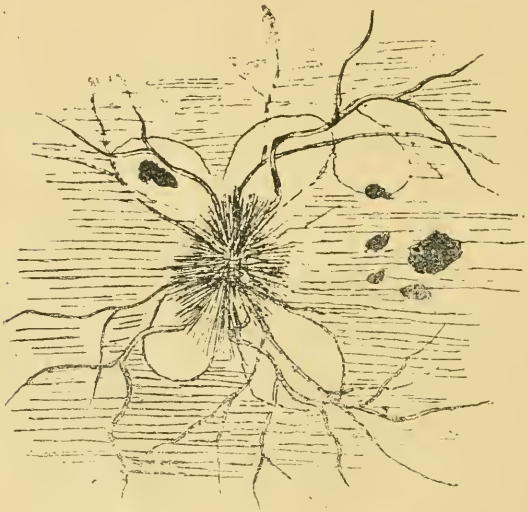

Fig. 56.—Retinitis palúdica.

Distingue los bultos. La mirada es vaga. El campo visual, de límites casi normales, presenta secotomas numerosos.

El segundo caso se refiere también á un jóven que venía sufriendo de paludismo. Tuvo una enfermedad que empezó, segun dice, con fiebre y perdió el conocimiento durante cinco días. Fué diagnósticada por el Dr. Castro, profesor de la Clínica Médica, en cuyo ser-

vicio estaba, de ataque pernicioso, y desde su ingreso en el Hospital se le instituyó el tratamiento químico.

Presentaba retinitis en ámbos ojos. Las papilas estaban un poco hinchadas, y tenían sus bordes irregulares. Los vasos no estaban flexuosos ni inyectados. Las retinas daban un aspecto velado, y sobre todo la de O. D. tenía un tinte gris por el edema.

Numerosas hemorragias estriadas muy pequeñas se veían en el trayecto de los vasos, y otras redondeadas, pero también diminutas en la mácula. Al rededor de esta había exudaciones formando una corona incompleta de punticos, y otras mayores á alguna distancia, de color blanco mate.

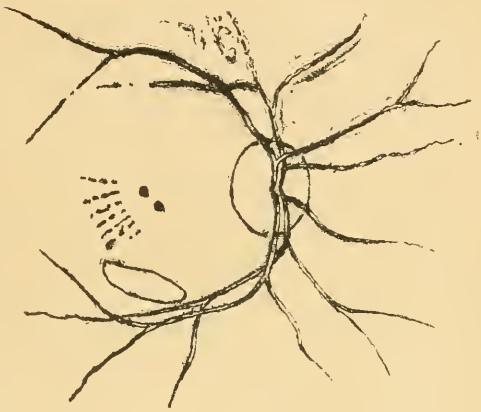

Fig. 57.—Retinitis palúdica.

R. de causa desconocida.

En un chino cocinero, que en pocos días se había quedado ciego, y que atribuía su enfermedad al humo de la yaba (Andyra inermes) que había empleado para cocinar, se veían las pupilas inyectadas, y agrupaciones de pigmento á lo largo de los vasos y en la mácula, en forma de manchas negras irregulares.

El segundo presentaba también una retinitis pigmentada en un período avanzado, con atrofia de la papila y de la retina. Llevaba años de padecer disminución de la vista, pero su es-

tado se agravó por haber pasado hace meses muchas horas expuesto al sol del verano. Desde el siguiente día sintió mayor oscuridad, como un velo gris que se interponía delante de los objetos, y perdió la sensación del relieve, de modo que tropezaba porque no conocía las desigualdades del camino. A la vez se quejaba de ardor en los ojos y fotofobia intensa, que en los dos primeros días le impedía soportar ninguna clase de luz, y dolor que se extendía hasta la frente y las sienes. Tenía inyección vascular moderada de la conjuntiva, é inmovilidad del iris. Diagnostiqué *insolación ocular.*

DEGENERACION PIGMENTARIA

Es una enfermedad crónica, debida á la esclerósis de la retina, que en su marcha progresiva determina la atrofia de esta membrana y del nervio óptico.

Ataca ámbos ojos simultáneamente; y habitualmente empieza á desarrollarse hacia el fin de la segunda infancia ó en la adolescencia, y progresa continuamente hasta producir la ceguedad completa en la vejez, ó permitir solamente á los enfermos la percepción de la luz. En su primer estado puede no existir más que hemeralopia, y un estrechamiento en el calibre de la onda sanguínea; pero en la adolescencia ó en la edad adulta aparecen las manchas de pigmento, se atrofia la papila, se obliteran los vasos, y se estrecha el campo visual.

Etiología.—Se le reconoce por causa la sífilis hereditaria y la consanguinidad. Pero entre los casos que me corresponde relatar las causas no han podido ser determinadas.

Dos de los enfermos padecían de hemorroides con frecuentes hemorragias. Un niño, de 10 años, era hijo de la vejez; tenía los dientes desiguales, los colmillos superiores fuera de la linea; era linfático. A los pocos meses de nacido sufrió mucho de un oído; á los séis años tuvo una fiebre grave, á los nueve el tifus.

Pero ni en este ni en ningún otro de los enfermos había signos de sífilis. Todos ellos, por el contrario, aparte su afección ocular, gozaban de buena salud. De modo que no ha sido posible descubrir una causa plausible de la enfermedad.

Síntomas.—Ofrece signos característicos que la hacen fácil de reconocer.

La *hemeralopia*, imposibilidad de ver de noche, es el que primero llama la atención de los enfermos. En efecto, miéntras que durante el día ven claro, á la caída de la tarde, y por la noche á la luz de la luna ó de las artificiales, ven mal y tropiezan con toda clase de obstáculos. A medida que progresa la enfermedad este síntoma es más pronunciado. En una de mis enfermas se mostró la hemeralopia á los 20 años.

El *campo visual se estrecha concéntricamente*, es decir, que pierde su forma oblonga para asemejarse á un círculo cuyo centro está en el polo posterior. En uno de estos pacientes presentaba una abertura de 15° en todas direcciones; y en la primera serie publiqué un grabado para hacer ver un campo visual que sólo se extendía un par de grados.

Así como la esclerósis de la retina se inicia en sus límites ecuatoriales y avanza hacia la mácula, así también el campo visual se estrecha de la misma manera, por la atrofia de la membrana en los puntos esclerosados. Cuando ya el campo visual se reduce á 20° ó 10° al rededor del punto de fijación, si bien los enfermos conservan vista suficiente para la lectura, la marcha se hace en extremo difícil, porque miran á tan poca anchura, que parece como que lo hacen á través de un tubo, y esto les expone á tropezar con los objetos que les rodean siempre que no estén en la dirección del eje visual.

Uno de los enfermos acusó diplopia monocular.

Al principio de la enfermedad y durante mucho tiempo se conserva intacta la percepción de los colores; pero en un período avanzado he visto *discromatopsia*, como en un caso que

en otra ocasión he publicado, en el que había ceguedad para el amarillo y el violeta.

Tres de mis enfermos eran emmetropes y uno miope, de 2.50 dioptrias en O.D. y de 2 en O.I.

La tensión intraocular me ha parecido normal en todos los casos.

Las pupilas se dilatan en relación con el estado de sensibilidad de la retina.

En el cristalino se forma una opacidad que se limita al polo posterior que no impide ver el fondo por fuera de ella, y que tiene forma redondeada ó bien ofrece algunas prolongaciones que le dan aspecto estrellado, pero que de todos modos es propia de esta enfermedad. Esta catarata no se presenta sino cuando la degeneración retiniana ha tomado desarrollo.

El humor vitreo suele *enturbiarse*, bien sea por opacidades finísimas, ó como he visto en un caso, por gruesos copos membranosos flotantes.

Pero en la retina es donde se suceden las alteraciones características. Los *vasos se adelgazan* por la esclerósis de sus paredes, particularmente las arterias que se hacen filiformes; por el centro se ve correr una columna sanguínea muy delgada, y las paredes se hacen visibles por las líneas blanquecinas que la bordan. En las venas, sin embargo, son poco marcadas estas alteraciones.

El *nervio óptico se atrofia*; su papila se decolora hasta hacerse blanco-sucia.

El pigmento retiniano caracterísco de la degeneración por por su forma análoga á la de los osteoplastas, aparece diseminado en las regiones ecuatoriales y á medida que en ellas se hace confluente, lanza sus avanzadas hácia el polo posterior. A lo largo de los troncos vasculares, que envuelven á menudo, es por donde principalmente adelantan las manchas pigmentarias. Estas tienen color negro, son irregulares, alargadas y con prolongaciones que las entrelazan.

Llegan hasta la papila y la rodean pero sin formarse sobre ella misma. La mácula es el último punto invadido.

Ningún tratamiento es eficaz. En los casos de sífilis hereditaria se empleará la medicación específica.

ATROFIA

La degeneración pigmentaria de la retina, dijimos que terminaba por producir la atrofia de esta membrana y del nervio óptico. A medida que avanza la esclerósis, se pierde la facultad de distinguir las formas, los colores y hasta la luz.

Hemos anotado un caso de múltiples lesiones oculares entre los cuales figuraban la atrofia de la coroides y de la retina en un hijo de primos hermanos.

NERVIO OPTICO

El grupo de enfermedades del nervio óptico comprende hoy mayor número de especies morbosas desde que se le han incluído algunas que ántes figuraban en el capítulo de Ambliopías. Aun hoy es seguro que no se conocen todos los padecimientos que tienen su asiento en el nervio óptico.

En conjunto las enfermedades de esta región son más frecuentes en los varones y en la raza blanca. La neuritis retrobulbar arroja buen número de casos por ser mejor conocida que ántes. Las atrofias del nervio constituyen la lesión que se observa con más frecuencia.

ENFERMEDADES DEL NERVIO OPTICO	Edades extremas	SEXO		RAZAS				TOTAL
		V.	H.	B.	CH.	M.	N.	
Papilitis	24—55	4	1	5	.....	.....	.....	5
Neuritis retro-bulbar	27—68	27	1	26	.....	2	.....	28
Degeneraciones espinales	24—58	19	1	15	.....	3	2	20
Degeneraciones cerebrales	1—83	7	5	9	.....	1	2	12
Degeneraciones terminales	3—80	44	18	50	.....	3	9	62
Tumores	55—	.....	1	1	.....	.....	.....	1
Total	.....	101	27	106	.....	9	13	128

PAPILITIS

La inflamación de la papila del nervio óptico es una enfermedad bastante rara: en la primera serie anoté siete casos, y en la actual solo figuran cinco.

Etiología.—En dos indivíduos varones y adultos, la inflación del nervio óptico era de orígen cerebral. En efecto, en ellos coincidía la neuritis con ataques de epilepsia parcial. Refería el primero que cuatro meses ántes trabajando un día en el campo, se le cayó de pronto el machete de la mano, dió un grito y cayó al suelo sin sentido. Al volver en sí tenía medio paralizado el lado derecho del cuerpo. Después tuvo ataques repetidos, hasta catorce en dos meses, pero ménos bruscos, pudiendo notar que empezaban por contracción y movimientos convulsivos del brazo derecho, y que pronto se extendía á la pierna del mismo lado. Algunos de estos ataques eran incompletos, limitándose á sacudidas del brazo. Este enfermo padecía dolores craneales desde mucho tiempo ántes, y dificultad para hablar.

El segundo enfermo llevaba en 1890 ocho meses sufriendo dolores frontales de intensidad variable. Al cabo de un año tuvo un ataque con pérdida de conocimiento en el que se le llenó la boca de espuma. Ya en esta época la neuritis que yo venía observando en el enfermo se transformaba en atrofia del nervio. Desde entónces los ataques epilépticos que empezaban siempre por el brazo derecho se sucedieron con intervalos de dos meses aproximadamente, y la atrofia se había hecho completa y de color blanco en 1892 en que lo ví por última vez.

No pueden ser más característicos estos ejemplos de epilepsia Jacksoniana con papilitis de ámbos ojos y atrofia consecutiva. Hoy está aceptado que esta enfermedad es de orígen sifilítico, y así la consideramos aunque uno de nuestros enfermos no tenía marcas evidentes de haberla padecido.

En la única mujer anotada en esta serie la papilitis obedecía á un tumor de la porción orbitaria del nervio del lado derecho.

Otro de los enfermos ingresó en el Hospital Mercedes por paludismo con fiebres cuotidianas, infarto del hígado y anemia profunda. En el ojo izquierdo tenía papilitis con hemorragias retinianas, y en el otro solo existían las hemorragias en un período más avanzado, lo que me hace pensar que también pudo iniciarse la enfermedad por la inflamación del nervio.

El último caso era una papilitis extendiéndose á gran parte de la expansión intraocular del nervio *papilo-retinitis*, en el que no pudo averiguarse la causa.

Síntomas.—En el caso de tumor orbitario la afección fué monocular, en los de causas cerebral ó general, binocular. En el primero, en que un tumor del nervio ocupaba todo su trayecto orbitrario, se observaba una extrangulación completa de la papila. El globo del ojo había sido lanzado en exoftalmia directamente hácia adelante, y el diámetro ántero-posterior del ojo había disminuído siete dioptrias en el polo posterior, y más aun en la dirección de la papila. Los límites de esta, estaban borrados, y dejaban ver las fibras nerviosas engrosadas, edematosas, extendiéndose hasta alguna distancia sobre la retina. Los vasos centrales ocultos por la tumefacción papilar aparecían al desvanecerse el edema sin que pudiera distinguirse rastro de ellos sobre el tejido papilar.

En las neuritis de causa cerebral coincidiendo con la epilepsia parcial en los casos que refiero, y por lo tanto sifilíticas, la inflamación era algo ménos intensa y limitada al nervio ó á una pequeña distancia fuera de sus límites. Pero no presentaban, con la anterior, más diferencias que en la intensidad, pues tenían el mismo aspecto radiado de las fibras nerviosas, que estaban tumefactas y formaban relieve sobre la retina, estaban borrados los límites papilares, ofrecían el mis-

mo tono blanquecino entremezclado de rosa, y el edema y algunas líneas hemorrágicas se extendían por la retina al rededor de la papila.

En el indivíduo palúdico la inflamación se extendía á mayor distancia en la expansión nerviosa, ofreciendo placas hemorrágicas procedentes de los vasos centrales, que son características de esta enfermedad. En cuanto á la inflamación es análoga, pero ménos intensa, puesto que los vasos centrales podían verse desde el punto de emergencia, aunque confusamente, y estaban inyectados, gruesos, tortuosos, y rodeados en la primera parte de su trayecto por placas blancas de exudación semejantes á las nubes llamadas *balas de algodón* que se desvanecían insensiblemente en la retina sana de la periferia. Esta forma se designa generalmente con el nombre de *papiloretinitis*, porque la inflamación no se limita á la papila sino que se extiende á las terminaciones nerviosas.

En todas las neuritis hay una mediana dilatación pupilar.

Los fenómenos subjetivos consisten en el enturbiamiento de la vista, que comparan los enfermos al que produce un velo interpuesto entre los ojos y los objetos, la disminución de la vista en relación con la intensidad y la duración de la enfermedad, y el estrechamiento del campo visual. La vista puede quedar abolida desde el principio si es intensa la inflamación, ó quedar disminuída para perderse al sobrevenir la atrofia de la papila.

Marcha.—En las papilitis se pueden considerar un período de *inflamación* y otro de *atrofia*.

Si la invasión ha sido lenta y poco intensa puede conservarse la integridad de los vasos y de la fibra nerviosa, y la enfermedad quedará por consiguiente reducida á su primer período.

Pero lo habitual es que después de haber persistido el estado inflamatorio durante uno ó varios meses se produzcan alteraciones vasculares permanentes, proliferación de tejido

conectivo y compresión de las fibras nerviosas cuya función conductora quedará más ó ménos destruída.

La imágen oftalmoscópica de este segundo período se caracteriza por la desaparición del edema y por lo tanto del aspecto radiado de la papila, por el color blanco que toma esta en vez del rojo del primer período y por la mayor precisión de sus límites. Los vasos centrales menos repletos quedarán siempre algo tortuosos en la primera parte de su trayecto y las arterias adelgazadas. En una palabra, á la inflamación sucede la atrofia. La vista quedará en estos casos de evolución completa, muy disminuída ó abolida.

Tratamiento.—Ss combatirá enérgicamente la causa. En las que reconocen orígen cerebral se empleará el ioduro á altas dósis, siempre que se compruebe ó sospeche la diátesis sifilítica, haciendo tomar como lo aconseja Charcot ocho ó diez gramos diarios de ioduro durante veinte días y usando fricciones de ungüento mercurial. Después de un descanso de quince días se renovará el mismo tratamiento y así sucesivamente varias veces.

Siempre será conveniente el empleo de los revulsivos intestinales y de los cáusticos á la sien ó sanguijuelas en la apófisis mastóides.

NEURITIS RETRO-BULBAR

Bajo este epígrafe se comprende un grupo de enfermedades caracterizado por la inflamación del nervio óptico en su trayecto desde el quiasma hasta la proximidad del globo ocular. El foco de esta neuritis intersticial está situado en la porción que atraviesa el canal óptico, y desde allí se propaga á cierta distancia, ó bien quedando circunscrita la inflamación degeneran cierto número de fibras nerviosas, lo que da lugar á trastornos funcionales característicos.

La inflamación intra canalicular solo ataca parcialmente

al nervio. Basándonos en el grupo de fibras inflamadas dividiremos la neuritis en dos clases: 1º *neuritis central*, que origina un escotoma central negativo; 2º *perineuritis*, que produce un escotoma anular periférico.

Son, pues, dos inflamaciones de distintas partes del nervio, que dan lugar á trastornos completamente opuestos. En la primera, cuyo tipo es la intoxicación alcohólica, se conserva la vista excéntrica, y el enfermo puede por consiguiente marchar por sí solo sin tropezar, mientras que le es imposible la lectura. En la segunda forma, cuyo tipo es la intoxicación quínica, por el contrario, el enfermo lee y escribe, pero es incapaz de conducirse solo, tropieza con cuanto le rodea, puesto que solamente distingue los objetos colocados en la dirección del eje visual.

Neuritis central.

El haz de fibras nerviosas que en el canal óptico es central, se transforma en temporal dispuesto como un triángulo de base externa en la papila, y en macular sobre la retina. De ahí, que la atrofia de este grupo de fibras determine la insensibilidad del polo posterior del ojo.

Etiología.—Uno de los enfermos de esta serie era cardiaco, y dos sifilíticos, pero no creo que ninguno de estos estados pueda considerarse como causa de la enfermedad ocular. Aunque varios eran reumáticos, y cuatro tomaban con exceso café puro, no tengo datos para pensar que aquella diátesis ni el abuso de aquella sustancia hayan originado la neurítis. Pero no lo digo de un modo absoluto, pues sabemos que realmente existe una forma reumática.

Respecto al tabaco, que tanto se ha discutido como causa de ambliopía central, es para nosotros más que dudosa su acción sobre el nervio óptico. No basta para considerarlo como causa de neuritis, que los enfermos fumen, ni que algunos abusen de

esta sustancia; sería preciso que la mayor parte de los que la usan con exceso padecieran la enfermedad, y sobre todo sería frecuente en las fábricas para elaborarlo, donde los obreros no solo fuman sino que viven en una atmósfera irritante cargada de partículas de la planta; y esto está tan lejos de suceder que es muy raro que los tabaqueros sufran de los ojos, tanto que en esta serie solo me consultó uno por escotoma central, pero que al mismo tiempo era reumático. Un tabaquero que llevaba 35 años en el oficio nunca había padecido de los ojos, y como este podría citar muchos ejemplos.

La causa casi constante de la neuritis retrobulbar es la intoxicación alcohólica. En la primera serie alcanzó la cifra de 13 por 1000 enfermos, y en esta llega hasta 22 por 1000 el número de individuos que abusaban del alcohol y fueron atacados de esta enfermedad. El modo de producirse la intoxicación es por el empleo de cortas dosis de bebidas blancas sobre todo todo tomadas en ayunas y repetidas varias veces al día. Las bebidas habitualmente usadas son el aguardiente de caña y la ginebra. La mayor parte de los enfermos confiesan tomar una copita por la mañana y otra ó más durante el día. En algunos que niegan tomar alcoholes se reconoce la intoxicación por el temblor fibrilar de las manos y de la lengua, por la dispepsia, la excitación nerviosa, las pesadillas, etc., Todos los atacados de neuritis central presentan síntomas diversos de alcoholismo.

Uno de mis enfermos, cochero, de 50 años que tomaba varias mañanas de ginebra, y que padecía diversos trastornos debidos al alcoholismo, se quejaba de alucinaciones de la vista que se habían agravado hasta el punto de hacerle imposible su trabajo. Durante la noche soñaba con cosas de su oficio, y tenía pesadillas en que siempre figuraban animales, sobre todo bichos, que creía descubrir hasta en la tasa en que tomaba alimento. Si estaba en el pescante de su coche veía la calle verde como si tuviese yerba, y creía ver muchos coches,

unas veces de su color natural, otras rojos, cuyo número aumentaba hasta parecerle la vía obstruída por infinito número de coches y carretones; y hácia cualquier punto que mirase, sea en la calle, sobre el coche ó sobre el caballo descubría innumerables animales (perros, pájaros, pollos, cucarachas, etc.,) unas veces con sus colores naturales y otros con tintes caprichosos, como perros colorados ó manchados de colores vivos.

Síntomas.—Todos los enfermos de neuritis central fueron varones, y adultos ó viejos; nunca observada ante de los 27 años fué rara antes de los 40 y muy frecuente entre esta edad y los 60 años.

La mayor parte de los enfermos eran jornaleros ó personas que ejercían profesiones mecánicas.

Tomando como tipo de la enfermedad la intoxicación alcohólica trazaremos el cuadro sintomático observado en estos casos.

La enfermedad no aparece sino después de un uso prolongado de bebidas alcohólicas. Ambos nervios ópticos son atacados en el mismo grado ó con poca diferencia; así es que se vé disminuir la vista casi del mismo modo en ambos ojos ó cuando más hay poca diferencia en la agudeza visual de ámbos como por ejemplo $^1/_8$ en un ojo y $^1/_{10}$ en el otro.

El principio de la enfermedad es brusco. Los enfermos aseguran que en el trascurso de pocos días han quedado imposibilitados de leer ó trabajar. En algunos, sin embargo, se forma el escotomia con tal lentitud que no pueden precisar los enfermos el comienzo del padecimiento.

Una niebla ó un velo ténue enturbia el punto que fijan sin ocultarlo por completo. Por las tardes ó á una media luz creen los enfermos ver mejor, porque la retina no está fatigada por exceso de luz como en las horas del mediodía.

La discromatópsia es uno de los síntomas principales. Se pierde la facultad de percibir los colores con la mácula. Desaparece primero la sensación del rojo como se comprueba pre-

sentándole una pinta de este color menor que el escotoma. Casi al mismo tiempo se hace imposible reconocer el verde. En casos avanzados hay paresia de toda la retina para reconocer los tintes rojos, y respecto á la percepción de los demás colores sobre el escotoma se hace difícil á medida que progresa la enfermedad, llegando un momento en que solo pueden distinguir lo claro de lo obscuro.

En algunos enfermos no puede confirmarse la presencia de un escotoma central y nunca precisar sus límites.

Las pupilas se conservan normales y solo en casos avanzados reaccionen perezosamente á la luz y se mantienen ligeramente dilatadas.

Al principio de la neuritis suele observarse hiperemia del nervio óptico; pero aunque este síntoma fuese frecuente se aprecia rara vez porque ordinariamente se consultan los enfermos en el período atrófico. En efecto lo habitual es que, al examinar un alcoholista que se queje de trastornos visuales, se descubra una atrofia parcial del nervio óptico. Este síntoma es de gran valor para reconocer las retinitis retrobulbares. En los casos típicos puede considerarse patognomónico, pues si bien á veces pudiera confundirse con la atrofia medular incipiente, no presenta nunca en esta la precisión de límites que es propia de la atrofia alcohólica.

Hay casos, sin embargo, en que sería imposible establecer la diferencia sin más guía que el exámen de la papila.

La inflamación y atrofia consecutiva del nervio en los alcoholistas solo ataca el haz de fibras maculares que están dispuestas sobre la papila en forma de un sector, cuyo vértice se halla en el centro junto á los vasos centrales, y la base formada por el lado externo, ocupando un área de $\frac{1}{4}$ á $\frac{1}{3}$ de la terminación del nervio. Esa parte aparece blanca y con sus bordes laterales casi rectilíneos como lo indica la figura 58. Las atrofias de estas neuritis son casi siem-

Figura 58

pre parciales, de modo que ni la vista se pierde por completo, ni el aspecto de la papila se presta á confusiones. La atrofia del segmento externo de la papila es el signo físico que determina el escotoma central.

En el resto del fondo del ojo no se descubren alteraciones.

En el centro del campo visual se muestra un escotoma negativo. Los enfermos no lo ven, y sin embargo no pueden distinguir á través de él; es debido á la falta de sensibilidad de las fibras maculares, sin que en esa región exista lesión alguna.

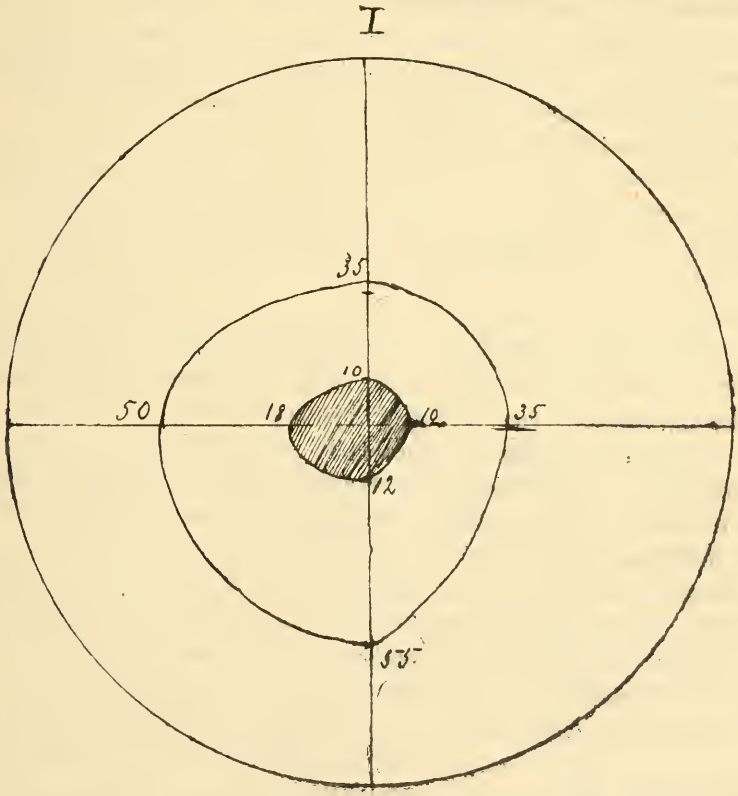

Figura 59

En uno de mis enfermos solamente pude precisar este escotoma, que tenía por límites

O. D.= 8° 10° 8° 15°
O. I.=10° 10° 12° 18°

Se observó esto en un viejo reumático que era gran fumador, pero que negaba abusar de los alcoholes, aunque tenía el temblor fibrilar de la lengua. Los límites exteriores del campo visual se conservan normales: en algunos enfermos estaba estrechado de algunos grados.

El campo visual normal permite á los enfermos caminar con facilidad, mientras que el escotoma central les imposibilita distinguir los objetos pequeños. Este contraste es característico de las neuritis intracanaliculares.

Marcha.—Las fibras centrales del nervio óptico se inflaman en el canal óptico, y desde allí desciende lentamente hasta la papila esta alteración morbosa, y perdida la conductibilidad del haz central en ese punto se atrofian las fibras, hasta su terminación en la mácula.

Los enfermos se quejan casi siempre de haber perdido en uno ó varios días la vista central lo que reconocen por hacérseles imposible la lectura ó fijar objetos pequeños.

Aunque la atrofia alcohólica es parcial en un caso, sin embargo, la decoloración se extendía á toda la papila en un individuo que fué llevado al Hospital Mercedes por un acceso de delirium tremens; pero que á pesar de eso conservaba aun $\frac{1}{3}$ de agudeza visual. Aun cuando haya descendido notablemente la intensidad de la vista, puede obtenerse una curación completa empleando un tratamiento apropiado y á condición que el paciente se someta rigurosamente á las prescripciones facultativas. Entre otros puedo presentar como ejemplo el caso de un hombre cuya vista no llegaba á $^1/_{10}$ de la normal y que además de síntomas generales de alcoholismo crónico presentaba la decoloración característica del sector externo de

las papilas, en quien se obtuvo en el transcurso de seis meses:

$$V. \begin{cases} O.\ D.—\frac{2}{3} \\ O.\ I.—1 \end{cases}$$

A juzgar por este retorno á la integridad funcional del nervio, se puede asegurar que la neuritis se conserva intersticial ó que difícilmente llega á destruir el elemento nervioso.

Referiré para terminar, los rasgos principales de la neuritis de un médico de 50 años, que tuvo la fatalidad de entregarse al abuso de toda clase de bebidas alcohólicas, habiendo llegado al extremo de hallarse gravísimo por uremia. Este señor que reconocí á los 8 meses de ambliopía, solo contaba los dedos 0^m 20 de distancia, y presentaba no solo escotoma central, sino que el campo visual se hallaba notablemente reducido presentando los límites siguientes.

$$C.\ v. \begin{cases} O.\ D.=38°\ 38°\ 38°\ 55° \text{ (1)} \\ O.\ I.=35°\ 50°\ 45°\ 50° \end{cases}$$

La mirada es vaga, los ojos se mueven contínuamente buscando la mejor posición para ver. A pesar de no distinguir puede caminar sin tropiezos.

Desconoce el verde, que le parece gris en los tintes claros y negros en los obscuros. Confunde el violeta con el azul. Pero el sentido de los colores se halla pervertido, de modo que sus respuestos varían á cada nuevo exámen.

Medios oculares transparentes; pupilas normales, contráctiles. Atrofia parcial de las papilas, que en su zona más interna conservan un tinte ligeramente sonrosado, pero en todo el resto de su extensión son de un blanco brillante y en la de O. I. se aprecia lo dirección de las fibras maculares, lo que hace aparecer indeciso su borde externo. Las arterias de la retina están algo disminuídas de calibre.

---

(1) La expresión en grados se hace en los puntos cardinales en el orden siguiente: superior, interno, inferior y externo, curva que en el estado fisiológico describe una espiral de dentro á fuera.

Este enfermo mejoró notablemente al cabo de algunos meses de someterse á la medicación que le ordené.

Tratamiento.—La base del plan terapéutico estriba en la supresión de toda clase de alcoholes, y en el uso de una alimentación sana y nutritiva.

Ordeno de medio á un gramo diario de bromuro de potasio, cortas dosis de ioduro, ó en vez de éste:

Arseniato de estricnina.....	0.05 grs.
Agua destilada.....	150.00 —

para tomar de una á tres cucharaditas diarias, con objeto de estimular las funciones digestivas y aumentar la tonicidad vascular.

Dos casos algo dudosos me he visto precisado á incluir entre las neuritis retrobulbares.

Uno en un individuo que tenía su vista normal, pero que experimentaba dificultad para leer por un ligero enturbiamiento que le velaba las letras. Las papilas estaban pálidas, pero reconocía los colores. En este enfermo no pude saber si el trastorno visual dependía de la quinina que tomó para combatir una perniciosa seis meses antes de consultarme, ó si se trataba de ataxia locomotriz incipiente, puesto que le faltaba el reflejo rotuliano y sentía dolores vagos en las piernas y en la cintura, ó en fin, si la ambliopía obedecía á otro órden de causas.

El otro enfermo era reumático, y ofrecía la particularidad de ser ambliope de un solo lado, en el que tenía decolorado el segmento externo de la papila.

Perineuritis.

La ambliopa quínica se incluye entre las neuritis retrobulbares, y como determina trastornos opuestos á los que pro-

duce, la ambliopia central, creemos justificado formar un grupo bajo el nombre de perineuritis.

De los dos casos incluidos en esta serie uno de ellos merece reproducirse en extenso.

Mujer blanca, de 27 años. Consecutivamente á un aborto tuvo fiebre violenta con convulsiones que fué diagnósticada de perniciosa por los Dres. Castro y Casuso. Sometida á la acción de la quinina, se le hicieron tomar mas de 40 gramos de esta sustancia en tres dias, por las vías estomacal, rectal, é hipodérmica. Cuando ví á la enferma por encargo del Dr. Casuso á los 10 dias de enfermedad, todavía se repetian las convulsiones, y aunque ya no estaba sorda, se había quedado ciega.

Las pupilas estaban normales, lo mismo que las papilas, y los vasos de la retina. No se descubría alteración alguna. Los días anteriores había estado completamente ciega, pero ahora distinguía los bultos. Tenía la mirada vaga, inquieta y muy abiertos los párpados.

Una semana después se iniciaba la decoloración de la papila por el lado externo. V=p. l.

A los 60 días podía leer los periódicos. Las papilas habían vuelto á tomar un tinte ligeramente sonrosado, ménos en el centro donde estaban blancos y dejaban ver la lámina perforada. Los vasos de la retina habían disminuído su calibre en $\frac{1}{3}$ próximamente, de maneras que las arterias principalmente eran muy difíciles de seguir hácia sus terminaciones. La mirada continuaba siendo vaga. Las pupilas estaban deformadas, la de O. D. era piriforme, y ovalada transversalmente la de O. I.

Acromatopsia.—Todos los tonos oscuros le parecen negros, y los claros, blancos, de cualquier color que sean.

$$T\left\{\begin{matrix}O.\,D.\\O.\,I.\end{matrix}\right\}=n.\quad R\left\{\begin{matrix}O.\,D.\\O.\,I.\end{matrix}\right\}=E.\qquad V\left\{\begin{matrix}O.\,D.=\frac{1}{3}\\O.\,I.=\frac{1}{4}\end{matrix}\right.$$

C. v. estrechado concéntricamente. Acompañamos el gra-

bado del C. v. tomado en esta fecha que va marcado con línea de puntos, y la amplitud que adquirió tres meses más tarde que se marca con línea llena.

En este último exámen llegó V $\left\{ \begin{matrix} \text{O. D.} \\ \text{O. I.} \end{matrix} \right\} = \frac{2}{3}$. Conservaba

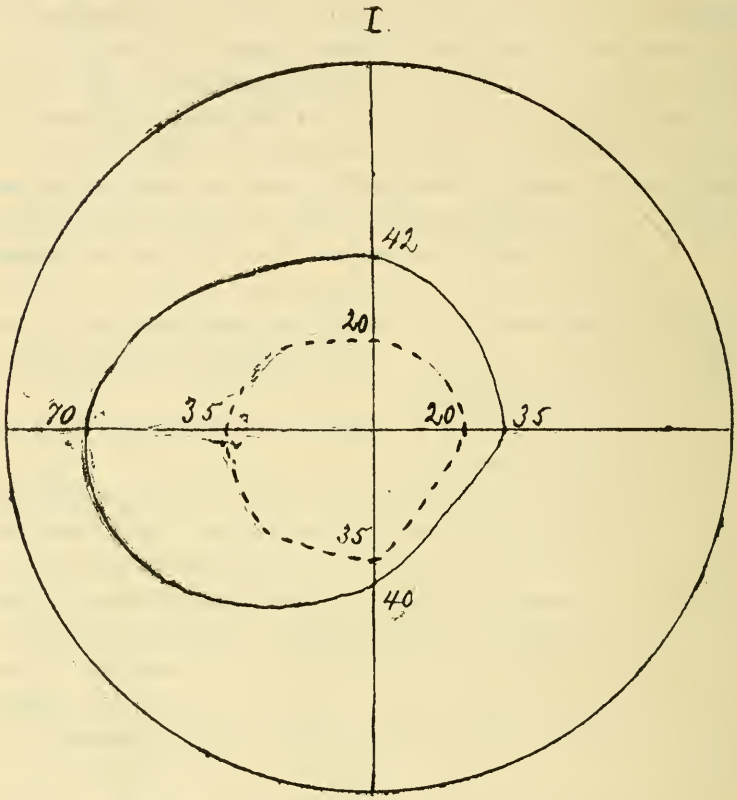

Figura 60.—C. v. quínico.

paresia de la acomodación que tuvo desde el principio de la enfermedad.

Hay también paresia por parte de la retina, así que es tardía para reconocer los objetos; primero necesita habituarse á la

luz y luego fijarse mucho antes de reconocerlos. Las arterias de la retina contienen mayor cantidad de sangre que al principio de la enfermedad.

Cromatopsia.—Junto á la muestra verde coloca tintes azules y junto á la roja amarillos; pero hay dificultad para reconocer todos los colores, como lo prueba la diferencia de sus respuestas á cada nuevo exámen.

ATROFIAS DE LA PAPILA

Bajo este epígrafe se describe un grupo de afecciones muy diversas, que tienen de común, anatómicamente, la alteración ó destrucción de las fibras nerviosas del 2º par, y, fisiológicamente, la pérdida de la vista.

La importancia de esta lesión es motivo suficiente para estudiarla primero en conjunto, y establecer después el diagnóstico deferencial. La etiología, la anatomía, la marcha de la afección, han servido de base á múltiples clasificaciones. Nosotros atendiendo al origen y naturaleza de la lesión las dividiremos del modo que resume el siguiente cuadro:

Degeneración del nérvio óptico.....	Espinales...	Ataxia locomotriz. Esclerosis en placas.
	Cerebrales...	Neuritis. Compresiones. Traumatismo.
	Terminales.	Degeneración pigmentaria Glaucoma. Embolias, etc.

Al primer grupo corresponden las atrofias simples, no inflamatorias, caracterizadas á la inspección por la coloración gris cenicienta de la papila, sin otra alteración apreciable del fondo del ojo. Estas alteraciones son de la misma natu-

raleza que ciertas afecciones medulares á las que preceden ó acompañan.

La degeneración de orígen cerebral incluye no solo las lesiones del cerebro, sino las de todas las partes del encéfalo, y las del tronco del nervio óptico que consideramos como nua prolongación de la masa cerebral. Traumatismos, compresiones, ó inflamaciones, pueden destruir los centros visuales ó las fibras conductoras, y provocar por consiguiente la atrofia. Esta tiene por caracteres presentar la papila blanca, bien limitada, y estrechado el calibre de las arterias si el asiento de la enfermedad reside á distancia ó no es inflamatorio, porque en este último caso, la papila aunque blanca tiene los bordes difusos, las arterias están estrechadas y las venas sinuosas.

Designamos con el nombre de terminales las atrofias consecutivas á afecciones de la expansión del nervio óptico sobre la retina, ó de cualquiera enfermedad intraocular capaz de alterarla. De modo que las causas de estas atrofias son muy variadas así como el aspecto que al exámen ofrecerá el fondo del ojo, lo que bastará para establecer el diagnóstico diferencial.

DEGENERACIONES ESPINALES

Solo se ha observado esta enfermedad en la edad adulta y en la vejez, y casi exclusivamente en los varones.

Dos especies morbosas corresponden á las atrofias de orígen espinal; 1º por ataxia, 2º por esclerosis en placas.

D. atáxica.

Representa en esta serie el 18 por 1000 de todas las afecciones oculares. Los trastornos de la vista pueden preceder á los demás síntomas de la enfermedad, pero en todos los casos que aquí incluímos se ha visto apoyado el diagnóstico por sig-

nos no oculares. La pérdida del reflejo rotuliano y los dolores fulgurantes figuran en primer término; en otros enfermos existían trastornos de la vejiga y del recto, crisis gàstricas, incoordinación de la marcha, etc. En los enfermos que asisten á las consultas predominan los síntomas cefálicos: la diplopia y la pérdida de la vista los llevan á solicitar el auxilio de los especialistas; pero rara vez se comprueba en ellos incoordinación de los movimientos. Los signos del primer período de la ataxia, los dolores fulgurantes, se anotaron en todos los casos. La mayor parte de las veces son tan poco intensos que pasan desapercibidos ó los enfermos no les conceden importancia, de modo que hay que descubrirlos por un interrogatorio esmerado. Se asientan principalmente en los miembros inferiores, á lo largo de los muslos, ó cerca de la rodilla y de los tobillos, son menos frecuentes en el tronco; pero muchos enfermos acusan una variedad de dolor más persistente que parte de la región frontal, y se fija en el occipucio.

La pérdida del reflejo rotuliano es también un síntoma de gran valor en el primer período de la ataxia.

El conjunto de estos síntomas y el de los trastornos oculares que vamos á describir permiten sentar con toda seguridad el diagnóstico de ataxia locomotriz progresiva.

No es facil establecer períodos en la evolución de los fenómenos oculares de la ataxia; lo que se comprueba en todos los casos es la progresión constante de la enfermedad en un período muy largo de tiempo hasta llegar fatalmente á la atrofia completa del nervio.

Los *trastornos subjetivos* se manifiestan por una niebla que enturbia los objetos, ténue en un principio, y que se hace más tupida á medida que avanza la degeneración del nervio óptico. La vista por consiguiente disminuye siguiendo la misma progresión.

El *campo visual* se estrecha paulatinamente desde la periferia hácia el centro hasta que desaparece al perderse toda per-

cepción de luz. El estrechamiento es concéntrico ó un poco más rápido del lado externo; de modo que no es raro ver transformarse con el tiempo la figura casi ovalada del C. v. normal, en otra más pequeña circular. A veces cuando se reduce á un diámetro de 20° á 40° suele tomar una forma deprimida marcando un tercio ó la mitad ménos de extensión en sentido vertical que en el horizontal.

Se altera la *facultad de percibir los colores.* A medida que progresa la atrofia se hace difícil distinguir los diferentes tintes de cada color. Desaparece luego por completo la sensación del verde, y más tarde la del rojo y del violeta; hasta un período muy avanzado reconocen los enfermos el azul, y el amarillo es el último que deja de percibirse.

En fin, llega un momento en que el amarillo y sus mezclas parecen blancos, y el rojo y el azul y sus mezclas parecen negros.

La *diplopia* es un síntoma molesto de los atáxicos. Generalmente es cruzada, correspondiente por lo tanto al 3er. par; pero con frecuencia es un fenómeno pasajero, así es que al cabo de algún tiempo vuelven á verse las imágenes sencillas.

Estas *parálisis fugaces* son características de la ataxia. Ofrecen además la particularidad de ser incompletas como intensidad, es decir, que en vez de perder su tonicidad el músculo del nervio atacado, experimenta solo una ligera desviación, que impide con frecuencia establecer el diagnóstico á la simple inspección.

Las placas de esclerosis atáxica no solo atacan á los nervios motores de los ojos, y al nervio de sensibilidad especial, si no que también alcanzan al gran simpático. Filetes que parten del ganglio cervical superior están destinados á producir la dilatación pupilar; así es que cuando estos se paralizan obrarán únicamente los ramillos del 3er. par que se distribuyen en el esfincter del iris, y sirven para contraer la pupila, y se producirá por consiguiente *miosis.*

El estrechamiento de la pupila se verifica irregularmente, por lo que el esfincter deja de ser circular para transformarse en piriforme, alargado, elipsoidal, &c.

Si solo ha sido atacado el nervio motor ocular común, las pupilas quedarán circulares y medianamente dilatadas.

No es raro observar desigualdad en el diámetro y forma de las aberturas pupilares: midriática en un ojo, miótica en el congénere, ó desigualmente mióticas.

La pupila contraida de los atáxicos es insensible á la acción de la luz, pero puede aun contraerse más por esfuerzos de acomodación.

Otro fenómeno particular se produce en uno de les filetes del motor ocular común. El elevador del párpado en vez de paralizarse suele contracturarse hasta dejar al descubierto el borde superior de la córnea, quedando por consiguiente algo ensanchada la abertura palpebral.

Otro síntoma que se observa en algunos casos consiste en la disminución de la tensión intraocular, probablemente por insuficiencia de secreción de la glándula uveal. Según Wegner la dilatación de los vasos intraoculares que sigue á la paresia del simpático, determina disminución de la tensión del ojo.

Pero el trastorno ocular más grave provocado por la ataxia es debido á la aparición de placas de esclerosis en el nervio óptico. Estas placas se forman en puntos diseminados á diferentes alturas del nervio. Las fibras nerviosas se reblandecen, se disgregan y se transforman en tejido conectivo que se retrae. Por la desaparición de la mielina blanca toma el nervio un tinte gris de ceniza. Después se cambia el cilindro eje en un hilo de tejido conjuntivo. Estas lesiones son idénticas á las que se ven en la esclerosis de los cordones posteriores de la médula.

La esclerosis avanza lenta pero fatalmente hasta producir la interrupción de la conductibilidad en todas las fibras, robando á los enfermos hasta la percepción de la luz.

En el estudio clínico de la ataxia importa fijar el sello es-

pecial que á la inspección ofrece la papila del nervio óptico, para establecer el diagnóstico de esta grave alteración En lo que de mis observaciones se desprende, la papila empieza decolorándose en su mitad temporal. En la porción atacada desaparecen los vasitos finos; se pierde la transparencia normal, tornándose mate y de color gris con tonos que varían del azuloso al blanquecino, pero siempre más mezclado de blanco que de azul.

Hay también otra atrofia, la alcohólica, limitada á un sector externo de la papila; pero aunque en ciertos casos sea posible la confusión, poseen ambas en la mayor parte caracteres que las diferencian. En efecto, la atrofia alcohólica es blanca, y la atáxica, gris; en la primera el sector es pequeño y bastante bien limitado, formando aproximadamente un triángulo con sus tres lados iguales; en la segunda los límites son indecisos, no representa forma determinada, ó se extiende á toda la porción comprendida por fuera de los troncos vasculares, superficie que comprende de $\frac{1}{2}$ á $\frac{2}{3}$ de la papila, y que es por consiguiente mucho mayor que la de la ambliopía alcohólica que se limita al $\frac{1}{3}$ externo.

La degeneración gris avanza hasta invadir toda la extensión de la papila. En una buena parte de los casos el tinte gris está tan desvanecido, que sería difícil decir si la papila es gris ó blanca, es decir, que no pudiera asegurarse solo al verla si la atrofia es ó no espinal. Pero además del color se ven en la atrofia gris otros caracteres de valor para el diagnóstico. No la acompañan trastornos inflamatorios; así es que la papila queda bien limitada, con sus dimensiones normales; en los vasos gruesos de la retina no se observa cambio de ninguno especie, ni se descubre alteración en todo el resto del fondo del ojo.

La degeneración es binocular, pero no se muestra forzosamente en igual grado en ambos ojos; pero tampoco he visto una atrofia avanzada de un lado sin que esté atacado el congénere.

El diagnóstico diferencial de la atrofia atáxica del nervio

óptico puede establecerse por sus caracteres propios y por exclusión.

En la ausencia de todo síntoma atáxico no ocular, se descubrirá desigualdad pupilar, y papila gris con integridad de todo el resto del fondo del ojo, y estrechamiento concéntrico del campo visual.

En la atrofia por neuritis la papila es blanca y queda mal limitada, las arterias adelgazadas, y las venas sinuosas. En la dependiente del glaucoma existirá excavación total é incurvación de los troncos vasculares en forma de gancho al penetrar en la papila deprimida. En la degeneración pigmentaria la papila es blanca, los vasos filiformes, y abunda el pigmento en las regiones ecuatoriales de la retina. Y en fin, cada especie de atrofia tiene sus caracteres propios, de suerte que es posible aun en los casos mal definidos inclinarse al diagnóstico de degeneración atáxica, cuando no corresponda á ninguna de las otras especies conocidas, y que á la vez que haya atrofia papilar permanezca intacto el calibre de los vasos centrales. Para fijar el diagnóstico no es preciso que coexistan dolores fulgurantes ni otros trastornos de la ataxia, puesto que la atrofia de la papila y otros trastornos oculares pueden preceder de muchos meses á toda otra manifestación de la enfermedad.

D. por esclerosis en placas.

De los dos casos que he anotado de esta enfermedad, en uno había temblor muscular y dificultad de la palabra; sus papilas estaban grises, y aunque la vista se conservaba buena, había semi-anestesia de la retina puesto que necesitaba mucha luz para distinguir. El segundo enfermo tenía también temblor muscular y entorpecimiento de la palabra, dificultad para marchar, desigualdad de las pupilas, decoloración de los bordes interno y externo de las papilas y un trastorno para distinguir que consistía en que las letras, por ejemplo, se confundían, danzaban, y se parecían todas á la cifra 8 haciéndose imposible la lectura.

DEGENERACIONES CEREBRALES.

Algunas de las observaciones correspondientes á este grupo adolecen de insuficiencia en la descripción y en el conocimiento de la causa. Aceptada la clasificación que seguimos, deben incluirse entre las de origen cerebral todas las atrofias que no sean espinales, ya bien conocidas, ni terminales, fáciles de apreciar á la inspección oftalmoscópica.

Difícil sería establecer una nomenclatura de las degeneraciones del nervio óptico de origen cerebral; porque, en efecto, múltiples lesiones pueden producirlas así como pueden estar situadas en todo el trayecto de las fibras desde su origen en el lóbulo occipital hasta su terminación en la papila del nervio óptico, y aún pueden obrar sobre ellas, lesiones que tengan su foco á cierta distancia. Faltos de elementos para establecer una buena subdivisión, nos limitaremos á exponer las causas que hemos comprobado en esta serie, reservando para un grupo último todas las degeneraciones de naturaleza desconocida, pero que presentaban los caracteres generales de las atrofias de origen cerebral, es decir, la papila blanca con disminución del calibre de los vasos, á la vez que ausencia de toda otra lesión intraocular.

D. por meningitis.

En los cuatro casos anotados se desarrolló la enfermedad durante la infancia, y la afección fué binocular.

En todos ellos habia tomado la pupila color blanco y estaba bastante bien limitada en sus bordes. Los vasos centrales de la retina estaban adelgazados, y en algunos las arterias eran filiformès, casi exangües, hasta el punto que en uno de elles apénas podian distinguirse á cierta distancia de la papila.

Las pupilas medianamente dilatadas, circulares, perezosas ó inmóviles, en relación con el grado de sensibilidad de la re-

tina. La vista puede quedar abolida en el período agudo de la enfermedad, pero luego reaparece y se conserva en cierto grado. Una señorita que me consultó á los diez años de padecimiento conservaba

$$V. \begin{cases} O.D. = \frac{2}{3} \\ O.\ I. = \frac{1}{10} \end{cases}$$

y en el trancurso de dos años subió á

$$V. \begin{cases} O.D. = 1 \\ O.\ I. = \frac{1}{3} \end{cases}$$

bajo la acción de un tratamiento tónico, y particularmente de la estricnina á pequeñas dosis, que prescribo en la fórmula:

Arseniato de estricnina.....	0.05 grs.
Agua destilada.....	150.00 —

para tomar de una á tres cucharaditas diarias.

Un señor que sufrió á los 4 años una meningitis grave me consultó 30 años después con

$$V. \begin{cases} O.D. = \frac{1}{4} \\ O.I. = \text{cta. dedos á } 2^{m} \end{cases}$$

y por la acción de la misma medicación alcanzó en dos años:

$$V. \left\{ \begin{matrix} O.D. \\ O.\ I. \end{matrix} \right\} = \frac{1}{3}$$

con mejor aspecto de la papila y de los vasos por la mayor mayor actividad que logró imprimirse á la circulación local.

El C. v. está ordinariamente estrechado en todas direcciones. En una enferma era casi normal para el blanco, pero estrechado para el verde.

La percepción de los colores se conservaba intacta en aquellos que por su edad podían someterse á este reconocimiento.

En un niño coincidía la atrofia de la papila con nistagmus.

D. por raquitismo.

Un solo caso hemos observado por esta causa, que no sabemos si antes ha sido descrita. Véase la observación de este enfermito recomendado por el Dr. Zayas Alfonso:

Joven blanco, de 16 años, desde los pocos meses de nacido empezó á padecer diarreas, vómitos y otras alteraciones. Tuvo disentería, pulmonía; y después ascitis por haberse entregado al vicio de comer tierra. En pecho y vientre se vé extensa circulación superficial. Se le practicó 11 veces la punción del vientre. Tiene muchas cicatrices en costurones en diferentes partes del cuerpo.

Es un muchacho inteligente, que se expresa con claridad. Su estatura es de 1.m 39; los huesos del craneo no se han unido bien; al tacto se perciben abiertas todas las suturas, incluso la interfrontal. El lado derecho de los huesos de la cara ha quedado menos desarrollado que el izquierdo. Los dientes son grandes.

La hendidura palpebral está más abierta que normalmente, puesto que tiene 0.m011 de altura: la mirada vaga; los ojos giran en las órbitas sin alcanzar mas que á percibir malamente la luz; las pupilas, en extremo dilatadas, están inmóviles y dirigidas un poco hácia arriba. Fotopsias.

Llevaba un año de estar ciego. Fué perdiendo paulatinamente la vista durante el período en que padecía de ascitis. Las papilas estaban blancas, completamente atrofiadas; pero los vasos de la retina asi como el resto del fondo del ojo permanecían normales. Esto nos inclina á creer que el foco de degeneración se hallaba á gran distancia del ojo.

En este como en otros casos nos limitamos sistemáticamente á consignar los hechos sin aventurar hipótesis.

D. de causas desconocidas.

En siete enfermos no logramos conocer la causa inmediata de la atrofia. El estado general, hacía sospechar manifestaciones en el trayecto del nervio; así podría suceder en dos indivíduos que eran sifilíticos. Una vez la atrofia se presentó en una mujer anémica en octavo mes de embarazo, y á la que acababa de abrírsele en aquellos días un abceso volumi-

noso de la faringe, ofreciendo la particularidad de haber quedado completamente ciega en el espacio de una semana.

Puede invocarse el traumatismo en un cochero que fué lanzado del pescante sufriendo un fuerte choque en la mandíbula inferior, y perdiendo el conocimiento. En el examen que practiqué á los 4 meses de esta contusión las papilas estaban blancas en sus $\frac{2}{3}$ externos, y reducida

$$V. \begin{cases} O.D. = \frac{1}{40} \\ O.\ I. = \frac{1}{13} \end{cases}$$

pero no se descubría otra alteración ocular.

El carácter de estas atrofias es idéntico al de las que ya llevamos descritas. En algunas muy antíguas la papila parece más pequeña.

En una negra la atrofia se limitaba al O.D. sin que se averiguase la lesión que la produjo que indudablemente estaba situada en el tronco del nervio desde el quiasma al bulbo.

DEGENERACIONES TERMINALES.

A este grupo corresponden el mayor número de atrofias de la papila. Diferentes enfermedades oculares la producen. Señalamos aquí las anotadas en cada una de ellas en esta série:

Ciclitis	6
Glaucoma	35
Esclero-coroiditis	7
Coroiditis	5
Deg. pigm. retina	5
Desprend. retina	1
Embolia de la art. central	1
Commoción del ojo	1

Solo hemos incluído los casos en que se vió la papila atrofiada; y algunos en que no siendo posible examinar el

fondo, no podía atribuirse la falta de vista á otra causa. De suerte, que si se tuvieran presentes todos los casos en que existía ó se desarrollaría la atrofia se triplicaría la cifra. Así es que se harían figurar todas las atrofias del bulbo, que en esta série llegan á 38, todos los glaucomas, las esclero-coroiditis, los desprendimientos de la retina, buena parte de las ciclitis, las degeneraciones pigmentarias de la retina, muchas coroiditis, etc.

De todas estas enfermedades hemos tratado en el lugar correspondiente. Ahora solo nos ocuparemos de un caso en que se produjo la atrofia por una causa exterior, que pudiera llamarse *conmoción del nervio óptico por la electricidad.*

Un labrador, de 55 años, recibió el choque de un rayo por medio de un alambre telegráfico que le rozaba el sombrero. Cayó al suelo sin sentido, que no recobró hasta la media hora; y luego quedó durante 45 dias postrado en cama sin poder moverse. Aunque perdió la vista al principio, recobró la suficiente para poder reconocer las personas, y ver la hora de un reloj de pared. Pero volvió á perderla nuevamente por efecto de una catarata que produjo la misma causa, y la cual le fué operada por un colega. Cuando lo reconocí era difícil ver el fondo, pero se entreveían las papilas pálidas.

TUMORES

Una mujer reumática empezó á notar á los 54 años, exoftalmia de su ojo derecho que aumentaba progresivamente, sin provocar dolores. Al cabo de un año el globo estaba casi fuera de la órbita con la pupila dirigida hacia arriba y afuera, pero ejecutaba movimientos en todas direcciones, aunque dificilmente hacia abajo y adentro. Pupila dilatada, inmovil, T.$>$ n. V.$=$0. H.$=4^{d.}$ mientras que el ojo sano M.$=3^{d.}$ Copos pulverulentos en humor vítreo. Papilitis. Diagnóstico: tumor del nervio óptico en su porción orbitaria.

Seis meses después, el tumor había herniado el ojo por

fuera de los párpados, se había declarado una violenta neuralgia de la oftálmica, la conjuntiva estaba edematosa y violácea.

Habiéndose hecho ya indispensable la operación, que hasta entonces había rechazado la enferma, se extirpó un tumor que comprendía toda la porción orbitaria del nervio, y que tal vez se prolongaba al interior del cráneo.

Así lo hacía pensar además el que la enferma quedó algún tiempo después en estado de idiotismo, permanecía casi todo el día acostada, había perdido la memoria, desconocía las personas, sostenía consigo misma conversaciones incoherentes, fué perdiendo lentamente la vista del ojo izquierdo por atrofia blanca, y falleció al año de operada en medio del estupor en que había caido.

Es pués, lo probable que el tumor se propagase al quiasma y más profundamente en el cerebro.

En el Hospital Mercedes, reconocí un negro de 55 años, con exoftalmia directa hacia adelante en ambos ojos, y atrofia de la papila.

Pero no habiendo sido operado me fué imposible asegurar si existía ó no un tumor del nervio óptico.

AMBLIOPIAS.

AMBLIOPIAS SIN ALTERACION OCULAR APRECIABLE	Edades extremas	SEXOS		RAZAS				TOTAL
		V	H	B	CH	M	N	
Hemeralopia	24—56	2	1	3	.....	.....	.....	3
Hemianopsia	25—	1	.....	1	.....	.....	.....	1
Jaqueca oftálmica	37—	1	.....	1	.....	...	.....	1
Ambliopias varias	18—60	5	6	10	.....	1	.....	11

HEMERALOPIA

Este síntoma es constante en la degeneración esclerósica pigmentaria de la retina; pero ahora solo anotamos los casos en que obedece á causas debilitantes y en los cuales no se descubre alteración alguna de la membrana nerviosa. Esta se halla en un estado de semi-anestesia, de modo que para ser escitada necesita gran intensidad de luz; así es que á la luz crepuscular ó artificial los enfermos quedan sumidos en la oscuridad.

Este síntoma es bien facil de apreciar: los enfermos se

quejan de no distinguir de noche, mientras que durante el día pueden desempeñar sus ocupaciones.

Una de mis enfermas sufría abundantes pérdidas de sangre en sus períodos menstruales, su vista era igual á $\frac{1}{2}$. Conocía todos los colores, y no se veía ninguna alteración en el fondo del ojo; otro era un miope con estafiloma posterior; y el tercero un ateromatoso con atrofia parcial de la coroides en forma de anillo peripapilar. Pero en ninguno de ellos había pigmentación de la retina, ni atrofia de la papila, ni esclerosis de los vasos.

HEMIANOPSIA

En 1889 me consultó un joven abogado, hijo de sifilítico, pero sin que presentase ningún estigma de esta diátesis. Su constitución sin embargo no era robusta, puesto que padeció eczema en los piés, dispepsia y cálculos que habían provocado cólicos nefríticos.

$$M. \left\{ \begin{matrix} O.D. \\ O.I. \end{matrix} \right\} = 8^{d.} \quad V. \left\{ \begin{matrix} O.D. = \frac{1}{8} \\ O.I. = \frac{1}{2} \end{matrix} \right.$$

Estafiloma posterior progresivo idéntico en ambos ojos. No se veía otra alteración en el fondo del ojo.

La enfermedad empezó con los síntomas de la jaqueca oftálmica. Hace 12 ó 13 años padecía jaquecas cada veinte ó treinta días con dolor frontal intenso, fotofobia que le obligaba á permanecer en su cuarto oscuro, y escotoma temporal que comparaba á un velo negro. Tomaba agua tibia para avanzar y sólo entonces podía dormir. Al cabo de dos ó tres días se disipaba por completo el ataque.

Hará 10 años se curó repentinamente, según dice, una de estas jaquecas tomando café amargo, y desde esa época no había vuelto á padecerlas hasta Febrero de 1892.

Posteriormente solía perder momentáneamente la vista, sentía á veces desvanecimientos en la cabeza cuando estaba

acostado, y una sensación de congestión cerebral con dolor frontal que también se disipaba con rapidez.

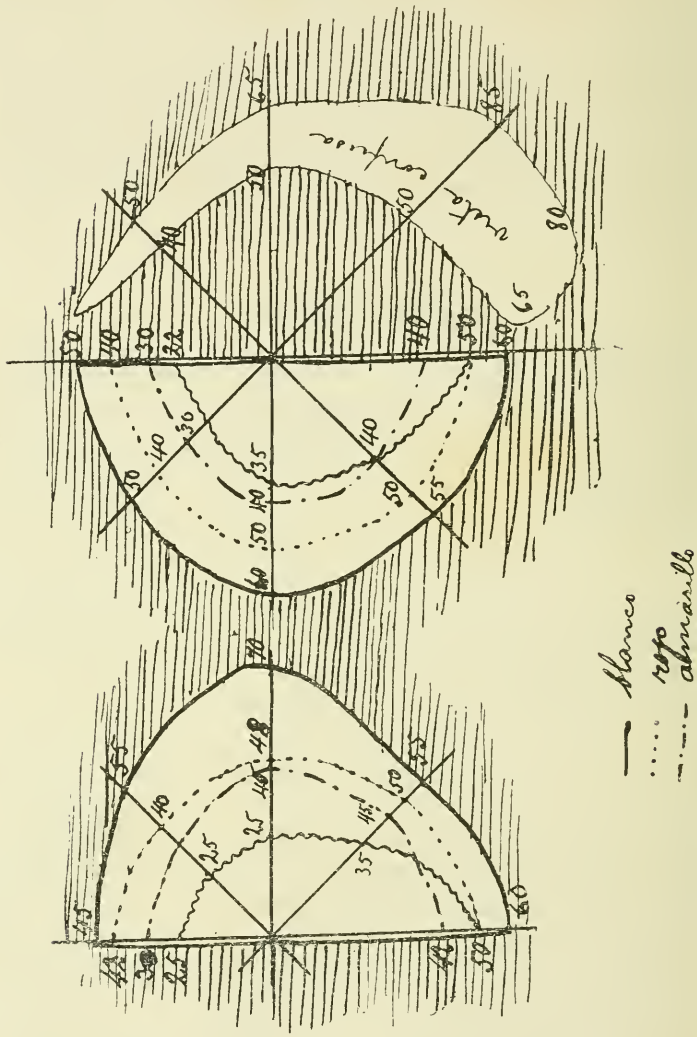

Fig. 61.—Hemianopsia temporal.

El escotoma se ha hecho permanente y en vez de parecerle negro como al principio lo vé gris perla. Ocupa toda la mitad temporal con su límite cortado bruscamente por una linea vertical que pasa un poco por fuera del punto de fijación en O.I. y un poco por dentro del mismo en O.D. La percepción de los colores se conservaba intacta en la mitad nasal de ambos campos visuales. Solo debo llamar la atención sobre la extensión notable del verde en la parte inferior donde sobrepasaba al amarillo y coincidía con el rojo.

En la parte externa del campo visual de O.D. se conservaba una zona angulosa en que había vista confusa.

Aunque con alguna dificultad este joven desempeñaba sus trabajos habituales de lectura y escritura y no se notaba dificultad en la marcha·

Tres años después tenía ya atrofia blanca en los nervios ópticos, completa en O.D. con

$$V. \begin{cases} D. = 0 \\ I. = \frac{1}{3} \end{cases}$$

y cefáleas que le hacían sufrir mucho.

Sometido á un enérgico tratamiento antisifilítico

Bicloruro mercurio.....		0.15 gramos.
Ioduro potasio....	a.a.	30.00 ,,
Ag. dest.....		

para tomar de 40 á 60 gotas diarias, y exteriormente fricciones mercuriales, mejoró rápidamente llegando á cesar por completo las neuralgias, y alcanzando en O.I. V.$=\frac{2}{3}$ pero sin modificación alguna en O.D.

Creo que la causa de esta hemianopsia sean trastornos localizados en el ángulo anterior del quiasma ó en su vecindad pero comprimiéndolo, pues solo á una lesión en dicho punto corresponde esa forma de hemianopsia.

JAQUECA OFTÁLMICA.

Solo he notado un caso en el que los ataques no han sido característicos. Apareció en O.I. con desaparición del C. v. temporal, y ráfagas luminosas que se presentaron en diversas ocasiones, y dolor sordo supraorbitario. En los días siguientes confundía el azul con tintes verdosos, y quedó con paresia de la acomodación.

La jaqueca no es más que un síntoma de diversas afecciones; así es que solo se anota cuando el padecimiento causal no es conocido.

AMBLIOPIAS VARIAS.

Antiguamente se describían con el nombre de *amblopias* (disminución de la vista), y *amaurosis* (ceguedad), todas las afecciones profundas, inaccesibles á los medios de exploración entonces conocidos, las cuales constituían el capítulo más vasto de la oftalmologia así como también el más erróneo. Las nuevas vias abiertas á la exploración por el oftalmoscopio, el perimetro y la anatomía patológica han permitido clasificar, y por consiguiente segregar de dicho grupo, numerosas enfermedades.

Pero quedan aún, sin embargo, ciertas especies mal conocidas, que se describen someramente, basándose para clasificarlas en otros fenómenos patológicos que concurren en el mismo individuo. En algunos de estos casos por otra parte, las observaciones han sido incompletas por no haber concurrido á la consulta los enfermos el tiempo necesario para aclarar un diagnóstico dudoso.

A. en albuminúricos.

He anotado un caso en que la vista estaba disminuída, sin

que hubiese la papilo-retinitis albuminúrica que hemos descrito anteriormente. Creo, sin embargo, que si el enfermo hubiese continuado algún tiempo bajo nuestra observación hubiésemos visto evolucionar dicha inflamación.

A. en ateroma.

En dos viejos ateromatosos he visto ambliopías sin alteración apreciable, y sin que bastase á explicarlas la esclerosis del cristalino que es propia de dicha edad.

A. en el coma.

Todo individuo comatoso pierde la vista mientras se halla en ese estado. Ahora solo me refiero á una mujer alcoholista que examiné á los cuatro días de hallarse comatosa sin que se viera ninguna alteración en el fondo del ojo. Solamente las pupilas estaban contraídas. Murió tres días después.

A. en estrabismo.

En los individuos estrábicos es frecuente, y hasta pudiera decirse constante al cabo de mucho tiempo, de tal modo que en muchos casos no puede asegurarse si la ambliopía es la causa ó el efecto. De este punto nos ocuparemos después con más detención.

A. en hemorragias.

En una mujer anémica se estableció una ambliopía moderada, $V=\frac{1}{2}$, como consecuencia de hemorragias abundantes después de un parto. En otra por la misma causa hacia la época de la menopausia, se produjo también disminución de la vista.

En estos enfermos no se descubrió alteración ocular, ni había otra causa probable de la enfermedad más que las hemorragias. Estas se produjeron algunos meses antes de notar la ambliopía, que se fué estableciendo gradualmente.

A. en ictero.

Un mulato, atacado de ictero catarral, acudió á mi consulta quejándose de venir perdiendo la vista. En el único reconocimiento que le hice solo hallé $V \begin{cases} 0 \ D = \frac{1}{3} \\ 0 \ I = \frac{1}{8} \end{cases}$ sin alteración del interior del ojo. En la esperanza de volverlo á ver, el reconocimiento no se hizo con toda detención.

A. en menopausia.

En dos mujeres anoté ambliopía que se declaró en los meses que siguieron á la cesación de las reglas.

MÚSCULOS OCULARES

Los músculos del ojo se dividen en dos grandes grupos:

1° *Externos* ú *orbitarios*, destinados á mover el ojo.

2° *Internos*, destinados á mover el cristalino, el iris y el cuerpo ciliar.

La función de los primeros se reduce á dirigir el eje visual en la dirección del objeto que se mira, la de los segundos en enfocar su imagen sobre la retina para que puedan ser percibidos con claridad. A este segundo grupo solo corresponde el músculo ciliar inervado por el tercer par, mientras que al primero pertenecen los inervados por el 4° y 6° par de troncos craneales, y la mayor parte de los que anima el 3r. par.

ENFERMEDADES DE LOS MUSCULOS OCULARES	Edades extremas	SEXOS		RAZAS				TOTAL
		V	H	B	CH	M	N	
Parálisis del 3er. par	Cong.—58	6	7	8	.....	1	4	13
— 4° —	28 —	1	....	1	.....	.....		1
— 6° —	22 —67	3	2	5	.....	.....	.....	5
Estrabismo convergente	6m—24	19	17	32	1	3	.....	36
— divergente.....	10 —52	13	6	16	.....	1	2	19
Astenopia muscular.....	20 —39	6	1	7	.....	.....	.....	7
Nistagmus	0 —46	7	2	9	.....	.....	.....	9
Astenopia acomodativa.....	10 —60	28	48	69	.....	3	4	76
TOTAL	.....	83	83	147	1	8	10	166

PARÁLISIS
DE LOS MÚSCULOS EXTERNOS

Hay ciertos caracteres comunes á las parálisis de los músculos motores del ojo, que conviene describir préviamente para evitar repeticiones.

En efecto, la linea visual no puede ser arrastrada en la dirección de los músculos paralizados, así es que el campo de la mirada estará restringido en dicha dirección. Si se hace seguir al ojo todas las direcciones del campo de la mirada se verá que no puede dirigirse en una ó varias direcciones. Esta falta de movimientos se demuestra esquemáticamente por medio del perímetro llevando de la periferia al centro hasta el punto en que sea reconocida una pequeña escala de letras, mientras la cabeza del individuo observado permanece inmóvil, y marcando después dichos puntos sobre una proyección de la esfera que describe el aparato.

En los casos de parálisis completa se ve desviada la pupila del ojo atacado, es decir en entrabismo de dirección opuesta á la acción del músculo paralizado, lo cual es debido á que siendo incapaz dicho músculo de mantener en equilibrio el ojo, la pupila es desviada por la acción preponderante de los músculos antagonistas. Esta desviación se llama *primitiva.* La desviación *secundaria* es la que se produce en el ojo sano cuando se le tiene oculto, mientras se hace fijar el ojo enfermo por el lado de acción del músculo paralizado. El exceso de inervación necesario para dirigir el ojo sobre el punto de mira, se manifiesta en el lado sano por una desviación más marcada del músculo asociado. En una palabra, la desviación secundaria es mayor que la primitiva en los casos de parálisis.

Un síntoma de cierto valor es la desviación de la cabeza

que ejecutan los enfermos para neutralizar en lo posible los trastornos de la parálisis. Así, por ejemplo, en las parálisis del recto-interno, en que el eje visual se encuentra rechazado hacia afuera, el enfermo inclina la cabeza del lado opuesto á la parálisis con objeto de que el ojo sano dirija paralelamente su lineas visuales. En las del 6° par, por el contrario, la cabeza se inclinará del lado de la parálisis con el mismo objeto.

Entre los síntomas subjetivos el más incómodo es la *diplopia* debida á que las lineas visuales no se cruzan en el obto que se mira. La imagen del ojo que fija se percibe con claridad, mientras que la del otro ojo es más ó menos confusa según la distancia que diste su imagen de la mácula.

El modo más seguro de reconocer la diplopia consiste en poner al enfermo en un cuarto oscuro con un vidrio de color en uno de los ojos para diferenciar las imágenes, al presentarle una vela á unos cuatro metros de distancia. Por la posición de las imágenes en los diferentes puntos del campo de la mirada se diagnostica el músculo ó los músculos paralizados. De modo, que esta exploración es de importancia capital para el conocimiento de las parálisis.

Otro síntoma molesto de parálisis es el error de posición de los objetos que experimentan los enfermos cuando quieren tocarlos. Así es que al intentarlo, pasa la mano por el lado del objeto que corresponde al músculo paralizado. A este error conduce el exceso de inervación necesario por el lado del músculo paralizado para dirigir el eje visual sobre el objeto.

PARÁLISIS DEL MOTOR OCULAR COMUN

Las parálisis del tercer par se presentan con igual frecuencia en los dos sexos, y son casi exclusivas de la edad adulta. Las he observado en todos las razas, á excepción de la china. Se anotaron en la edad adulta, y algunas al prin-

cipio de la vejez. Se presentaron con igual frecuencia en los dos ojos, pero en ningún caso fué binocular.

Estas parálisis se dividen en dos grandes grupos que importa distinguir: 1ª Congénitas; 2ª Adquiridas.

Congénitas.—Solo he observado un caso, en que se presentó en el ojo izquierdo.

$$R. \left\{ \begin{matrix} O.D. \\ O.I. \end{matrix} \right\} = E. \qquad V. \left\{ \begin{matrix} O.D. = 1 \\ O.I. = 1/10 \end{matrix} \right.$$

Ptosis y estrabismo inferior. Mientras estaba abierto el O.D. en el lado izquierdo sólo existía una estrecha hendidura palpebral, pero podía levantar el párpado mediante un esfuerzo, que era mayor teniendo la boca entreabierta. El eje óptico del lado izquierdo se hallaba dirigido abajo y adentro, sin otro movimiento que el externo.

Creo que en realidad en estos casos congénitos, más que de una parálisis, se trate de falta de desarrollo muscular.

Adquiridas.—Estas parálisis son totales ó parciales.

En las primeras el párpado está caido, flácido, con su aspecto normal, pero impotente para levantarse; el ojo permanece en estrabismo divergente, sin otro movimiento que uno limitado hacia afuera.

Cuando la parálisis es reciente hay *diplopia* al levantarse el párpado, es decir, que el enfermo ve dobles los objetos. En el ojo sano se pinta la imagen de éstos en la mácula lútea mientras que el lado enfermo cae sobre un punto por fuera de ella. De aquí que se exterioricen dos imágenes, una verdadera para el ojo sano, y otra falsa para el enfermo, la cual es cruzada con la primera, es decir, que si es el derecho el ojo paralizado la imagen que percibe aparecerá del lado izquierdo. La diplopia se percibirá en todas las direcciones del campo visual, pero la separación de las imágenes aumentará, cuando la luz de la vela que sirve para provocarla se lleve del lado sano, y disminuirá, por el contrario, cuando se dirija del lado enfermo.

El modo de hacer la experiencia es muy sencillo. Colóquese una vela encendida á tres ó cuatro metros por delante del enfermo. Sobre uno de los ojos se pondrá un vidrio rojo para diferenciar las imágenes. Pregúntesele la separación de éstas; y luego teniendo un ayudante fija la cabeza del enfermo, llévese la vela hacia la derecha y hacia la izquierda unos dos metros, y téngase en cuenta lo que aumente ó disminuya la separación de las imágenes.

La acomodación está paralizada, y la pupila dilatada é insensible á la acción de la luz. Para distinguir con el ojo enfermo se necesita corrección exacta por medio de lentes de la refracción á la distancia que se desee ver.

En las parálisis parciales de uno ó varios de los ramos terminales del tercer par, la comprobación es más difícil por lo cual hay que examinarlas aisladamente.

Diversos casos pueden presentarse. En un tabaquero sifilítico anoté paresia del elevador del párpado, y de los músculos motores del ojo inervados por el tercer par, pero con funcionamiento normal del músculo ciliar y de la pupila.

En otros casos sólo hay dos músculos paralizados. En una negra reumática comprobé una parálisis á frigore del elevador del párpado y del recto inferior.

En fin, en otros sólo es atacado uno de los músculos, como lo he observado en los rectos interno, superior, inferior y oblícuo menor.

Recto interno.

En las parálisis parciales que sólo atacan este músculo, la diplopia se presenta del modo que antes hemos dicho, pero el ojo puede ejecutar movimientos hacia arriba y hacia abajo, y el párpado se conserva en su estado normal.

Recto superior.

El eje óptico se dirige más bajo que en el lado sano. Im-

posibilidad de llevarlo hacia arriba. La diplopia se manifiesta en el campo visual superior. Las imágenes son cruzadas, y ofrecen mayor separación cuando la luz se lleva del lado sano. La imagen más alta es la del ojo paralizado.

Recto inferior.

El eje óptico se dirige más alto que en el lado sano. Imposibilidad de llevarlo hacia abajo. Imágenes cruzadas. Diplopia en campo visual inferior. Mayor separación cuando la luz se lleva del lado sano. La imagen más baja es la del ojo paralizado.

Oblícuo menor.

Imposibilidad de dirigir el eje visual arriba y afuera. Diplopia homónima en campo visual superior. La separación de las imágenes aumenta del lado paralizado. La imagen más alta es la del ojo enfermo.

En el siguiente cuadro se halla descrita la diplopia:

Imágenes	Homónimas	En C. v. superior..	Oblícuo menor.
		— horizontal	Recto externo.
		— inferior..	Oblícuo mayor.
	Cruzadas ..	En C. v. superior..	Recto superior
		— horizontal	,, interno.
		— inferior ..	,, inferior

La imagen más alta en el C. v. superior, y la más baja en el inferior, coresponde al ojo paralizado. La separación de las imágenes aumenta del lado sano cuando la diplopia es cruzada; y del lado paralizado cuando es homónima.

Marcha.—La mayor parte de las veces se establece la parálisis rápidamente. Así una negra que vivía en el campo, salió á comprar á la bodega, y á su vuelta notó que no podía levantar el párpado superior derecho. Un tabaquero sintió

mientras trabajaba en la fábrica candelillas y enturbiamiento de la vista del ojo izquierdo; se retiró á su casa y á las 5 horas ya era el ptosis completo. A una negra, que cocinaba una noche al aire, se le presentó un fuerte dolor en el ojo izquierdo, se acostó, y despertó al día siguiente con diplopia é inyección conjuntival, y á los 5 días se hizo completo el ptosis.

En otros casos el principio es más lento. Esto acontece particularmente en los individuos sifilíticos ó atáxicos, en los cuales se presenta una lesión en el origen ó trayecto del motor ocular común. En algunos casos las parálisis ó paresias son pasajeras, y dependientes de trastornos vasculares.

Las parálisis rápidas, producidas por enfriamientos, curan generalmente en uno ó dos meses; pero hay casos, sin embargo, en que se prolongan indefinidamente, y en los cuales la contractura del antagonista hace ilusorio todo tratamiento médico.

Causa.—Las parálisis periféricas por enfriamiento son las más frecuentes. De ellas acabamos de citar varios ejemplos. Algunas veces estos enfermos son reumáticos, pero en otros casos no se había presentado anteriormente ninguna manifestación artrítica.

En un individuo que ví en el Hospital "Mercedes" atacado de ataxia locomotriz incipiente, pude apreciar un estrabismo superior del ojo derecho producido por paresia del recto inferior, el que dificultaba la vista porque daba lugar á un desdoblamiento de los objetos.

En una mujer epiléptica, que en su juventud padeció parálisis del tercer par izquierdo, recidivó ésta muchos años después. Como la epilepsia y el segundo ataque de parálisis se presentaron en la vejez, es probable que la enferma padeciera una lesión cerebral.

Dos de los enfermos eran sifilíticos en período terciario. Uno de ellos había tenido un ataque de hemiplegia derecha. Ocho meses después ingresó en el Hospital "Mercedes" por un segundo ataque, provocado por traumatismo, con pérdida de conocimiento que le duró varias horas. Al despertar se

encontró afásico, y no recuperó el uso de la palabra hasta el tercer día. Quedó con hemiplegia del lado derecho, fenómenos de excitación cerebral que obligan á ponerle la camisa de fuerza, debilidad de la memoria, incontinencia de orina, y parálisis completa del tercer par derecho. Sobrevino después apatía y falta de expresión en el rostro, con indiferencia á cuanto le rodeaba, fenómenos que se acentuaron hasta que le sorprendió la muerte á los cuatro meses sin queja ni síntomas alarmantes.

Autopsia practicada por los internos Portuondo y Pérez. Se encontraron las lesiones siguientes: fuertes adherencias de las meninges á la masa encefálica en toda su extensión; ambas partes inyectadas, notándose más pronunciado este fenómeno en la tela coroidea. Las circunvoluciones frontales derechas totalmente destruidas, y convertidas en una papilla de color rosado moreno en una extensión de $0^{m}08$ á $0^{m}10$ por la cara interna del hemisferio. En el hemisferio izquierdo comenzaba á iniciarse el mismo proceso.

Tratamiento.—La medicación ha de atacar la causa de la enfermedad. Si es diatésica, se dará en el reumatismo el salicilato de sosa ó de litina de uno á dos gramos diarios, en la sífilis el ioduro de potasio á altas dósis.

Localmente se mantendrá el ojo al abrigo de las corrientes de aire, y se le abrigará durante algunos días con un vendaje de algodón para mantener el calor en las parálisis producidas por enfriamiento. Cuando son recientes dan buen resultado las corrientes de inducción aplicadas al rededor de la órbita. En las parálisis antiguas no hay otro recurso que el tratamiento quirúrgico.

PARÁLISIS DEL OBLÍCUO MAYOR

Son las más raras de las parálisis de los músculos motores. En esta série sólo he notado un caso en un adulto sifilítico que fué atacado del lado izquierdo.

Siendo la acción de este músculo dirigir el ojo abajo y afuera, desde el momento en que esté paralizado, al mirar abajo el eje óptico quedará más alto que del lado sano; por lo tanto se manifestará diplopia en el campo visual inferior, que será hornónima, con mayor separación de las imágenes del lado enfermo, y se verá más baja la imagen del ojo paralizado.

PARÁLISIS DEL RECTO EXTERNO

He anotado las parálisis del 6º par indistintamente en los dos sexos y en los dos ojos. Todos los enfermos fueron blancos. Uno tenía síntomas vagos de reumatismo, otro era atáxico.

De uno de ellos, que presentaba un cuadro sintomático complejo, nos ocupamos al describir las parálisis del 7º par.

Las parálisis del 6º par son fáciles de reconocer. El ojo se halla en estrabismo convergente, y al tratar de dirigirlo afuera el enfermo se le ve ejecutar una série de sacudidas, y sobrepasar apénas el plano medio antero-posterior del campo visual. La diplopia es homónina, se manifiesta en el plano horizontal, y la separación de las imágenes aumenta cuando se lleva la luz del lado enfermo.

El tratamiento es el mismo que se sigue para todas las otras parálisis.

ESTRABISMO CONCOMITANTE

El estrabismo concomitante se diferencia del paralítico en que la desviación secundaria es igual á la primitiva, se establece en la infancia, y los enfermos no acusan diplopia.

El ojo ejecuta su excursión completa, pero se diferencia de la normal en que el punto central no se encuentra sobre el

plano autero-posterior, sino que está inclinado bien sea á la derecha ó bien á la izquierda. Si se hace fijar al ojo estrábico, la excursión del ojo sano describe un arco de igual número de grados al de la desviación primitiva.

Muy rara vez se manifiesta diplopia en el ojo desviado, y hasta es difícil provocarla con los recursos que hemos dado á conocer. Este signo negativo es de gran valor para diferencirla de las desviacianes paralíticas en que siempre se produce. No se trasmiten á los centros perceptores las impresiones que recibe la retina del ojo estrábico, del mismo modo que se neutralizan las del ojo que no observa en el examen oftalmoscópico á pesar de mantenerlo abierto el observador.

El estrabismo se llama *periódico* cuando se manifiesta con intermitencias, como acontece con frecuencia al iniciarse esta deformación.

Es *relativo* cuando se produce en ciertas posiciones de la mirada, como por ejemplo, en la acomodación de cerca ó bien durante el reposo.

El estrabismo puede ser también *unilateral* ó *alternante*. En el primer caso se limita constantemente al mismo ojo, mientras que en el segundo, fija los objetos cualquiera de los ojos permaneciendo el otro desviado. En estos casos la intensidad visual es buena en ambos ojos. En el estrabismo monocular, por el contrario, el ojo desviado es más ó menos ambliope.

El grado de estrabismo se mide en el perímetro haciendo fijar con el ojo enfermo colocado en el centro del aparato un objeto situado á alguna distancia en la prolongación del cero del arco. Se descubre enseguida el ojo sano y se le hace fijar el mismo punto sin cambiar la posición de la cabeza del ob-observado. Se pasea la luz de una vela por la parte interna del arco, moviendo su ojo el observador por detras de la luz hasta detenerse cuando la vea reflijarse en el centro de la pupila. La graduación del arco que corresponda á dicho punto indicará el número de grados de la desviación.

Estudiarémos separadamente los dos grandes grupos de estrabismo: el *estrabismo convergente* y el *estrabismo divergente*.

ESTRABISMO CONVERGENTE

Es el más común. Lo hemos observado con igual frecuencia en los dos sexos, y mayor número de veces en la raza blanca.

Es observación digna de tenerse en cuenta la rareza del estrabismo convergente en la raza negra, pues ni en la anterior estadística ni en la presente hemos anotado un solo caso, es decir, que no llegan al 1 por 2000 de los enfermos, mientras que en el mismo material de observación alcanza en los blancos el 32 por 1000. Tal vez influya que apenas se dedican á trabajos de aplicación de los ojos; pero no sé de fijo á que atribuir la excepcional aparición del estrabismo en los negros, como tampoco puedo asegurar la causa de la rareza de la conjuntivitis granulosa en dicha raza, ni tampoco la frecuencia con que es invadida por el glaucoma.

El estrabismo convergente se desarrolla generalmente durante la infancia. Lo he anotado desde el primer mes del nacimiento; pero en la mayor parte de los casos ha aparecido de los 3 á los 10 años. Excepcionalmente se muestra en la edad adulta.

El estrabismo unilateral ha sido observado en esta série dos veces más frecuente en el ojo izquierdo que en el derecho (15 contra 8). En una tercera parte de los casos fué alternante.

Antes de establecerse definitivamente el estrabismo, durante un período de tiempo variable, sufren los ojos desviaciones periódicas. El enfermo por un esfuerzo de la voluntad puede dirigir las líneas visuales correctamente, de modo que al primer momento del examen puede parecer que no existe estrabismo.

El ángulo de desviación ha alcanzado, en los casos que he anotado, como máximum 60°; pero por término medio ha sido de unos 40°. Es conveniente reconocer desde el primer exa-

men el grado de desviación, para poder apreciar los resultados del tratamiento en otras comprobaciones ulteriores.

En el estrabismo alternante no es raro que se mantenga una agudeza visual perfecta en ambos ojos; pero en cambio en el estrabismo monocular casi siempre es ambliope el ojo desviado. Así es que la hemos visto disminuida de $\frac{2}{3}$ á $\frac{1}{2}$ hasta 1/10 y 1/30 sin que existiese ninguna lesión material. Es punto aún discutido si la ambliopía es causa ó efecto del estrabismo. En la mayoría de los casos nos inclinamos á aceptar esta última hipótesis, porque no es difícil observar que con el transcurso de los años se acentúa la disminución de la vista en el ojo vizco. Es indudable también que un leucoma central, una atrofía del nervio óptico ó una lesión, determinan á la larga en algunos la desviación del ojo enfermo. Esto no quiere decir, sin embargo, que á dichos padecimientos se les pueda considerar como capaces de engendrar el estrabismo por si solos, no pudiéndoseles conceder otra acción que la de causas secundarias, como bien pronto veremos.

Es indispensable conocer exactamente la refracción de los ojos en el estrábico para instituir un tratamiento racional. Algunos de mis enfermos fueron emmetropes, uno solo tuvo miopía, que medía 14 dioptrias, y muy cerca de la mitad de los casos eran hipermetropes.

Entre ellos la H. oscilaba habitualmente de 1 á 3 dioptrias, es decir, que era bastante débil, cuando alcanzaba el mismo grado en ambos ojos. Debo hacer notar que en 6 casos existía anisometropia hipermetrópica, y en uno mixta. Esta anisometropia ofrecía la particularidad, en todos los casos menos uno, de ser menos refringente el ojo izquierdo; lo cual nos lleva á recordar que en dicho ojo fué mucho más frecuente el estrabismo en esta série. De aquí podemos deducir que siempre que haya desigualdad en la refracción se desvía habitualmente el ojo menos refringente.

Causa.—A tan múltiples causas se ha atribuído el estrabismo, que aún reina oscuridad sobre su origen á pesar de los notables trabajos realizados en este sentido.

¿Cómo pueden, un leucoma, una fiebre elevada, una ambliopia, un defecto de refracción, siendo tan diversos, producir el estrabismo?

¿Cómo pueden desarrollarse expontáneamente en un ojo al parecer en perfecto estado fisiológico?

Cualquier observador, en efecto, ha podido comprobar la desviación de un ojo á consecuencia de un leucoma central, como si dicho ojo buscase por sí mismo una posición oblícua para hacer caer sobre su retina los rayos luminosos. Al nistagmus y á la catarata zonular, que suelen precederle, se puede aplicar igual razonamiento. Lo mismo diríamos de las lesiones maculares en que el ojo se acomodaría de modo á recibir las imágenes de los objetos exteriores sobre puntos sensibles de la retina.

Otra explicación necesitan los estrabismos consecutivos á estados debilitantes, como el linfatismo y las fiebres graves. Aquí se podría pensar en un trastorno de la inervación por falta de nutrición.

En las ambliopias que le preceden se podrían invocar la falta de regularización de los movimientos por insensibilidad de la retina. En la herencia bastaría suponer la debilidad congénita del recto externo.

Pero con este criterio se llegaría á admitir una multiplicidad de concausas, para determinar un solo efecto. Nosotros pensamos que todas las causas enumeradas son secundarias. De lo contrario habría que suponer que todos los leucomas, todas las hipermetropias, todas las fiebres, etc., producirían estrabismos. Y no solamente no es esto cierto, sino que la coincidencia de dichos estados con la desviación del ojo es excepcional. De modo que existe una causa esencial que no es ninguna de las enumeradas. Con otros que ya lo han expresado creo que consiste en una debilidad congénita del recto-externo por falta de desarrollo muscular.

El estrabismo hereditario viene en apoyo de este modo de pensar. Todos los oculistas lo han observado. En esta serie se incluye un caso bien marcado, como puede verse en

croquis adjunto, por tres generaciones. La enferma era una niña A con anisometropia hipemetrópica, vizca del O. I. Se trasmitió por linea materna de abuela á nietos; de éstos solo uno era varon. (Fig. 62. El círculo colocado al centro del rectángulo indica estrabismo latente, y á un lado estrabismo fijo.

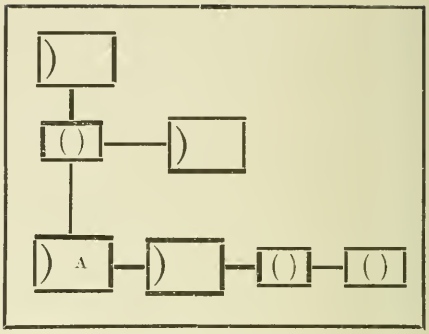

Fig. 62.

En la hipermetropia la opinión de Donders me parece decisiva, aceptando previamente la insuficiencia funcional del recto externo. En efecto, el estrabismo se desarrolla en la época en que los niños empiezan á fijar los objetos de cerca, (lectura, costura, etc.) Si tenemos una H de 2d el niño para ver á 0m 25 necesita hacer un esfuerzo de acomodación de 6d mientras que para esa distancia solo se requieren cuatro ángulos métricos de convergencia, y queda por lo tanto rota la sinergia que normalmente existe entre ambas funciones. El exceso de acomodación producirá un exceso de convergencia. El recto interno adquirirá mayor desarrollo, puesto que aún para ver de lejos, en que el niño tiene que acomodar, guardará cierto grado de tensión y por consiguiente predominio sobre su antagonista. Al cabo de algún tiempo, vencida la resistencia del recto externo, el ojo se desviará del lado nasal, y el otro ojo fijará más cómodamente manteniendo el equilibrio muscular, es decir, empleando solamente la acomodación. Si el recto externo conserva en ambos ojos igual potencia, y la vista es buena, se establecerá un estrabismo alternante, que siempre evitará al niño la fatiga de la convergencia.

En una palabra, opinamos que todas las causas enumeradas al principio favorecen la aparición del estrabismo, pero la indispensable para producirlo, aun cuando falten todas aquellas, es la insuficiencia muscular del recto externo, Sólo

así puede explicarse el predominio de la convergencia en ojos de conformación y funcionamiento normal, á la vez que en aquellos en que existe cualquiera de las lesiones que son banales y que se invocan con frecuencia como la causa de la desviación.

Tratamiento.—Al estrabismo se pueden aplicar procedimientos médicos ó quirúrgicos.

Los primeros se emplearán en la forma alternante y en la monocular siempre que el ojo desviado goce cierto grado de vista. Este tratamiento ha de comprender los puntos siguientes:

1º Paralizar la acomodación con un midriático.

2º Corregir los defectos de refracción que existan.

3º Corregir la diplopia.

Si como habitualmente sucede el enfermo no acusa diplopia, hay que provocarla empleando un vidrio de color del modo que hemos dicho al hablar de las parálisis.

Después de provocada la diplopia se corregirá con prismas y por medio del estereoscopio.

Cuando estos recursos empleados durante mucho tiempo no produzcan mejoría, así como en los casos de estrabismo por otras lesiones oculares, hay que recurrir al tratamiento quirúrgico. Se practica en los estrabismos poco marcados, la tenotomia del recto interno y en los más pronunciados se combinará con esta operación el avanzamiento muscular ó capsular del recto externo. Para el manual operatorio consúltese la parte de operaciones.

ESTRABISMO DIVERGENTE

Lo he anotado desde los 10 hasta los 52 años, pero casi todos los casos se produjeron en la edad adulta, de los 20 á los 40 años. Ha sido más frecuente en los varones y en la raza blanca. Lo hemos visto aparecer con igual frecuencia en ambos ojos.

Causas.—Es condición esencial para que se produzca el

estrabismo divergente la debilidad del músculo recto interno, que vencido por el antagonista, deja que éste arrastre la pupila hacia afuera. Rara vez es congénita la impotencia del recto interno, casi siempre es efecto de una lucha prolongada entre los dos músculos del primer par; por eso no le vemos aparecer hasta la edad adulta.

Las condiciones que favorecen el predominio del recto externo son generales ó locales. Las primeras, menos frecuentes, son estados debilitantes, como algunas fiebres altas, y como una vez hemos observado en el paludismo. En estos casos debe creerse en la debilidad congénita del músculo adductor.

Es común, por el contrario, el estrabismo divergente de causa local. Figura en primer término la miopía. El miope para ver á distancia, abandona la acomodación, y es obligado á mantener en tensión el recto externo, por cuanto trata de distinguir á mayor distancia que la de su punto remoto. Como su ojo es alargado, la posición de equilibrio muscular tiende á ser divergente. Por otra parte, para ver de cerca no necesita acomodar, mientras que está obligado á un esfuerzo convergente, que rompe la sinergia entre ambas funciones, y acaba por producir la fatiga del recto interno. Así que sobreviene la astenopia muscular los objetos se desdoblan, y el miope para evitar la diplopia abandona un ojo, ó el más refringente, caso de ser desiguales, á la posición de equilibrio para fijar solo con el otro. Desde este momento quedará establecido un estrabismo divergente relativo, latente. Para evidenciarlo, bastará hacer fijar un objeto á unos 0^{m} 30 de distancia con un ojo, teniendo oculto con una mano el otro, y se verá que este último se desvía hacia afuera. Repitiendo á la inversa el experimento se verá que el otro se desvía de una cantidad igual. Un medio más exacto de medir el estrabismo latente consiste en hacer fijar con ambos ojos un punto sobre una linea vertical, y colocando sobre uno de ellos un prisina de arista superior. Se producirá entonces una diplopia cruzada. Sobreponiendo al prisina otro de base interna que

coloque el punto superior sobre la misma linea que el inferior quedará reconocido el grado de la insuficiencia muscular.

El estrabismo de los miopes acaba por establecerse definitivamente.

En los demás estados de refracción también suele observarse la divergencia de las lineas visuales, incluso en la hipermetropia.

Cuando un ojo está privado de vista durante mucho tiempo, como en las atrofias de la papila, en las cataratas congénitas ó de los jóvenes, se observa con más frecuencia el extrabismo divergente que el convergente. La vista puede considerarse como el regulador del equilibrio muscular, así es que cuando falta aquella no siempre se conserva el paralelismo de las lineas visuales, que tal parece que entonces tienden á coincidir con el eje de la órbita, y á crear por consiguiente un extrabismo divergente.

Antes de terminar consignaremos que hemos visto el estrabismo divergente en cuatro casos de glaucoma con atrofia de la papila, habiéndose producido la desviación en el ojo atacado, ó en aquel que ya había perdido la vista.

En una enferma la divergencia fué consecutiva á una tenotomía del recto interno.

Tratamiento.—Ningún tratamiento médico es aplicable á esta enfermedad: en todos los casos hay que recurrir á los procedimientos quirúrgicos. En la astenopia muscular se puede seccionar el tendón del recto externo, pero es difícil que los pacientes se sometan á la operación. En el estrabismo periódico, ó en el fijo cuando no es muy pronunciado, debe practicarse el avanzamiento del recto interno. En los casos extremos se le puede combinar á la tenotomía del recto externo.

ASTENOPIA MUSCULAR

La astenopia ó cansancio muscular, debido á la insuficien-

cia de los músculos adductores ó abductores, es mucho más frecuente de lo que aparece en esta estadística, en la que no se puso especial empeño en reconocerla. Mediante los prismas, en efecto, se podría descubrir en muchos casos una debilidad de dichos músculos.

La astenopia muscular se presenta más frecuentemente en las personas entregadas á trabajos delicados de aplicación de los ojos, y no se manifiesta hasta la edad adulta. La favorece notablemente la miopía, no solo por el mayor volumen del ojo que hace más difícil el funcionamiento del recto interno, sino principalmente por el desacuerdo que hay en los miopes entre la convergencia y la acomodación; ésta, escasa ó nula, y la primera, obligada á un trabajo excesivo.

En este capítulo solo hemos incluido la astenopia de los músculos adductores.

Los síntomas funcionales de este trastorno de la motilidad consisten en cefaleas, dolor ocular y diplopia, que se manifiestan cuando el trabajo es prolongado. La diplopia es tan vaga al principio que los enfermos no aciertan á explicarla. Solo se quejan de ver confusos los objetos que fijan. En la lucha por la vista simple los rectos internos se contraen poderosamente; pero al sobrevenir la fatiga del músculo, se desvía ligeramente una de las lineas visuales y las imágenes de los objetos se sobreponen imperfectamente, se ensanchan, se desdoblan; y á la larga, impotentes los músculos para evitar esta confusión, se abandona por completo uno de ellos, y el ojo correspondiente quedará en estrabismo divergente. En el estado de reposo vuelven á conservar su paralelismo las lineas visuales. Este estrabismo latente puede permanecer relativo, pero cuando es muy marcada la insuficiencia de uno de los rectos internos ó defectuosa la vista de un ojo, se establece definitivamente la desviación. De este modo, se aprovecha una imagen clara, aunque sea monocular.

Objetivamente se reconoce la astenopia muscular cubriendo uno de los ojos mientras el enfermo lee á unos 0.^{m}30. Si existe, el ojo cubierto se desviará hacia afuera. Se puede

graduar esta desviación del mismo modo que se gradua el estrabismo. Si se descubre el ojo desviado, ejecutará una rotación inversa hasta volver la linea visual sobre el objeto de fijación.

Otro modo de descubrirla es el procedimiento de Graefe. Se coloca delante de uno de los ojos un prisma de base inferior bastante fuerte para impedir la fusión, y se hace mirar un punto sobre una linea vertical. Si existe astenopia, el punto superior, obtenido con el prisma aparecerá del lado opuesto, es decir que las imágenes serán cruzadas. El prisma de base nasal que lo coloque sobre la linea vertical medirá y corregirá la desviación al mismo tiempo.

Un modo sencillo de conocer la potencia convergente se obtiene haciendo fijar un objeto que se aproxima á lo largo de la linea media, hasta que se manifieste la diplopia. Por este procedimiento se mide la convergencia en ángulos métricos. Esta graduación es idéntica á la que se usa para la acomodación.

La insuficiencia de los rectos internos es igual en ambos lados en la mayor parte de los casos, de modo que la desviación puede ser alternante.

En dos casos se comprobó miopía progresiva. En los demás la miopía oscilaba de -0.75^{d} á -8^{d}, uno tenía $\frac{-10}{-9}$, en otro existía Am. Uno era E.

El tratamiento consistirá en la corrección de la refracción, el uso de los prismas, y en último caso el avanzamiento del músculo debilitado.

NISTAGMUS.

Los ojos atacados de esta enfermedad describen contínuamente pequeñas oscilaciones horizontales, verticales ó rotatorias con gran rapidez, pero acompasadas de modo que todas las oscilaciones son iguales. La forma horizontal es la más frecuente.

Obedece á causas internas ú oculares; pero aun las primeras se acompañan de trastornos que disminuyen la vista. Así, en un caso de esclerosis en placas que hemos anotado, se iniciaba atrofia de las papilas que tenían blanca una zona interna y otra externa, había desigualdad pupilar, y el movimiento oscilatorio era muy poco marcado á la inspección, pero el enfermo lo apreciaba porque durante la lectura las letras se confundían, danzaban y parecían convertirse todas en un número 8.

Las anomalías congénitas de los ojos se acompañan frecuentemente de nistagmus. Lo observé en un niño microftálmico, con coloboma del iris y de la coroides y catarata. Existía igualmente de forma horizontal en otro niño que padecía catarata parcial congénita con estrabismo divergente sin ser miope.—En dos hermanos, hijos de primos hermanos, el uno padecía retinitis pigmentaria con catarata y notable disminución de la vista; y el otro H 8^{d} queratocono y atrofia de la coroides. En ambos el nistagmus era á la vez horizontal y rotatorio.

En las atrofias papilares suele observarse esta enfermedad. La he comprobado también en un caso de estrabismo convergente y otro divergente.

En dos casos fué consecutivo á leucomas.

Todas estas causas pueden favorecer el desarrollo del nistagmus, pero ninguna de ellas lo determina de un modo cierto. La verdadera causa que provoca un trastorno de la motilidad ocular no es conocida.

Ningún tratamiento puede modificarlo.

ASTENOPIA ACOMODATIVA.

Nos corresponde ahora tratar de las alteraciones de los músculos intraoculares: ciliar y esfinter de la pupila. Inervados por el tercer par craneal sus alteraciones se acompañan generalmente de otras análogas en los otros ramos de dicho

nervio. Ya hemos hablado de la dilatación pupilar y de la parálisis de la acomodación por alteraciones del motor ocular común.

En la astenopia acomodativa el músculo ciliar conserva todos sus atributos anatómicos y fisiológicos, pero el cansancio se muestra por diversas causas que pasamos á examinar.

La fatiga del músculo ciliar puede depender de la anemia, la convalescencia y todos los estados debilitantes, de la falta de fuerza del músculo, ó por otra parte de su impotencia para vencer las resistencias que puedan oponérsele.

El cristalino se endurece progresivamente; á los 45 años ya solo permite á un ojo normal 3 diopticas de amplitud acomodativa. A partir de esta edad se hace imposible todo trabajo sostenido á la distancia habitual para distinguir de cerca, y se hace preciso recurrir al empleo de lentes convexos que acercan el punto próximo. Tal es la *presbicia* vulgarmente conocida por *vista cansada.*

El músculo ciliar, en efecto, es incapaz, á pesar de contraerse enérgicamente, para comprimir el cristalino esclerosado, y el individuo no puede distinguir de cerca. Para combatir ese estado, hay que usar lentes convexos, progresivamente más fuertes á medida que disminuye la amplitud de la acomodación, de modo que se mantenga el punto próximo de $0^m 25$ á $0^m 30$.

El hipermetrope mantiene en constante contracción el músculo ciliar. Para ver de lejos necesita emplear un esfuerzo equivalente á su hipermetropia, el que habrá que añadir al que forzosamente ha de emplearse para acomodar á algunos centímetros del ojo. Cuanto mayor sea la hipermetropia, necesitará el ojo desplegar mayor esfuerzo, y por consiguiente ha de ser más prematura la fatiga del músculo ciliar. De los 20 á los 25 años ya se hace sentir la astenopia en la mayor parte de los hipermetropes, y en algunos casos en que es fuerte aparece desde los 8 á 10 años, en que los trabajos de aplicación en la escuela producen una fatiga rápida del músculo ciliar extraordinariamente contraido.

La astenopia de la infancia es mas propia del astigmatismo hipermetrópico. En estos casos el músculo ciliar, desigualmente contraido, es ménos capaz de sostener un esfuerzo medianamente prolongado.

En la anisometropia es frecuente y se explica por el trabajo desigual impuesto á la acomodación.

Los miopes, por el contrario, no solamente no sufren la astenopia, sino que cuando son de un grado mediano ó elevado, no la experimentan ni aun en la vejez, puesto que conservan siempre el punto remoto á la distancia de la vista distinta de cerca.

Síntomas.—El signo característico de la astenopia acomodativa es el enturbiamiento de los objetos que se miran de cerca después de un trabajo prolongado, recuperando por el reposo la facultad de volverlos á distinguir.

La astenopia se manifiesta en las personas que se dedican á trabajos delicados de aplicación de los ojos, como la lectura, escritura, bordados, &. Se agrava por la prolongación del trabajo, y aumenta con los años del individuo.

Un hipermetrope entregado á un trabajo de este género, experimentará al cabo de algunas horas, fatiga en los ojos, dolor superciliar, enturbiamiento de los objetos que fija, y cerrará los ojos, comprimiéndolos un poco con los dedos, y al cabo de un momento de descanso podrá volver á su trabajo; pero la fatiga volverá mas pronto.

A medida que se adelanta en años la fatiga sobreviene mas de prisa, así es que se mostrarán los fenómenos astenopeicos, no ya al cabo de algunas horas, sino á los pocos minutos de haber iniciado el trabajo.

En este estado se deciden á consultar. Bastará en los individuos jóvenes ordenar el lente que corrija la hipermetropia manifiesta, en los adultos el que corrija la hipermetropia total, y después de los 35 años convendrá mandar para el trabajo de cerca lentes convexos de una dioptria más refringentes que el de su hipermetropia.

NOTAS FISIOLOGICAS

REFRACCION

La determinación exacta de la refracción solo es objeto de consultas para los astenopes. En muchos otros casos solo se ha practicado para facilitar el diagnóstico de afecciones del interior del ojo. Así es que no ha recaido mas que en

Enmetropia	103
Hipermetropia	90
Miopia	54
Astigmatismo	8
Anisometropia	13
Total	268

EMMETROPIA

Es el tipo normal del ojo y la forma que más comunmente se observa. Los rayos luminosos que llegan paralelos al ojo en reposo se refractan y enfocan sobre la retina. En mis casos anotados fueron:

Varones	71
Hembras	32
	103

y respecto á las razas:

Blancos	93
Mulatos	6
Negros	4
	103

HIPERMETROPIA

El hipermetrope tiene el diámetro antero-posterior de su ojo más corto que el emmetrope; por consiguiente, los rayos que recibe paralelos enfocarían por detrás de la retina, y para recibir la imagen de los objetos sobre esta membrana necesitan hacer un esfuerzo de acomodación equivalente al valor de su hipermetropia.

De los casos anotados fueron:

Varones	43
Hembras	47
	90

y respecto á las razas:

Blancos	82
Mulatos	4
Negros	4
	90

Una mitad de los hipermetropes consultaron por astenopia acomodativa. El grado de hipermetropia fué comunmente de 1 á 3 dioptrias en los astenopes. Una quinta parte de los enfermos padecían de estrabismo convergente. En 3 había por el contrario estrabismo divergente por parálisis del 3er par.

Los altos grados de hipermetropia suelen coesistir con otras anomalías de desarrollo. El ojo hipermetrope es más pequeño que el emmetrope. En uno de estos enfermos hipermetropes de ocho dioptrias existía á la vez atrofia de la coroides y queratocono, nistagmus y ambliopia notable.

MIOPIA

El ojo miope es por el contrario más largo que el emmetrope en su diámetro antero-posterior, y por consiguiente, los rayos que llegan á él paralelos enfocan por delante de la retina. Para que la imagen se forme sobre esta membrana es

preciso que el objeto se encuentre situado durante el reposo en el punto remoto, cuya distancia abajo indicará el valor refringente de la lente que corrije la miopia.

Un miope sin lente solo podrá percibir distintamente los objetos que se hallen situados en el corto espacio de su punto remoto al próximo.

De los casos anotados fueron:

Varones	39
Hembras	15
	54

y respecto á las razas:

Blancos	50
Mulatos	1
Negros	3
	54

La miopia ha oscilado entre 0.25 y más de 20 dioptrias. La mayor parte de los casos inscritos tenían una miopia mediana, algunas veces desiguales en los dos ojos. Las miopias superiores á 10 dioptrias fueron 4.

El estafiloma posterior se anotó ocho veces y en tres casos había atrofia de la coroides, cinco enfermos padecían estrabismo divergente y uno convergente.

Dos enfermos padecían glaucoma.

La mayor parte de estos miopes consultaron en solicitud de lentes para ver de lejos.

ASTIGMATISMO

En este defecto de refracción presenta el ojo distinta curvadura en dos diámetros perpendiculares de la cornea. Esta es la forma común de astigmatismo; hay otra que depende de la curvadura del cristalino. El reducido número de astigmáticos inscritos en esta serie no prueba rareza en esta forma de

refracción, sino el poco empeño en reconocerlo. En nuestra próxima estadística figurarán gran número de casos.

De los ahora inscritos fué hipermetrópico en dos casos, miópico en cuatro y mixto en uno.

Uno de los enfermos tenía estrabismo divergente.

ANISOMETROPIA

La diferencia de refracción entre los dos ojos de una misma persona es bastante frecuente. Entre los miopes é hipermetropes hemos incluido diferencias relativas en muchos casos; en este capítulo solo hemos comprendido los casos que presentaban una diferencia fundamental en su refracción.

Dos enfermos tenían un ojo emmetrope y el otro hipermetrope; en la misma proporción estaba el ojo normal y el miope; en tres casos era un ojo hipermetrope y el otro miope; en otros tres alternaban la hipermetropia y el astigmatismo; y en tres el astigmatismo y la emmetropia.

PIGMENTACION DE LOS OJOS

El pigmento se halla repartido de un modo proporcional en todos los órganos de un mismo individuo. Así, las personas de piel muy blanca que habitan paises del Norte, tienen el pelo rubio, los iris azules y la coroides roja, mientras que los negros, que tienen una abundancia extraordinaria de pigmento, tienen la piel de un moreno rojizo, á veces casi negro, el pelo negro, el iris pardo-moreno muy oscuro, la coroides de un rojo oscuro con reflejo gris, lo que hace en ellos difícil el examen del fondo del ojo y un círculo de pigmento en la conjuntiva alrededor de la cornea que es característico de dicha raza. Entre estos dos extremos hay muchas gradaciones de coloración debidas á la mayor ó menor cantidad de pigmento

depositado en los tejidos. La mayor parte de los habitantes blancos de la zona tórrida tienen la piel de un color pardo especial, mezcla de blanco, negro y amarillo llamado *trigueño*, los iris pardos y el pelo negro.

En esta parte estudiaremos la pigmentación de la conjuntiva y la del iris.

PIGMENTO DE LA CONJUNTIVA

La conjuntiva de las personas blancas es de un color blanquecino translúcido, por lo tanto invisible en el estado normal. En los negros por el contrario el pigmento esparcido en ella le dá un tinte amarillento sobre el bulbo. En ella se ven con frecuencia manchas pigmentarias morenas diseminadas en la parte de conjuntiva habitualmente puesta al descubierto. En la raza negra se ve siempre un anillo de pigmento conjuntival periquerático de color moreno y compacto junto al punto de su adherencia á la cornea. Este anillo se desvanece en un punteado fino y alcanza su mayor anchura en la parte superior, teniendo por término medio unos dos milímetros de ancho en este punto, mientras que en el resto de su extensión solo tiene la mitad. A veces el anillo es incompleto, pero siempre más marcado por arriba.

Los lunares de la conjuntiva suelen observarse sobre todo en la raza negra; son redondeados, situados generalmente sobre el diámetro horizontal del ojo y por el lado externo de la cornea, alcanzando algunos hasta cuatro milímetros de diámetro. Pueden verse también en la raza blanca. He visto una señora de iris pardo y pelo negro que tenía un lunar congénito en la conjuntiva bulbar del ojo izquierdo á tres milímetros de la cornea, entre ésta y la carúncula, el cual tenía dos milímetros de ancho por seis de alto.

El anillo de pigmento puede hacer más expresiva la mirada. Los lunares son de mal efecto.

PIGMENTO DEL IRIS

En el iris se observan muchas gradaciones de pigmento desde el azul que tiene poco hasta el moreno que es el más cargado. Nosotros solo distinguimos ahora tres tipos que se presentaron en la siguiente proporción en esta serie:

Iris azul.	71
„ verde	64
„ pardo	865
	1000

Iris azul.

Esta coloración es propia de la piel blanca y del cabello rubio. Se observa además en los reciennacidos de la misma raza aun cuando posteriormente hayan de tenerlos pardos; en este caso tienen un color azul oscuro durante los primeros dias y al cabo de un mes se ven aparecer partes amarillentas y pardas hasta que al cabo de un año ó mas tiempo se transforma en pardo totalmente. He visto niños *cuarterones* que á los quince dias de nacidos tenían los ojos completamente azules.

El iris azul es sumamente raro en las personas trigueñas.

En un joven blanco de pelo castaño, el iris que había sido azul se había transformado á los dieciocho años en un fondo azuloso con el círculo menor y diversos radios que de él partían de color ferruginoso, que le daban un tinte verdoso.

Iris verde.

El color verde en el iris es una mezcla de azul y pardo-amarillento. Si en un iris azul aparecen manchas amarillas tomará un aspecto verdoso á distancia. Con frecuencia la mezcla es tan íntima que el iris se verá verde aunque se examine escrupulosamente.

En el iris verde hay siempre manchas ferruginosas prin-

cipalmente hacia el borde pupilar. En una mujer trigueña de pelo negro se veía de dicho tinte el esfinter y con varias prolongaciones radiadas hacia la circunferencia mayor, mientras que el fondo era de un verde claro. En otro individuo las fibras radiadas tenían un tinte verdoso, mientras que los numerosos círculos concéntricos eran pardos y se veían más gruesos y apretados en el anillo pupilar.

Iris pardo.

Este es el color del iris en la raza negra y en la mayor parte de los blancos nacidos en el pais. Mayor pigmentación que en el ojo verde, mayor número y extensión de las manchas ferruginosas, y se tendrán los ojos garzos ó de un pardo claro que son muy frecuentes en las personas de piel blanca y pelo castaño. Lo he observado varias veces en personas uno de cuyos padres los tenía azules y el otro pardo mas ó menos oscuro. El tono pardo más subido es moreno tan intenso que á veces parece negro.

LUNAR EN LOS PARPADOS

Lo he anotado dos veces en esta serie. Es por lo tanto bastante raro en esta región.

La carúncula lacrimal que como es sabido tiene la estructura de la piel, llama la atención en la raza negra por parecer un lunarcito del ángulo interno. En las personas trigueñas también tienen una coloración oscura.

CANICIE

El color de las cejas y de las pestañas guarda proporción en la coloración del cabello. En la raza negra tienen un color

negro intenso, y están rizadas como el cabello. Las pestañas describen á veces casi una circunferencia en el párpado superior de tal manera que por su extremidad se aproximan al punto de inserción.

Estas partes encanecen muy tarde. Es raro ver una persona de 50 años con algunas pestañas blancas. Sin embargo, á una edad avanzada tanto las cejas como las pestañas se vuelven completamente blancas del mismo modo que el cabello.

ARCO SENIL

El arco senil de la cornea constituye un signo de vejez. Raro antes de los 50 años, aparece en todas las personas á una edad más avanzada. Solo una vez lo he visto á los 38 años en un individuo epiléptico. Es probable que se trasmita por herencia de un modo precoz.

Diversas causas constitucionales pueden hacerlo aparecer prematuramente; entre ellas me parecen las más ciertas, el alcoholismo. las afecciones cardiacas, la lepra y la sífilis. Coincide frecuentemente con la catarata y el glaucoma.

El anillo de la cornea empieza siempre por ser un arco en la mitad superior, luego aparece en la inferior, y en fin se unen los extremos formando un anillo. Es blanquecino, opaco, tiene de $0^{m}001$ á $0^{m}002$ de ancho, (siempre más ancho en la parte superior) es concéntrico al borde de la cornea y dista de ella $0^{m}001$ poco más ó ménos. Consiste en una degeneración de la cornea, probablemente dependiente de alteraciones vasculares.

En esta serie lo he anotado en 34 varones y 13 hembras; en 36 blancos, 2 chinos, 3 mulatos y 6 negros.

REFLEJO VERDE DEL CRISTALINO

De los 26 casos que hemos anotado en esta serie de reflejo verde, eran: 15 varones y 11 hembras, así como en la anterior figuraban estas en mayor número; de modo que se ve aparecer con igual frecuencia en ambos sexos.

Respecto á las razas había: B. 16, M. 3 y N. 7.

La causa principal reside en trastornos circulatorios del ojo. Así es que se muestra en el glaucoma, en las cataratas, ciclitis, neuritis, atrofias del nervio óptico, &. En los cardiacos, y particularmente en los ateromatosos es muy común. En una persona sana de sus ojos, de más de 40 años, se ve el reflejo verde cuando se dilata la pupila con un midriático, y ese tinte es más acentuado en los que sufren de ateroma. En una palabra, *el reflejo verde del ojo es un síntoma del ateroma arterial.*

No es solamente el cristalino la única parte del ojo que devuelve por reflexión del color verde; los demás medios trasparentes, humores acuoso y vítreo, se tiñen de la misma coloración. En el primero es tan ténue la capa de líquido que es difícilmente apreciable, del mismo modo que no lo es el del mar si se mira el agua que contenga una copa. El humor vítreo, difícil de alumbrar por su profundidad, devuelve un reflejo verde menos pronunciado que el cristalino.

Estas notas servirán de complemento al artículo más extenso que sobre este particular publicamos en la primera serie.

FIBRAS NERVIOSAS DE DOBLE CONTORNO

Las fibras del nervio óptico al atravesar la lámina perforada pierden su envoltura de mielina y quedan reducidas á su

cilindro-eje, que es transparente; por lo tanto, en las condiciones normales la expansión de las fibras en la retina es invisible.

En ciertos casos raros (2 por 1000 en esta serie) un grupo de fibras vuelve á revestirse de su vaina á alguna distancia de la lámina perforada. Esto se verifica casi siempre en el trayecto de los troncos vasculares, y sólo afecta á un número muy reducido de fibras. Aparece habitualmente junto al borde de la papila y se desvanece á poca distancia de ella. La placa es blanca como una mota de algodón, opaca, ocultando en parte ó por completo los vasos que recubre, de aspecto compacto ó granuloso, más espeso en el centro, y se desvanece en extremo en puntas dibujando el trayecto de las fibras nerviosas.—Se presenta con mayor frecuencia en la parte superior.

ESTADO DEL ORGANISMO

EN LAS

ENFERMEDADES OCULARES

ALBUMINURIA

En sólo dos enfermos de esta serie existía albúmina en las orinas. En uno de ellos se iniciaba la neuritis, que se reconocía por presentar confusos los bordes papilares y por cierto grado de hinchamiento del manojo nervioso. En el otro enfermo, que era un chino nefrítico con anasarca, no se pudo examinar el fondo del ojo por impedirlo un pannus granuloso que ya le había privado de la vista, pero presentaba el *edema de los párpados* que es un síntoma de valor en el principio de las nefritis.

La retinitis es frecuente en los albuminúricos. Se acompaña de edema de la papila, de pequeñas hemorragias lineales en el trayecto de los gruesos vasos que tienen color rojo vivo; á veces se producen focos mayores de un rojo obscuro. Las exudaciones de esta retinitis son especiales; se producen junto á la papila redondeadas, blancas como las nubes por su aspecto; y en la mácula se produce una exudacion característica en forma de estrella de numerosos radios blancos. Esta lesión disminuye la vista, y hasta puede abolirla pasajeramente, pero casi siempre recobra más ó menos vista útil para el trabajo.

En los nefríticos se observa también *edema de la conjuntiva* qve recubre el ojo.

ALCOHOLISMO

Numerosas é importantes manifestaciones de la intoxicación alcohólica se observan en los ojos, pero no trazaremos de ellas sin embargo más que los rasgos salientes.

En el alcoholismo agudo se experimenta un *vértigo* en el que empieza por perderse la estabilidad con una sensación de vacío, de hallarse en el espacio, perdida la relación con los objetos exteriores, y con diplopia por incoordinación de los músculos oculares; y en un período más avanzado los objetos exteriores adquieren gran movilidad por efecto del vértigo, y los borrachos pierden la conciencia de su estado. Si la cantidad de alcoholes ingerida ha sido considerable caen en el coma con la respiración estertorosa, insensibles la piel y las mucosas, en resolución muscular los miembros, los párpados con movimientos fibrilares, las pupilas algo contraidas, perezosas ó inmóviles. Con frecuencia termina dicho estado por la muerte.

El alcoholismo crónico es el resultado de la ingestión diaria de pequeñas cantidades de alcohol durante mucho tiempo. Entre nosotros las bebidas más usadas son la ginebra, el aguardiente de caña y el cognac, de las cuales toman una ó varias copitas al día. Esta intoxicación lenta produce una serie de trastornos característióos: temblor de las manos, y de la lengua, dispepsias, gastritis, náuseas y vómitos en ayunas, cara abotagada con circulación cutanea suplementaria en la nariz y en las mejillas, dificultad de la palabra, excitabilidad del sistema nerviosa, desvelo, pesadillas, alucinaciones y delirio.

Hemos notado una vez disminución de la sensibilidad de la conjuntiva. Es frecuente la hiperemia de esta membrana y su tendencia á inflamarse, constituyendo en algunos casos conjuntivitis crónica.

La pupila conserva sus dimensiones naturales, pero reac-

ciona perezosamente á la acción de la luz. Cuando disminuye mucho la vista, aparece un poco dilatada.

La catarata, que suele observarse en los alcoholistas, depende unas veces de la edad de los sujetos, y siempre influirá en su formación el estado de ateroma arterial creado por la intoxicación.

La *neuritis retrobullar*, bien descrita por Samelsohn, es una lesión ocular de suma gravedad, que abandonada conduce á la atrofia del nervio, y por lo tanto á la pérdida total del sentido de la vista. Al principio sólo es atacado el grupo de fibras maculares que se pone blanco mientras que el resto de la papila conserva su coloración rosada. Es tan preciso el límite de estas porciones que la parte atrofiada se destaca bajo forma de un sector externo de lados rectilíneos como ya lo hemos indicado en el grabado de la página 310. Dicho aspecto es tan característico que siempre que se descubra deben buscarse las manifestaciones de alcoholismo en otras partes del cuerpo.

La atrofia parcial del nervio óptico de orígen alcohólico determina un escotoma macular (punto en que se terminan las fibras atrofiadas). Este escotoma del polo posterior es negativo, y se manifiesta para todos los colores, aunque no desde el primer momento, sino de un modo progresivo; así al principio existe para el verde y el rojo, mientras que todavía se perciben el azul y el amarillo; pero llega un momento en que ningún color es percibido dentro de los límites del escotoma.

También he notado discromatopsia en todo el campo visual; así es que entregando á los enfermos motas de estambre bastante grandes para sobrepasar los límites del escotoma, se nota confusión y vaguedad en las respuestas para todos los tonos oscuros: les he visto confundir tonos de rojo con amarillo, y de violeta con azul.

En un alcoholista que sufría la neuritis óptica, noté disminuido el calibre de las arterias de la retina.

El escotoma central hace disminuir notablemente la intensidad de la vista de estos enfermos imposibilitándoles la

lectura y todo otro trabajo de aplicación de los ojos; pero como los límites exteriores del campo visual no se alteran pueden marchar sin tropiezos.

ANEMIA

La palidez de la piel y las mucosas es lo que primero llama la atención en las personas anémicas. La conjuntiva palpebral pierde su color rosado fisiológico y se torna de un amarillento pálido.

Un fenómeno frecuente en la anemia es la formación de *edemas* fugaces en diversas partes del cuerpo; no hace mucho los he observado en los párpados de una joven de 16 años, que decía haberlos tenido repetidas veces. Estos edemas son duros, sin límites precisos, sin cambio de coloración de la piel, sin dolor, y desaparecen expontáneamente al cabo de algunos días.

La fatiga del músculo ciliar sobreviene rápidamente en los anémicos. Jóvenes emmétropes no pueden sostener más de algunos minutos la acomodación necesaria para leer de cerca. El músculo ciliar del mismo modo que los otros del cuerpo no puede contraerse con energía ni mantenerse contraido. Apenas se hace un esfuerzo se enturbia la vista, hay dolor serperciliar, y el enfermo se ve forzado á volver al reposo sus ojos.

El estado anémico predispone á contraer numerosas enfermedades en los ojos, sin que sea la causa directa de ellas sino que hace del ojo un terreno abonado para recibirlas. Se observan principalmente las blefaritis ciliares, las conjuntivitis catarrales, flictenulares y granulosas, las úlceras de la córnea.

La conjuntivitis flictenular aperece á menudo en los niños convalecientes de fiebres, particularmente después del saram-

pión. Las granulaciones se ven aparecer en personas debilitadas por otros padecimientos y en los niños de los Asilos.

Las úlceras de la córnea son comunes en los estados adinámicos por hallarse sometida dicha membrana á las influencias exteriores, por efecto de la falta de energía del orbicular que no llega á cerrar por completo los párpados ni aún durante el sueño.

ASMA

El asma es un estado espasmódico de los músculos de la respiración, es una neurosis del pneumogástrico.

En una mujer asmática, emmétrope, y con V = 1, he visto persistir el espasmo del músculo constrictor de la pupila. En O.I. apenas pronunciado, pero en O.D. era un miosis intenso. Ambos iris permanecían insensibles á la acción de la luz.

Este espasmo del ojo estaría provocado por intermedio del gran simpático.

ATAXIA LOCOMOTRIZ

En esta enfermedad se decriben tres periodos:—1º *Inicial*, caracterizado por los dolores fulgurantes, las crisis viscerales, la perdida del reflejo rotuliano, y por las alteraciones de varios nergios craneales.—2ª de *incoordinación*, durante el cual se presenta la marcha característica de los ataxicos, así como los trastornos de la sensibilidad, la impotencia, las alteraciones de la vejiga y del recto.—3º El último periodo se caracteriza por la parálisis de los miembros inferiores y la agravación de los síntomas de los anteriores.

Al primer periodo corresponden los fenómenos oculares

que ahora describiremos. Su duración se cuenta por años. Durante este periodo acuden los enfermos á las consultas; aunque muchos de los trastornos oculares son persistentes, rara vez se nos dirigen en el periodo de incoordinación, ni mucho menos en el paralítico en que los desgraciados enfermos se ven confinados en sus habitaciones.

No todos los atáxicos pasan por los síntomas oculares en su primer ni segundo periodo, y se les vé en incoordinación completa, y con otra serie de trastornos, sin que la vista se halle alterada en lo más mínimo. Esto ha hecho pensar en una ataxia cefálica caracterizada por alteraciones de los nervios y de la circulación craneana, distinta de la ataxia medular cuyo fenómeno primordial es la incoordinación de los movimientos, mientras que las manifestaciones orbitarias faltan por completo; los enfermos llegan á la paraplegia conservando la vista normal así como la percepción de los colores.

Pero después de desarrollados los síntomas oculares, puede la enfermedad recorrer sus otros periodos en un plazo más ó menos largo, casi siempre cuando ya la atropia del nervio óptico es completa y el estrabismo permanente.

La mayor parte de nuestros enfermos padecían los dolores fulgurantes, ya fuese en las piernas, en la cintura, en crisis gástricas, ó en cefaleas. Padecían por parte de la órbita estrabismo convergente ó divergente, discromatopsia y particularmente la atrofia del nervio óptico.—El reflejo rotuliano había desaparecido en algunos de ellos. El miosis fué frecuente, y de gran valor para el diagnóstico. La hendidura palpetral se veía algunas veces ensanchada.

En el segundo periodo, ó sea de manifestaciones medulares, hemos visto con la anestesia plantar, los trastornos de la orina, la impotencia y la incoordinación de los movimientos, paralisis del 6º par que no existían durante el primer periodo así como la retracción de los párpados superiores, las atrofias del nervio óptico. Sin embargo, en la mayor parte de los casos no puede precisarse el periodo de la enfermedad en que aparecen los trastornos oculares. La evolución lenta de la

ataxia nos hace dudar si una atrofia del nervio óptico poco marcada que vemos en el 2º periodo no se haya iniciado muchos meses antes durante el primero. Solo puede tenerse alguna seguridad cuando se hacen exámenes repetidos desde que principia la enfermedad.

No todos los atáxicos sufren alteraciones oculares; en los hospitales no es raro verlos en periodo paralítico conservando buena vista. En otros atáxicos suelen presentarse otras enfermedades de los ojos por pura coincidencia; entre estos hemos anotado el xantelasma y las cataratas.

Pero los síntomas oculares dependientes de las degeneraciones nerviosas propias de la ataxia locomotriz progresiva son numerosísimos. Se refieren principalmente al 2º, 3º, 4º y 6º par craneales así como á altoraciones de la totalidad del ojo.

Las lesiones del 2º par son gravísimas porque conducen á la ceguedad. La atrofia del nervio afecta una marcha sumamente lenta; tarda uno ó varios años en abolir la vista. Es difícil de reconocer al iniciarse; solo se vé entonces una decoloración de la porción externa de la papila, cuyos vasos se borran, y el tejido nervioso pierde su transparencia normal haciéndose opaco. Aunque pudiera confundirse la atrofia atáxica parcial con la debida al alcoholismo, se observará que en esta la parte atrofiada ocupa el haz de fibras maculares que llena un sector triangular de la papila de base externa, de modo que la porción atrofiada está perfectamente limitada, mientras que en la ataxia el tejido sano se confunde insensiblemente con el enfermo. Sin embargo, hay casos en los que sería aventurado un diagnóstico por el solo aspecto de la papila.

Cuando la atrofia está muy avanzada ó es completa, la papila toma un tinte gris característico. Este color *gris de ceniza*, es más acentuado por el lado interno, conservándose siempre la parte externa de un color más blanco. La papila no ha hecho más que cambiar de color; pero sus límites permanecen tan bien marcados como en el ojo sano.

Los vasos centrales de la retina tampoco sufren alteración, ni hay nada en el fondo del ojo que sorprenda á un mé-

dico observador más que el color gris de la papila. Al cabo de muchos años de existir la atrofia tabética suele verse algo estrechado el calibre de las arterias.

Desde que se inicia la atrofia del nervio óptico aparece también la *discromatopsia.* El color verde deja de ser percibido en primer término; desaparecen luego el azul y el rojo; la sensación del amarillo es reconocida durante mucho tiempo. Sorprende á los enfermos ver grises las hojas de los árboles, p. ej., reconocer mal el azul, y perder progresivamente el sentido de los colores hasta parecerle blancos todos los tintes claros, y negros todos los oscuros de cualquier color que sean.

Los enfermos no se dan cuenta de perder vista hasta que llega á $\frac{1}{3}$ ó $\frac{1}{4}$ de la normal; y dicen que en pocos días les ha disminuido. Sin embargo, la vista se pierde lenta y progresivamente y aunque al principio la tienen algo velada no le conceden importancia hasta que se les hace difícil ó imposible el trabajo. Cuando la atrofia es completa, los enfermos quedan sumidos en la oscuridad, sin distinguir ni vestigios de luz.

Desde que la vista se apaga hasta ser difícil ver los objetos, ó desde que queda reducida á la percepción de la luz, la mirada se hace vaga, los ojos giran en todas direcciones, moviéndose en una hendidura palpebral ancha que descubre toda la cornea, con oscilaciones á veces parecidas al nistagmus porque se suceden con rapidez aunque no son constantes ni de la misma intensidad.

Las parálisis del motor ocular común, del patético, y del motor ocular externo son frecuentes; y desde que se inician las reconocen los enfermos por la diplopia que provocan. A veces es tan poco acentuada la desviación, que pasa desapercibida; y solo puede reconocerse la parálisis por los procedimientos subjetivos.

Todos los ramillos terminales del 3.º par pueden verse atacados. He visto con más frecuencia paralizado el recto interno; una sola vez asistí un estrabismo superior por parálisis del recto inferior.

Los *párpados superiores se retraen* hasta colocar su borde

ciliar al nivel del borde superior de la cornea ó descubrir por completo esta membrana. Este síntoma es bastante común en los atáxicos, asi es que tiene cierto valor. No guarda relación con las alteraciones pupilares.

La pupila de los atáxicos sufre numerosas variaciones en su forma. Durante cierto tiempo puede conservarse normal, aunque ya hayan aparecido otros síntomas oculares. La *desigualdad pupilar* llama la atención en primer término; y no solamente las dos pupilas se diferencian en tamaño, sino que cada una de ellas pierde su forma fisiológica redondeada con el borde ligeramente rugoso; así que en algunos individuos suele ser piriforme, en otros oblonga con el diámetro mayor horizontal ú oblicuo, y en otros en fin presenta mayor irregularidad.

Suele observarse *midriasis* moderada en muchos enfermos, pero algunas veces bastante notable para que se piense en la posibilidad de haber sido instilado un midriático.

El *miosis* es todavía mucho más frecuente. Ofrece la particularidad de mostrarse en grado desigual en ambos ojos, y para cada uno de ellos se hace la contracción pupilar con irregularidad, de modo que si unas veces es redonda toma otras una disposición elipsoidal más ó menos angulosa. El miosis llega á acentuarse tanto que la pupila no es mas que un punto de menos de un milímetro de anchura, que dificulta examinar á través de ella el nervio óptico.

La pupila, ya se halle en midríasis ó en miosis, empieza empieza por hacerse perezosa á la acción de la luz, y no tarda en mostrarse insensible á dicho escitante.

Los sintomas pupilares son de gran valor para el diagnóstico de la ataxia locomotriz, porque en ninguna otra enfermedad se observan tales variaciones.

El 6º par es atacado de parálisis por lo menos con igual frecuencia que el 3º.

No es raro observar en los atáxicos disminución de la tensión ocular, ya sea en un solo ojo, ó en los dos en el mismo grado ó en grado desigual. Este síntoma fué reconocido por

Berger; hoy por hoy su valor es escaso por no ser común, y además por la dificultad de apreciar con exactitud la tensión ocular por la sola presión de los dedos.

ARTERO-ESCLEROSIS

Esta alteración vascular, propia de la edad senil, es causa de diversas afecciones oculares. El *gerontoxon* ó círculo senil, que se produce siempre en una edad avanzada, y otras veces es precoz, pues aparece antes de los 40 años, es la más fácilmente apreciable de estas alteraciones. Empieza por un arco superior y otro inferior, que se ensanchan y adquieren un color cada vez más blanco, y adelantan hasta unirse sobre el diámetro horizontal, constituyendo entonces el círculo senil, que roba brillo y expresión á los ojos, y contribuye á dar á la fisonomía aire de senectud.

En esta edad las pupilas son *mióticas*, y poco sensibles á la acción de los midriáticos, probablemente por la rigidez de sus vasos esclerosados.

El *glaucoma* es frecuente en los ateromatosos. Al tratar de esta enfermedad hemos indicado nuestra opinión sobre la relación que como causa pueda tener la artero-esclerosis en su desarrollo. La edad á que generalmente empieza el glaucoma es la de las esclerosis; la obstrucción de los pozos absorbentes del iris, y de las lagunas linfáticas del ángulo iridiano que son la causa inmediata del glaucoma en muchos casos, son á su vez producidas por la degeneración ateromatosa de los vasos del ojo. Por eso hemos considerado que el glaucoma es un trastorno secretorio de la glándula uveal cuando es agudo; pero una alteración vascular cuando afecta la marcha crónica.

He visto una *atrofia peripapilar de la coroides* en que sólo se veían los vasa-vorticosa, en un individuo ateromatoso de 56 años, que me consultó por una *hemeralopia* de seis meses.

En otro sujeto, de 63 años, cuyas arterias radiales eran tan rígidas, que parecían alambres, se produjo *hemorragia de la macula* en uno de los ojos un atrofia consecutiva de la coroides.

Hay una forma de *catarata* dependiente de la arterio-esclerosis. Sus caracteres clínicos son fácilmente apreciables. Empieza por el núcleo que se ve con oftalmoscopio como si estuviese lleno de un punteado negro; algunas veces al cabo de cierto tiempo aparecen estrias ecuatorales que precipitan su marcha, pues de lo contrario tardan muchos años en llenarse. Estas cataratas están constituidas por las fibras centrales del cristalino comprimido por las nuevas que se forman en la superficie, las cuales así apretadas pierden toda vitalidad, se endurecen y toman un color rojo moreno, y de transparentes que eran, pasan á translúcidas ó á ser opacas. Ese estado del cristalino ha sido considerado como una necrosis. Después de muchos años de formación llegan á completarse estas cataratas, que son voluminosas, muy duras, fáciles de extraer. Debe tenerse presente, que el ligamento suspensorio del cristalino, pierde su elasticidad, y se hace tan frágil que lo rompe fácilmente una tracción con el quistitomo ó un instrumento cualquiera, y otras veces se luxa por una caida ó contusión en cualquiera parte del cuerpo que obra sobre el ojo por contra-golpe.

Esta variedad de cataratas ateromatosas es muy frecuente.

BLENORRAGIA

Dos complicaciones oculares experimenta esta enfermedad: la conjuntivitis y la iritis. La primera se trasmite por inoculación directa; la segunda por via interna.

La conjuntivitis purulenta la contraen los niños al nacer, siempre que la madre padezca blenorragia, y á condición que

el gonococcus de Neisser se ponga en contacto con la conjuntiva. Esta conjuntivitis abandonada á sí misma ó mal tratada deja ciegos á muchos niños.

La conjuntivitis blenorrágica de los adultos es todavía más grave. El tratamiento clásico no puede vencer el quémosis que extrangula la córnea, y la envuelve de un rodete que detiene el pus hacia el borde de la córnea, el que mecánicamente destruye el epitelio á lo que contribuye también el contacto de la conjuntiva inflamada, y se forman ulceraciones nes alargadas, que ganan rápidamente de extensión y profundidad. La córnea reblandecida por dificultad para nutrirse cede á la acción destrutora del pus blenorrágico; la úlcera atraviesa todo el espesor de la córnea, y al perforarse se precipitan al exterior el humor acuoso y el iris, que al herniarse sirve de tapón á la abertura.

Si al llegar este momento ha disminuido el pus en cantidad y virulencia se obtendrá la curación con un *leucoma adherente* más ó menos extenso, que la mayor parte de las veces no permitirá recuperar la vista ni aun mediante una operación.—Si al producirse la perforación estuviese infiltrada toda la córnea la abertura ganará en extensión y se obtendrá en definitiva un *estafiloma* que ocupará toda ó la mayor parte de la córnea, ó en otros casos en que no ha predominado la presión interna se hará una cicatriz aplastada con *atrofia de la córnea y del iris.* En fin, en casos de vasta perforación, el iris no puede contener las partes más internas, y se derraman al exterior el cristalino y el humor vítreo, y el enfermo curará de su conjuntivitis con atrofia del globo ocular.

Los enfermos que sufren de blenorragia suelen verse atacados de *iritis plástica.* Esta complicación es bastante rara y siempre la he visto presentarse consecutivamente á la artritis blenorrágica. Dicha iritis no ofrece ningún síntoma particular; de modo que puede pasar desapercibida su naturaleza, si no se interroga al enfermo.

BRONQUITIS

Los esfuerzos de tos en todas las enfermedades que los producen, determinan con frecuencia equímosis de la conjuntiva bulbar. Ordinariamente se limitan á su porción inferior ó externa; por un lado llegan hasta el borde de la córnea, y por el otro se desvanecen hacia el fondo de saco ó hacia las comisuras. Se producen repentinamente, y en un principio tienen color rojo violáceo. y luego por la reabsorción de la materia colorante pasan al color rojo pálido, y luego al amarillento, hasta que desaparecen. No ocasionan molestia de ningún género.

CARDIOPATIAS

Las lesiones del corazón pueden determinar trastornos oculares. He anotado varios casos de *cataratas* en personas de más de 50 años, atacadas de lesiones mitrales ó aórticas. Dichas cataratas fueron de evolución lenta, muy duras, y empezaron por el núcleo, ó por éste y estrías periféricas simultáneamente.

Una mujer que sufría hiperquinesia cardiaca y atravesaba su menopausia, tuvo *ciclitis* intensa en uno de sus ojos, la cual se complicó con alteraciones de la esclera y la coroides. Al cabo de algún tiempo fué atacada de *iritis* en el otro ojo, de mucha intensidad; inflamación que se propagó rápidamente á todo el tejido uveal constituyendo una *irido-coroiditis*.

El *glaucoma* suele desarrollarse en individuos cardiacos. Lo he presenciado de marcha aguda ó crónica. A esta última variedad de marcha insidiosa, correspondía el de un señor de edad que no encontrando en el establecimiento de óptica espejuelos que le permitieran leer, vino á verme sin que mani-

festase otra molestia que una niebla que le impedía ver claro. Pues bien, este hombre tenía en el corazón un soplo mitral, y en los ojos un glaucoma crónico simple, con excavación total de la papila y atrofia del nervio óptico, que había disminuido su vista hasta $\frac{1}{3}$ en el ojo mejor, y á contar los dedos en el otro.

Un individuo reumático con alteraciones del corazón, tuvo en un ojo una sufusión sanguínea lineal, pero después se derramó mayor cantidad constituyendo una *laguna hemorrágica en el trayecto de la arteria temporal inferior*, propagándose hasta la mácula. Las venas estaban adelgazadas en sus troncos. No hubo causa apreciable á que atribuir esta hemorragia.

Una anciana cardiaca, á quien operé de catarata, padecía de *estrechez de las canales nasales*, pero sin dacriorrea; la inyección empujada por un punto lacrimal era devuelta por el otro, sin que ninguna cantidad pasase á las fosas nasales.

COLICOS NEFRITICOS

Un señor de 54 años que había padecido cólicos nefríticos me consultó por un glaucoma que empezaba á desarrollarse en O.D. Le practiqué una esclerotomia, de la que curó sin accidente; pero á pesar de eso la enfermedad continuó desarrollándose rápidamente hasta hacerle perder la vista.

DIABATES

Dos casos. Uno padecía de orzuelos voluminosos que se acompañaban de edema de todo el párpado, y otra vez me consultó por conjuntivitis catarral aguda con abundante secreción muco-purulenta.

El otro enfermo era una mujer blanca, de 49 años, con $n\left\{\begin{matrix}O.D.\\O.I.\end{matrix}\right\}=4.50^{1}$ que presentaba cuatro puntos hemorrágicos en la mácula, y un vasto foco originado por una rama de la arteria temporal inferior, y varias pequeñas hemorragias lineales en el tronco de la misma; el fondo del ojo estaba turbio hacia el polo posterior; las venas estaban adelgazadas, particularmente en su proximidad á la papila.

DIFTERIA

Una mujer que había sufrido angina diftérica, quedó con ptosis incompleto de ambos párpados, algo más pronunciado en el derecho con la particularidad de que desde que llegaba la noche se hacía completo y le era imposible levantarlos.

ECZEMA

Erupciones eczematosas ó impetiginosas no son raras en los párpados. Las blefaritis escamosas ó pustulosas suelen coincidir con estas dartrosis. He visto una blefaritis grave ulcerosa en un joven que padecía eczema generalizado en la cabeza.

Hemos considerado la conjuntivitis flictenular como una erupción vesiculosa ó pustulosa de la mucosa ocular, semejante al eczema de la piel, con el que á menudo coincide. En efecto, la analogía es completa por el modo de aparecer y por su evolución, sin otra diferencia que la que le imprime su localización en una mucosa protegida por los párpados y bañada continuamente por las lágrimas.

Un adulto, que padecía de herpetismo, con eczema en las manos, que otras veces padecía en otras regiones, era

atacado casi todos los años de erisipela en la nariz, que se complicaba siempre de conjuntivitis. En 1890 sufrió un brote de coroiditis en el polo posterior de uno de los ojos formando una erupción confluente de granitos pequeñísimos redondos y blancos, que desaparecieron al cabo de cinco meses sin dejar señales.

ELEFANTIASIS

Una mujer de 52 años que padecía elefantiasis de los árabes en la pierna izquierda, tenía cataratas en ambos ojos, más desarrollada en O. I.

No creo que exista relación entre estos padecimientos.

ENTERITIS

A un enfermo del Hospital Mercedes, que padecía enteritis grave, que le había llevado al marasmo y la postración, se le formó una úlcera alargada de mayor diámetro transverso en la parte inferior de la córnea que llegaba hasta el borde de esta membrana y que ofrecía también convexo su límite superior. El fondo era sucio, blanquecino, y ganaba en extensión hacia arriba.

Esta variedad de úlceras infecciosas se observan en los estados adinámicos en general, y deben su origen á que los enfermos apenas pestañean y á que permanecen con los párpados incompletamente cerrados, de modo que se hallan expuestos á la acción de todos los agentes exteriores que acaban por destruir el epitelio y favorecer las infecciones.

EPILEPSIA

Una mujer que en su infancia padeció ataques epilépticos fué atacada de *glaucoma* en la vejez.

Dos adultos ingresaron en el Hospital Mercedes por *neuritis óptica* consecutiva á epilepsias parciales. Uno de ellos tenía la papila extranguláda típica, muy infiltrada, y con los vasos gruesos tertuosos. Ambos habían sufrido numerosos ataques que se iniciaban por el brazo derecho, y se generalizaban. La afección ocular terminó por la *atrofía del nervio.*

EPISTAXIS

Una señora afectada de dacriocistitis en el lado derecho, de la que había pasado cuatro ataques agudos, sufría con frecuencia de epistáxis.

Enfermedades de las fosas nasales pueden propagarse hasta el saco lacrimal á lo largo del conducto nasal.

ESCLEROSIS EN PLACAS

Un sujeto atacado de esta enfermedad tenía *miosis* en el O. I. y *nistagmus* poco apreciable á la inspección, pero que se reconocía por parecerle un número 8 todas las letras. El *nervio óptico* estaba *atrofiado,* con una gran zona interna y otra externa de la papila, completamente blancas, y las arterias de la retina adelgazadas.

En otro enfermo solo se iniciaba la *atrofía de las papilas.*

ESCROFULA

El predominio del sistema linfático se observa durante la infancia y la adolescencia. Estos niños débiles provienen muchas veces de padres viejos ó sifilíticos, tuberculosos, atacados de deformaciones orgánicas, ó de otras causas que determinan el empobrecimiento del organismo. Tienen el tinte pálido, la mirada poco expresiva, los dientes desiguales, separados, con surcos transversos, de color amarillento, propensos á las caries; ancha la base de la nariz, y grueso el labio superior. Sufren supuraciones del oido, erupciones eczematosas en la piel; los infartos ganglionares son constantes, y suelen padecer linfangitis localizadas, fugaces.

En los ojos se ven atacados con frecuencia de *blefaritis ulcerosas* de forma grave, muy rebeldes al tratamiento, que se complica de inflamación de la conjuntiva palpebral, lo que produce un engrosamiento del párpado; los bulbos pilosos se enferman y caen las pestañas, y falto así de protección el ojo, sufren conjuntivitis generalizadas crónicas.

La conjuntivitis flictenular va tan ligada al linfatismo que indudablemente hay una relación de causa á efecto entre el estado general y la afección ocular. En los niños más delicados son más frecuentes los brotes de flictenas ó pústulas, que se desarrollan en la conjuntiva ó en la córnea, y no ceden sino al cabo de mucho tiempo de emplear al interior los iodurados, el aceite de hígado de bacalao, y otros reconstituyentes, á la vez que se coloca á los enfermitos en buenas condiciones higiénicas. Al ocuparnos de esta conjuntivitis he insistido sobre la frecuencia y gravedad de los brotes en los niños escrofulosos, como de ello he podido citar buenos ejemplos. Los leucomas consecutivos á esta afección se ven con frecuencia.

El linfatismo es un terreno apropiado para el desarrollo de la conjuntivitis granulosa, que toma una marcha maligna, contra la cual hay que emplear tratamientos enérgicos, si no se quiere ver pronto la córnea invadida por el *pannus*.

En un niño escrofuloso ví desarrollarse sin causa inmediata apreciable, un glaucoma hemorrágico que destruyó rápidamente la función visual. En otros he visto dacriorrea, nistagmus y estrabismo convergente.

En un niño de 10 años, hijo de la vejez, pues cuando nació tenía su padre más de 60 años, existía, además de caracteres escrofulosos, hemeralopia y atrofia de las papilas con las arterias de la retina filiformes; todos los signos de la degeneración pigmentaria de la retina, aunque sin el pigmento característico en esta membrana.

EXTREÑIMIENTO

Tres enfermos que padecían extreñimiento pertinaz, sufrían hiperemia de las conjuntivas, dos, y el otro conjuntivitis crónica con períodos de mejoría.

GESTACION

A una mujer en octavo mes de embarazo, con anemia profunda, le fué abierto un abceso retro-faringeo que dió gran cantidad de pus. No tenía albúmina en las orinas. Se quejaba de haber quedado completamente ciega en pocos días. Las papilas estaban decoloradas sin ser blancas; las arterias de la retina eran sólo perceptibles en sus troncos: era pues una *atrofia del nervio.*

Una multípara, en el quinto mes de su onceno embarazo, que seguía una marcha tan normal como los anteriores, fué atacada repentinamente de *hemeralopía* una tarde que estaba planchando. Desde entonces, apenas se ponía el sol no podía distinguir los objetos, ni siquiera caminar sin tropiezos. Sen-

tía dolor vago en la región periorbitoria, que se le ponía caliente por las tardes. V=$\frac{1}{2}$, T=n, C. v.=n. Conocía los colores. No se veía alteración interior.

Las embarazadas albuminúricas sufren la neuritis, la retiritis y las hemorragias que son bien conocidas, así como equimosis conjuntivales, y edema de los párpados y de la conjuntiva.

HEMOPTISIS

Una mujer que llevaba once años padeciendo frecuentes hemoptisis, tenía disminuido el reflejo de la cornea.—Otra enferma atacada del mismo mal, padecía ciclitis en uno de los ojos con catarata blanda y desprendimiento de la retina.

Creo que en estos casos no se trataba de relación de causa á efecto, sino de simple coincidencia.

HEMORROIDES

Un hombre de 35 años, emmetrope, padecía de hemorroides con hemorragias abundantes y repetidas. Tenía torpeza para la percepción á distancia: V $\left\{\begin{matrix}OD-9/10\\OI-7/10\end{matrix}\right.$; pero más le molestaba la *paresia de la acomodación*, que le hacía imposible la lectura más de dos minutos seguidos. Con lentes convexos de 2 dioptrias quedó corregida la debilidad del músculo ciliar.

HISTERISMO

Los trastornos oculares del histerismo son numerosos y de valer en el diagnóstico de la neurosis. En esta serie, sin

embargo, sólo hemos anotado el caso de una mujer que tenía un ligero blefarospasmo y anestesia de la conjuntiva y la cornea.

LACTANCIA

Una mujer que criaba vió enturbiarse de pronto la vista de su ojo derecho por numerosos copos membranosos que invadieron el humor vítreo, procedentes de una hemorragia de la arteria nasal superior. Era una mujer sana, y no había en nada alterado sus costumbres, ni se halló causa á qué atribuir la enfermedad.

LEPRA

El leproso de la variedad sistematizada nerviosa tiene una cara infantil. Todos los vellos de la cara, donde quiera que se presente una placa anestésica, caen, incluso las pestañas y las cejas. Forma contraste con esta cara limpia, la cabellera que se conserva intacta y de su color normal durante el curso tan prolongado de la enfermedad.

En la lepra tuberculosa la cara toma un tinte cobrizo, y es asiento de nódulos voluminosos separados por profundas hendiduras; los cuales se localizan principalmente en la región superciliar, que aparece abultada, en la nariz que se ensancha, y en las orejas que se alargan, dándole en conjunto un aspecto que se ha caracterizado bien con la palabra *leontiasis*.

Ninguna enfermedad general ataca á los ojos con igual preferencia que la lepra, ni afeata en ellos tan múltiples alteraciones. Difícilmente podría verse un leproso, cuyos ojos no

fuesen invadidos en un período más ó menos lejano, y no es dudoso que al cabo de mucho tiempo se verían reducidos á una ceguedad irremediable.

Las manifestaciones oculares leprosas proceden del exterior al interior. Permanecen los ojos intactos cuando ya *han caido las cejas* parcial ó totalmente: sigue á este síntoma la pérdida también de las pestañas, y el *ectropion* cuando las placas anestésicas se forman en los párpados.

La anestesia invade la conjuntiva y la córnea. La irritación de estas partes no provoca el reflejo palpebral, y reciben por consiguiente toda suerte de pequeños traumatismos, que son causas de las conjuntivitis crónicas y rebeldes, comunes en esta clase de enfermos.

Del mismo origen provienen las descamaciones epiteliales de la córnea que dan lugar á las úlceras simples si están en un punto central; pero si se producen en el borde, en cualquier punto que sea, es frecuente que se adhiera la conjuntva inflamada, y constituya el punto de partida del *pterygion* tan frecuente en los leprosos. Si este afecta en ellos disposiciones variadas, horizontales, verticales, oblícuas, es debido á la falta de reflejo palpebral. La observación de los leprosos me ha inducido á interpretar la *patogenia del pterygion* como *adherencias establecidas entre descamaciones epiteliales próximas de la córnea y de la conjuntiva, estando engrosada ó tumefacta esta última para que pueda verificarse el contacto.* En efecto, una persona sana evita los agentes exteriores que chocan contra el ojo contrayendo los párpados de modo que la pequeña abertura que entonces queda se vea protegida por la red que le forman las pestañas. Sin embargo, la contracción repetida de los párpados como los cuerpos extraños que hieren la conjuntiva dan nacimiento al pinguécula en el diámetro horizontal interno, punto el más descubierto, el cual se adherirá á la córnea tan luego como se descame el epitelio de este y el de aquella membrana; y tendremos así formado el pterygion.—En los leprosos por la tumefacción de la conjuntiva y por la anestesia de la córnea que suprime el reflejo

palpebral pueden producirse las adherencias en cualquiera dirección, y de ahí esas formas anómalas de pterygion.

Los tubérculos leprosos se desarrollan primitivamente en las regiones superciliar y palpebral, y llegan á adquirir á veces tales dimensiones que producen un ptosis mecánico. Aparecen después en la conjuntiva con el aspecto de tumores rojizos semi-transparentes, redondeados, que de ordinario se terminan bruscamente en el borde de la córnea mientras que por otras partes se confunden insensiblemente en el tejido sano con pendiente suave. Siempre se presentan sobre la conjuntiva bulbar, y á veces adquieren grandes dimensiones; por ejemplo, desde el centro de la córnea hasta el ángulo interno del ojo.

En la córnea aparecen los tubérculos primitivamente ó por propagación de la conjuntiva ó de la región ciliar. En el primer caso, aparece una manchita que al primer aspecto pudiera confundirse con un leucoma, pero que al cabo de algunos meses se le ve ganar en extensión á la vez que se hace más abultado.

La región ciliar es un punto de predilección del tubérculo; desde allí se irradia á la conjuntiva, á la córnea, al iris y á la coroides determinando múltiples complicaciones. Durante su primer período de desarrollo pasa desapercibido, y solo se sospecha su existencia por los dolores oculares que produce. En el iris también suelen verse tubérculos aislados.

La córnea sufre una infiltracción leprosa difusa, que hemos designado con el nombre de *queratitis*. Es una opacidad blanquecina, mal limitada, que ordinariamente se inicia, y corre á lo largo del borde tomando una disposición arqueda. No presenta como la infiltración reumática diversos focos ni permanece limitada, sino que es uniforme en su coloración y progresa constantemente formando una media luna, un anillo, y en fin invadiendo hasta el centro de la membrana ú ocupándola en su totalidad. Esta queratitis se produce la mayor parte de las veces por propagación de otras regiones ya invadidas por tubérculos.

La presencia de lepromas en el iris es causa de *iritis*,

que son muy dolorosas, y ofrecen el carácter especial de ser recidivantes. Al principio, poco intensas, los enfermos solo se quejan de dolores vagos en el ojo y en la sién. Si han pasado desapercibidas, se puede reconocer su existencia al cabo de algún tiempo por algunas sinequias ó simplemente por depósitos de pigmento en la cristaloides á que dieron lugar las adherencias del exudado plástico que se formó durante la inflamación.

Ya sea por la presencia de nuevos tubérculos ó por la infiltración leprosa difusa, aparecen nuevos brotes de iritis con mayor intensidad. He visto en un enfermo repetirse estas iritis muchas veces con algunos meses de intervalo.

Las ciclitis siguen una marcha idéntica á las iritis, y si adquieren su mayor desarrollo hacia la parte interna del ojo pueden presentar un cuadro complejo de fenómenos, que traducimos por un estado glaucomatoso.

El cristalino se enturbia, falto de nutrición, pero no es frecuente la catarata en la lepra.

No he tenido oportunidad de practicar muchos exámenes de fondo de ojo en los leprosos. Al principio, el nervio óptico la retina y la coroides permanecen intactos, y los enfermos gozan de buena vista; pero en un período más avanzado, las lesiones de la córnea alcanzan gran desarrollo, y hacen imposible el examen de las regiones profundas. Por esta causa no hemos podido averiguar clínicamente las alteraciones de orden leproso que puedan sufrir las partes situadas por detrás del iris, que á su vez es difícil de reconocer en muchos casos ni aún á la luz focal.

El glaucoma de la lepra que otros han descrito, yo solo he podido comprobarlo como un fenómeno secundario. Es un estado glaucomatoso, con aumento de la tensión intraocular, como se comprende que ha de suceder por el desarrollo de tubérculos en el interior del ojo; pero en ningún leproso he visto los síntomas clásicos del glaucoma primitivo.

La disminución de la vista es debida á las lesiones que opacifican los medios transparentos. Una córnea completa-

mente opaca por la queratitis, ó por el desarrollo de tubérculos que arrastran sobre ella á la conjuntiva, motiva una ceguedad incurable.

LEUCORREA

Una enferma sufría con frecuencia neuralgias del trigémino; otra fué atacada de ciclitis típica en un ojo, enfermedad que había ya recidivado varias veces.

MENINGITIS

La *neuritis óptica* con *atrofia* consecutiva es el accidente más común en esta enfermedad. Las papilas quedan blancas, bien limitadas, y los vasos de la retina, particularmente las arterias, muy adelgazadas. La vista puede quedar disminuida ó abolida.

En otros casos se establece *nistagmus* que persiste indefinidamente, al mismo tiempo que existe la atrofia papilar.

Es frecuente también el *estrabismo convergente* que aparece durante el estado agudo de la enfermedad. El estrabismo es debido á la contractura de los músculos motores.

MENOPAUSIA

Al hablar de la *ciclitis* referimos largamente la historia de una mujer que había entrado en el período crítico. A la ciclitis siguió la *esclero-coroiditis* con ectasia hacia la inserción

del recto superior, y una *coroiditis exudativa* del polo posterior, y en fin una *iritis* con numerosas sinequias, prolongándose la enfermedad más de cuatro meses.

Otra mujer, de 49 años, había tenido seis meses antes abundantes metrorragias; después las reglas eran irregulares, faltando á veces; volviéndose á presentar una segunda hemorragia á los tres meses menos abundante. Desde la primera pérdida de sangre disminuyó la vista, haciéndole difícil todo trabajo. Existía congestión de la retina y del nervio óptico en ambos ojos; se veía un enturbiamiento de la papila, cuyos bordes eran confusos, y de la retina próxima. La vista había descendido á $\begin{cases} O.D. = \frac{2}{3}. \\ O.S. = \frac{1}{3}. \end{cases}$

En otra enferma que no corresponde á esta serie, he visto hemorragias numerosas en la retina probablemente por trombosis de la vena central.

PALUDISMO

Todos los enfermos que hemos inscrito como palúdicos, padecían diversos cuadros clínicos de la malaria, aunque en ninguno se buscó el hematozoario de Laveran. Unos padecían accesos diarios de fiebre con sus tres estadíos característicos de frío, calor y sudor; en otros había mayor intervalo entre los accesos; en algunos se comprobó el infarto del hígado y del bazo; casi todos sufrían anemia intensa por la intoxicación palúdica y por consiguiente una debilidad orgánica que los hacía fácilmente vulnerables á los agentes morbosos; en fin, uno de los enfermos del Hospital Mercedes tuvo un ataque de perniciosa diagnosticada por el Dr. Castro profesor de la Clínica médica, el cual le privó del conocimiento durante cinco días.

Todos estos casos de paludismo estaban clínicamente

bien caracterizados, así es que ninguna duda ofreció la naturaleza de la enfermedad.

Las manifestaciones oculares del paludismo son binoculares, y casi siempre simétricas é idénticas en cada uno de los ojos.

En los individuos caquécticos se observa decoloración de la conjuntiva, cuya porción palpebral ha perdido el color sonrosado del estado sano. La conjuntivitis, que suele presentarse no creo que dependa del paludismo sino de la escasa resistencia que ofrece en sujetos anemiados á las causas de enfermedad. No sucede lo mismo con el *edema* de esta mucosa que es sintomática de estados congestivos más profundos, como un caso interesante de tenonitis.

Ningún caso llevo observado de manifestaciones en la córnea, aunque no dudo que puedan presentarse por lo menos las lesiones vulgares que acompañan á los estados adinámicos. A pesar de ser la *fotofobia* un trastorno funcional que depende principalmente de lesiones de la córnea, no existía ninguna, sin embargo, en un caso complejo que diagnosticamos de *oftalmia palúdica* (1) en el que era tan intensa que el enfermo no podía soportar la menor luz y se veía obligado á permanecer en un cuarto á oscuras.

Las pupilas reaccionan perezosamente á la luz y se muestran medianamente dilatadas por consecuencia de trastornos que disminuyen la percepción de la retina; así lo hemos observado en un estado glaucomatoso y en otro de abundantes hemorragias en la retina.

Durante el curso del paludismo pueden presentarse trastornos glaucomatosos, aunque no es un verdadero glaucoma ni por el aspecto ni por su evolución; cierto es que la pupila se dilata, que el ojo se pone duro y que disminuye la vista; pero no existe la inyección subconjuntival periquerática de un modo tan pronunciado como en el glaucoma irritativo, ni se estrecha tanto la cámara anterior, ni toma el cristalino el

(1) Rev. Ciencias Méd.

color verde mar, ni en una palabra sigue la marcha fatalmente progresiva que conduce á la atrofia del nervio óptico. El cuadro glaucomatoso palúdico cesa con la causa desde el momento en que se administra suficiente cantidad de quinina. En uno de los enfermos cedió totalmente en tres días con el uso de la quinina y el cambio de localidad; en otro que llevaba más de ocho días sufriendo fiebres intermitentes se declaró un glaucoma agudo de cuadro irregular, y que se acompañaba de neuralgia intensa de la primera rama del trigémino; digo irregular porque teniendo todo el aspecto del glaucoma la cámara anterior era más bien profunda, y el iris aunque dilatado ejecutaba movimientos limitados.

Las *neuralgias faciales* que han sido consideradas como fiebres palúdicas larvadas, y que á veces son de esta naturaleza y ceden al tratamiento quínico, no se presentan como un trastorno aislado, por lo menos en lo que se refiere á nuestra observación particular, pues acompañaba á los casos de glaucoma que acabamos de mencionar. El ojo endurecido por la congestión comprime los filetes ciliares del 5º par, que responde con el fenómeno dolor, no solo en el ojo, sino también en la rama oftálmica, extendiéndose algunas veces á la segunda.

El dolor no es de intensidad constante, sino que presenta exacerbaciones irregulares ó á horas determinadas. Uno de los enfermos citados se quejaba de dolor más ó menos intenso y persistente, sin poder precisar los momentos de mayor agravación; mientras que en el otro alcanzaba su mayor fuerza la neuralgia hacia las once de la noche. En este último caso particularmente dió el empleo de la quinina un resultado brillante.

Las lesiones más importantes que he observado en los palúdicos se presentaron por parte de la retina. He anotado hiperemia, inflamación y hemorragias en esta membrana, ya sea como trastornos aislados ó simultaneamente.

Un adulto que venía sufriendo intermitentes cotidianas

presentaba hiperemia de la retina en su O.D., caracterizada por el enrojecimiento de la papila, el engrosamiento de calibre de los vasos retinianos tanto arterias como venas, y la aparición de ramillos que difícilmente se ven en el exámen de un ojo sano, lo que daba á la retina el aspecto de estar más vascularizada que en el estado fisiológico, y en fin por la fatiga del ojo á la menor fijación.

La hiperemia puede considerarse como el primer estadio de una retinitis ó neuro-retinitis; pero bajo la acción del tratamiento oportunamente aplicado, la afección ocular no llega al grado de inflamación si no que se limita á la congestión de la membrana nerviosa que vuelve al cabo de algunos días á su estado normal.

A veces la repleción de los vasos retinianos determina hemorragias, favorecidas por la destrucción del endotelio en algunos puntos. Si sólo existe trasudación sanguínea se forman hemorragias lineales junto á los troncos, pero si hay una rotura de toda la pared se producen lagunas más ó menos vastas de color oscuro.

La inflamación se reconoce por el aspecto velado, una especie de tinte gris que ofrece la retina en toda ó la mayor parte de su extensión, por el hinchamiento de la papila, y por las exudaciones. Estas se presentan con dos formas distintas: unas tocan la papila y se extienden á lo largo de los troncos vasculares; son grandes, blancas, redondeadas, de límites vagos, cubren á veces los vasos de la retina, ó están situadas por detrás de ellos, y tienen en una palabra, un aspecto vaporoso, análogo al de las nubes llamadas *cúmulos*, semejanza que es mayor cuando varios focos de exudaciones se confunden como sucede con frecuencia. La segunda forma de exudación está dispuesta circularmente en derredor de mácula por una série de estrias blancas, formadas cada una de ellas por un punteado fino. Esta disposición es la misma que se observa en la retinitis brightica, aunque menos brillante, y extendiéndose sólo en los casos que he examinado á un arco de $\frac{1}{4}$ á $\frac{1}{3}$ de la circunsferencia; los radios de la corona están separados

unos de otros, pero más próximos por el lado interno; y el arco estaba formado en el lado externo é infero-externo. El centro del círculo constituido por la exudación es la fovea, pero los radios no llegan á ella.

Las retinitis se acompañan siempre de hemorragias, tanto lineales como en lagunas, dispuestas de un modo que es característico al paludismo como haremos notar enseguida.

El pigmento melánico de los palúdicos se forma en la sangre y es considerado por Laveran como el producto de la digestión de la hemoglobina por el parásito. Los elementos pigmentarios son unos granitos pequeñísimos, negros, que á veces se aglomeran en formas irregulares, ruedan en la sangre, se depositan en el tejido de todos los órganos, y obstruyen algunas veces el calibre de las arteriolas originando pequeñas hemorragias.

En uno de mis enfermos que sufrió una neuro-retinitis aparecieron en la región macular manchas negras, como un velo fino formado por pequeñas agrupaciones pigmentarias, que probablemente procedían de focos hemorrágicos, anteriores á la inflamación de la retina, ó producidos al principio de la retinitis.

Las *hemorragias de la retina* pueden presentarse en ausencia de toda otra lesión apreciable al oftalmoscopio, ó bien acompañando á la hiperemia ó la retinitis.

Hemos dicho que las *hemorragias* pueden afectar dos formas: 1º *lineales;* 2º *en foco.* Las primeras son debidas á la trasudación de la sangre á través de las paredes vasculares alteradas por la destrucción del endotelio ó por otras lesiones mayores. Siempre es pequeñísima la cantidad de sangre derramada, y queda limitada á la vecindad del vaso que la origina sin traspasar la capa de fibras nerviosas, y toman ese aspecto de líneas paralelas por ocupar la sangre los espacios entre las fibras nerviosas, prolongándose en unos á mayor distancias que en otros lo que les dá esa terminación en puntas finas muy próximas. Estas hemorragias son alargadas, de color rojo claro, y se producen junto á los troncos vasculares,

ya sea casi en su emergencia, junto á la papila, ó á mayor distancia.

Las hemorragias en foco ó en forma de laguna son debidas á la rotura completa de la pared vascular por donde se derrama sangre en cantidad suficiente para constituir un depósito redondeado y de color oscuro. Estos focos se producen en el curso de los troncos gruesos, que es lo más frecuente, ó en otros ramillos finos, y por consiguiente más alejados de la papila. Sus dimensiones más comunes son de $\frac{1}{4}$ á $\frac{1}{2}$ papila, aunque algunas veces son tan grandes como ésta. Su disposición en corona al rededor de la entrada del nervio óptico en el ojo y como suspendidos de los vasos de la retina no se observa en ninguna otra enfermedad.

Si el enfermo no está postrado en el momento en que se produce la hemorragia acusa su presencia y posición por una mancha negra en el punto correspondiente del campo visual. Hemorragias periféricas apenas disminuyen la vista, mientras que cuando son abundantes y próximas al polo posterior pueden reducirla hasta la sola percepción de los bultos.

La trasudación de sangre en la mácula origina una hemorragia particular: es una elipse de mayor diámetro transverso, de la cual parten líneas radiadas en todas direcciones; de modo que se dibujan en rojo las fibras nerviosas que llegan á la mácula, mientras que esta permanece casi intacta en el centro. Dicha disposición estrellada es la misma que toman las exudaciones de retinitis; con la diferencia que salta á la vista de la coloración: blanco en un caso, rojo en otro. En un caso que anoté la estrella macular palúdica era completa.

Las hemorragias lineales desaparecen rápidamente; las en foco persisten más tiempo, y en ellas se inicia por el centro la reabsorción de la sangre, hasta que desaparece en su mayor parte, conservando un borde oscuro más ó menos ancho y no siempre completo. Las hemorragias grandes producen la atrofia de la retina y coroides por compresión en el punto de su formación, dejan una placa más ó menos blanca en la que hay pigmento esparcido irregularmente, en particular hacia

los bordes, y dan lugar entonces á escotomos positivos indelebles.

La *neuritis óptica* ó la neura-retinitis, pues casi siempre la inflamación es igualmente marcada en ambas partes, se observa raras veces. Sólo adquiere mediana intensidad; pero sus caractéres son los comunes á las inflamaciones del nervio: hinchamiento de la papila que se pone roja y de aspecto radiado, cayendo sobre la retina sin límites precisos; ensanchamiento y tortuosidad de las venas, disminución del calibre de las arterias. La inflamación puede circunscribirse á la papila, ó extenderse por la retina con masas blancas de exudaciones, y acompañarse otras veces de hemorragias de las diferentes formas que hemos descrito.

En todos los estados congestivos é inflamatorios del fondo del ojo contrasta el tinte rojo subido que toman dichas partes, con la palidez tan pronunciada de la piel y las mucosas.

En un solo caso presenciamos una *tenonitis* que se desarrolló con gran aparato inflamatorio. Empezó por hiperemia de la conjuntiva con lagrimeo y fotofobia; primero en un ojo y luego en el congénere; se pusieron después edematosas las conjuntivas y los párpados superiores, y los ojos sufrieron dolores punzantes intolerables. Al mismo tiempo el globo ocular permanecía inmóvil, en ligera exoftalmia, duro á la presión, y con mayor edema de la conjuntiva bulbar. Desde el principio de la enfermsdad tenía náuseas y vómitos, anorexia y laxitud general. Gracias al empleo de la quinina cedió rápidamente ese estado al parecer tan grave.

Una vez se produjo estrabismo divergente en un sujeto adulto que padecía accesos palúdicos todos los días. Su refracción era $R\left\{\begin{matrix}O.D.=+3\\O.I.=+4\end{matrix}\right.$ Probablemente antes de enfermarse existía ya estrabismo latente, que se haría manifiesto por el estado de debilidad orgánica, y no por acción especial del paludismo.

En el Hospital Mercedes asistí á un individuo caquéctico por paludismo, que se le presentó tumefacción considerable del párpado superior que estaba duro y caía en ptosis, dolores

pulsativos de mediana intensidad; y desde el siguiente día fluctuación por detrás del párpado superior. Incindí con un bisturí y salió regular cantidad de pus. Se había, pues, fraguado un *abceso de la órbita.*

Como apéndice á los trastornos oculares palúdicos mencionaré la atrofia quínica de la papila, de la que ya he descrito varios casos, todos idénticos, con la papila blanca, las venas adelgazadas, las arterias filiformes, que se pierden de vista á poca distancia de su punto de emergencia y el estrechamiento concéntrico y notable del campo visual.

La lesión principal del paludismo reside en la sangre, y está determinada por la presencia y evolución en ella del hematozoario de Laveran. Destruye los glóbulos rojos, hace más fluido el líquido sanguíneo, desprende en muchos puntos el endotelio de los vasos, y origina el pigmento negro que circula con la sangre y se aglomera en masas que pueden obstruir el calibre de los vasos finos, y producir hemorragias.

En los palúdicos se anemian las partes exteriores y se congestionan los órganos. Todas las alteraciones son de orden circulatorio.

En el ojo, que sirve de base á nuestros estudios, presenciamos dos clases de alteraciones; *destructivas* é *inflamatorias.* Las primeras consisten en la rotura de las paredes vasculares, que dan lugar á hemorragias. Si estas se producen en muy pequeña cantidad, ó se reabsorven rápidamente, sólo existirá rotura vascular; pero en caso contrario, la sangre derramada comprime y destruye los elementos de la retina, y quedarán establecidas lagunas permanentes en el campo visual.

Las alteraciones inflamatorias se localizan preferentemente en la retina, pero pueden alcanzar á la mayor parte de los tejidos del ojo, como lo hemos visto para la conjuntiva, el cuerpo ciliar, la cápsula de Tenón y el tejido celular de la órbita.

El pronóstico de las alteraciones oculares es benigno. Las inflamaciones son de mediana intensidad, y ceden pronto

al tratamiento químico, las hemorragias sólo son graves cuando se producen en la región macular, lo que sucede raras veces. Por lo tanto, de un modo general se puede asegurar que establecida la medicación oportunamente, no es probable que se produzcan alteraciones graves en los ojos.

Por lo demás, las manifestaciones oculares del paludismo son muy raras. Aunque no he establecido proporción, basta para probarlo que en cinco años sólo llevo observados 14 casos, á pesar de asistir durante todo ese tiempo al Hospital Mercedes, donde abundan los enfermos palúdicos. Sin embargo, bueno es hacer constar que las lesiones oculares del paludismo deben buscarse, pues los enfermos nada manifiestan ó si se les pregunta sólo se quejan de debilidad de la vista, y puede suceder, como ya lo hemos comprobado, que tales enfermos padezcan de neuritis ú otra alteración.

PELAGRA

Un sujeto de 71 años que por estar atacado de esta enfermedad en las piernas, ocupaba cama en el Hospital Mercedes, tenía una catarata iniciada en el ojo derecho, y en el izquierdo sinequias posteriores por iritis antigua ya curada.

PERIENCEFALITIS

Un mulato adulto me consultó por una conjuntivitis que atribuía á una corriente de aire. El tratamiento habitual no produjo la curación como era de esperar. Poco tiempo después fué llevado al Hospital porque se presentó claramente la parálisis general con dispepsia, pérdida de la memoria, tras-

tornos de la inteligencia, delirio de grandezas, tartamudeo, temblor, &c.

En los maniacos se ha descrito una hiperemia conjuntival crónica, que se exacerva durante los accesos.

RAQUITISMO

He sido consultado por tres niños raquíticos. Uno atacado de sífilis hereditaria de Hutchinson. A otro, probablemente á consecuencia de lesiones ulcerosas de la córnea, se le desarrollaron enormes pterygiones que en el ojo izquierdo cubrían casi toda esta membrana.

El tercer caso fué más interesante. Durante su infancia padeció con frecuencia diarreas y vómitos; tuvo disentería y pulmonía. Por haberse hecho *geófago*, se le produjo ascitis, contra la cual hizo 11 paracentésis el Dr. Zayas Alfonso, que tuvo la bondad de hacerme examinar este caso curioso. En efecto, los huesos del cráneo de este muchacho no se habían unido bien; al tacto se percibían todas las suturas incluso la interfrontal; el lado derecho de los huesos de la cara había quedado menos desarrollado que el izquierdo. Tenía entonces 16 años, 1 m. 39 de estatura, dientes grandes, y numerosas cicatrices en costurones. Decía haber empezado á perder la vista en la época en que se le extraía el líquido abdominal. Actualmente estaba ciego, con las papilas atrofiadas, blancas, bien limitadas, conservando los vasos de la retina sus dimensiones normales. En esta atrofia no parece haber preexistido meningitis ni neuritis.

REBLANDECIMIENTO CEREBRAL

En un enfermo del Hospital Mercedes atacado de este padecimiento se presentó una conjuntivitis con secreción abundante de mucosidades primero, y después de muco-pus; se formó después en la parte inferior de la córnea una infiltración difusa, que se coleccionó formando un abceso de regulares dimensiones.

REUMATISMO

Esta diátesis se localiza con frecuencia en los ojos; pero no todo trastorno ocular en un reumático ha de depender de ella. Así es que los casos que he anotado de tumor del nervio óptico, de estrechez del canal nasal, de astenopia acomodativa en un astigmático, de desprendimiento de la retina en una miopía fuerte, de hemorragia retiniana en un individuo que á la vez era albuminúrico, y algunos otros trastornos, nada tienen que ver con el reumatismo aunque se presentaron en personas reumáticas.

Hay otras enfermedades que coexisten á menudo con el reumatismo, pero que dependen de alteraciones seniles; tales son las conjuntivitis crónicas, y las cataratas duras. En un enfermo ví una inflamación persistente del párpado inferior, pero es un caso aislado que no sé qué valor pueda tener.

Casi todos los trastornos oculares que nos ocupan se observaron en el reumatismo crónico simple, que se muestra después de los 40 años, ó en el reumatismo nudoso, también de la vejez. En muy pocos casos hemos anotado lesiones consecutivas al reumatismo agudo en adolescentes ó adultos.

El artritismo ocasiona *queratitis recidivantes*, caracterizadas por la infiltración de puntos aislados del borde de la córnea, que se extienden á lo largo del mismo, y pueden unirse

formando un arco más ó menos extenso. El límite exterior es regular, puesto que corresponde al borde escleral ó si se prolonga por la esclerótica no se hace apreciable á la inspección; pero no sucede lo mismo por el lado interno, donde la placa blanquecina de infiltración presenta sus contornos indecisos y describiendo una curva irregular.

Estas placas de infiltración aparecen por brotes, que son muy dolorosos, y se acompañan de fotofobia, lagrimeo é inyección vascular de la conjuntiva. Algunas veces se forma en el centro de la mancha blanca, un abcesito amarillento, que ocasiona una crisis dolorosa mucho más intensa. El abceso se reabsorve, ó se ulcera; y desde ese momento se alivia el dolor, disminuye la infiltración, y cura dejando una nubécula.

Los brotes se repiten con tenacidad desesperante á pesar de todos los tratamientos, y la enfermedad se prolonga durante muchos meses. Las opacidades de la córnea aumentan con cada nuevo ataque, y pueden llegar á formarle una zona periférica; pero en ningún caso la hemos visto invadir el centro de la membrana; de modo que la vista solo quedará algo disminuida por las deformaciones que sufre, originándose astigmatismo irregular.

Así como la queratitis corresponde al reumatismo crónico, la *escleritis* es sintomática de la forma aguda. Se observa en la edad adulta, y es una de las más frecuentes de todas las manifestaciones oculares del reuma. No aparece durante los ataques de reuma, sino algún tiempo después.

En un punto cualquiera de la esclerótica, pero principalmente sobre el diámetro horizontal externo á algunos milímetros de la córnea, aparece una mancha rojo violacea, formando un pequeño botón más claro en el centro, que la zona que lo envuelve. La coloración roja es debida á la inyección vascular de los vasos conjuntivales y episclerales. Si después de hacer presión sobre la mancha se descubre de pronto, se verá que ha desaparecido la vascularización superficial de la conjuntiva mientras que persiste la profunda de los vasos ciliares.

La escleritis cura habitualmente en dos ó cuatro semanas

sin dejar señales, es pues una manifestación benigna. Sin embargo, en algunos casos se suceden brotes sobre el mismo punto, ó algunos son muy intensos, y la inflamación se extiende á la coroides, determinando *esclero-coroiditis* que dan por resultado ectasias permanentes, y en definitiva un estado glaucomatoso que arrastra consigo alteraciones graves para el funcionamiento del órgano.

El tractus uveal es una localización predilecta del artritismo.

La *iritis* es frecuente; afecta la forma *plástica*, y recidiva con facilidad. El iris es asiento de inyección vascular intensa, que le dá un tono más oscuro ó le hace cambiar su color primero por otro mezclado de rojo, le contrae la pupila, y la hace perezosa; aparece entonces un exudado plástico que le hace contraer adherencias á la cristaloides.

El dolor de estas iritis es bastante agudo, y se manifiestan en el ojo y en la región superciliar, y á veces se extiende por toda la rama oftálmica del trigémino. La enfermedad es rebelde, á menos que se emplée con decisión el tratamiento antireumático al interior. Localmente debe instilarse desde el principio un midriático para evitar la formación de sinequias.

La iritis suele acompañarse de la queratitis parenquimatosa de que hemos hablado al principio, á veces con tal predominio de ésta que aquella puede pasar desapercibida. He visto repetirse en un señor anualmente ataques de reuma ocular, ya como episcleritis, ya como iritis, ó ya como queratitis con pequeños abcesos, pero principalmente estas dos últimas complicaciones aislada ó simultáneamente.

La *ciclitis* es tan frecuente como la iritis, pero menos facil de reconocer por su situación profunda. En efecto, solo se muestra una inyección periquerática de los vasos ciliares muy moderada, el ojo está adolorido y repele la luz. La presión de la región ciliar es dolorosa en algún punto, (mientras que en otros soporta el choque sin provocar más que el reflejo palpebral), la cámara anterior se hace más profunda, la pupila

permanece inmóvil, y la vista muy disminuida por el enturbiamiento de los humores del ojo.

No siempre permanece la inflamación limitada al cuerpo ciliar, punto central de la circulación ocular, sino que fácilmente se propaga á las partes anteriores ó posteriores del tractus uveal. En el primer caso existirá iritis, y en el segundo coroiditis. A veces la inflamación adquiere mayor desarrollo hacia adelante, empuja la esclerótica y forma ectasias de color oscuro, que son características de la esclero-coroiditis.

En varios individuos reumáticos he visto *neuritis retrobulbares* con escotoma central y atrofia del manojo de fibras maculares. Estas lesiones son idénticas á las de la ambliopía alcohólica. Sin embargo, no eran de este origen, puesto que algunos enfermos aseguraban tomar poco ó nada, y tampoco presentaban síntomas de alcoholismo. Otros fumaban moderadamente.

Uno de estos enfermos, que se quejaba de ambliopía en un solo ojo no presentaba lesión apreciable. En otro la neuritis había recorrido todas sus fases, hasta la *atrofia de las papilas*, que estaban grises.

Por estas solas notas no puede asegurarse que esta forma de neuritis y atrofia sea reumática.

En cambio están por todos reconocidas las parálisis reumáticas de los nervios que animan á los músculos motores del ojo. Yo he anotado una paresia del 6.° par, y una parálisis completa y otra incompleta del 3.er par, todas en mujeres, y producidas á frigore.

RINITIS

La mucosa ocular se continúa con la de las fosas nasales mediante la que tapiza el conducto destinado á excretar las

lágrimas. Así, no es extraño que haya una relación estrecha entre algunas afecciones de estas cavidades.

En el llanto, y siempre que exista hipersecreción lacrimal, las lágrimas fluyen en abundancia á las fosas nasales. En cambio, durante el coriza agudo, en que también se pone tumefacta la mucosa del canal nasal, las lágrimas no pueden pasar á las fosas nasales, y se establece el *epifora* hasta que cura la afección nasal.

Las *estrecheces del canal nasal* se forman por la hinchazón persistente de la mucosa. Las *dacriocistitis* existen á veces al mismo tiempo que estrecheces y rinites crónicas, y aunque algunas relaciones causales deben existir entre dichos padecimientos, no están todavía bien conocidas. Comprimiendo el saco lacrimal lleno de pus, se vacía éste, ya por los puntos lacrimales, ó ya por el canal nasal.

La conjuntivitis flictenular es común en los jóvenes que sufren rinitis crónicas. Los brotes de flictenas son graves y repetidos, y en algunos casos las ulceraciones que dejan son profundas y pueden perforar la córnea, dando lugar á leucomas espesos con adherencia del iris, y dejando por consiguiente disminuida la vista. He visto un caso particularmente rebelde que he descrito en detalle al tratar de esta especie de conjuntivitis.

Ozena.—Un joven escrofuloso, que había sufrido lesiones graves de las fosas nasales, que produjeron perforaciones del cielo de la boca, y eliminación de secuestros del vomer, con aliento fétido, existía *epifora* de un lado. Una inyección pasaba aunque difícilmente, lo que prueba que el estrechamiento era debido solamente á la tumefacción de la mucosa del canal nasal.

La *dacriorrea*, así como las *estrecheces del canal nasal*, se observan en los enfermos que sufren de ozena. Como síntomas de estas últimas presenciamos *conjuntivitis angulares y blejaro-conjuntivitis.*

SARAMPION

La congestión de la mucosa ocular y ella grimeo son síntomas importantes para ayudar al diagnóstico del período inicial del sarampión. La inflamación se extiende á la mucosa que recubre las vias excretoras de las lágrimas. La intensidad de esta conjuntivitis aumenta hasta el período de erupción.

Durante la convalescencia del sarampión queda debilitado el organismo, y el ojo particularmente propenso á contraer diversas enfermedades. La más frecuente de todas es la conjuntivitis flictenular, que afecta á veces una marcha maligna, rebelde al tratamiento. Las flictenas son gruesas y se producen en el borde ó sobre la misma córnea. Al ulcerarse, unas se hacen profundas con los bordes acantilados y llegan á perforarla, y á complicarse con sinequias anteriores que deforman la pupila y disminuyen la vista; otras veces son las úlceras más superficiales, se vascularizan y se extienden en línea recta ó curva constituyendo la *queratitis en bandeleta.*

Las estrecheces del canal nasal y la dacriocistitis suelen aparecer también durante la convalescencia del sarampión, como consecuencia de la inflamación de la mucosa que reviste las fosas nasales, el canal nasal y el saco lacrimal.

No he tenido oportunidad de comprobar la neuritis óptica que otros han descrito.

Si he visto varias veces erupciones eczematosas de los párpados.

SÍFILIS

Los accidentes primitivos de la sífilis son raros en los párpados y en la conjuntiva.

Durante el período secundario es muy frecuente la iritis, y en casos graves suele observarse la coroiditis.

Entre el segundo y tercer período aparecen trastornos oculares, que unas veces se hallan en los límites del segundo y otras van unidos á otros accidentes terciarios, dudándose en que grupo debieran incluirse. Esto sucede con las inflamamaciones uveales, tardías á veces en su porción anterior, y otras precoces en la posterior; el goma del iris lo he visto coincidir con la iritis á los cuatro meses del accidente primitivo en un enfermo que aún presentaba la roseola.

Algunas de las enfermedades que describiremos tal vez no tengan suficientemente establecida su filiación sifilítica, pues esta enfermedad se agota ó cura con frecuencia después del segundo período; y no por haber sido sifilítico un sujeto habrá motivo bastante para considerar de este origen toda enfermedad que padezca años después. En el plan que seguimos nos es forzoso, sin embargo, incluir no sólo los trastornos aceptados como dependientes de esta enfermedad general sino también aquellos en que haya alguna probabilidad de que la sífilis le haya por lo menos imprimido carácter especial, puesto que en estas estadísticas nos proponemos agrupar hechos observados sin ideas preconcebidas y sin sacar deducciones.

Durante el tercer período se ven lesiones de los párpados, de la córnea, de la esclera del cuerpo ciliar, del nervio óptico, de los músculos de la órbita, etc., que describiremos en el lugar correspondiente.

Período secundario.—La manifestación más especial de este período es una *iritis plástica* caracterizada por dolor moderado en el ojo, y periorbitario dependiente de la primera rama del trigémino, rara vez de la segunda también, tumefacción del iris, pupila contraida irregular, exudado plástico abundante que establece numerosas adherencias, inyección moderada de la conjuntiva, poca ó ninguna fotofobia. Los fenómenos subjetivos son á veces tan pocos marcados que los enfermos apenas se quejan de un poco de molestia en los ojos.

La inflamación del iris se muestra en ambos ojos; pero rara vez aparece en los dos al mismo tiempo; en estos enfermos casi siempre ha precedido en el ojo derecho por uno ó dos meses.

En los casos más precoces se formó la iritis á los dos meses de infección, y ha oscilado entre esta época y los siete meses de formado el chancro. He observado casos tardíos, hasta á los diez años de la inoculación sifilítica, que corresponden ya al tercer período de la enfermedad; pero algunos habían sufrido anteriormente otras enfermedades de los ojos, probablemente ataques de iritis en su tiempo oportuno, es decir, al final del segundo período. Otras veces, por el contrario, la iritis aparece durante el curso de la erupción cutánea de cualquier naturaleza que esta sea.

Período terciario.—Las inflamaciones de la uvea forman un período de transición entre el segundo y el tercer período de la sífilis. La iritis es habitualmente el fenómeno terminal del segundo período; ahora nos corresponde indicar que las ciclitis y coroiditis inician el período terciario. En dos casos de esta série presenciamos coroiditis precoces durante el segundo período.

Rara vez se desarrolla la coroiditis antes dal año de infección; generalmente aparece más tarde, ocho años en uno de nuestros enfermos.

La *coroiditis* sifilítica tiene un sello especial fácil de reconocer. En efecto, la vista se pone turbia, y si se examina atentamente se verá invadido el humor vitreo por un polvillo fino pero abundantísimo, que se mueve lentamente en las sacudidas del ojo, y que impide reconocer el fondo á veces ni en sus partes más gruesas. Todo ésto sin dolor ni apenas inyección periquerática. La he visto una vez con un copo membranoso en vez del polvillo fino, y otra complicada de escleritis. Esta coroiditis se complica de retinitis.

Después de algunos meses de duración de este primer período, se aclara el humor vítreo y se ve el fondo del ojo completamente sano ó con una ó varias placas de coroiditis

atrófica, pequeñas, redondeadas ó irregulares, blancas en el centro con marco de pigmento.

En un individuo atacado de sífilis maligna se presentó violenta iritis en ambos ojos con abundantes exudados que formaron sinequias y se extendieron sobre la cristaloides. En uno de los iris se desarrolló un goma voluminoso. Tuvo dolores oculares intensos, copos en humor vitreo, disminución y pérdida completa de la vista después de haber sufrido ciclitis y coroiditis con desprendimiento de la retina.

Las ciclitis se forman en la mayoría de los casos simultaneamente con las coroiditis; en ellos no sólo hay dolor ciliar sino que la inyección periquerática de los vasos subconjuntivales es intensa, la cámara anterior profunda por las adherencias de la cara posterior del iris, el humor vítreo se enturbia, y el ojo duro durante cierto tiempo pasa luego á ser muy blando por la desorganización de las partes del interior del ojo, que dan por resultado la pérdida de la vista.

En uno de los enfermos se declaró una ciclitis supurativa, que dió lugar á una *panoftalmia.*

El *condiloma* del iris se vió en dos casos: uno en el que acabamos de describir, y otro en un caso de iritis al fin del segundo período.

No es raro observar *escleritis* al cabo de un año ó más tiempo de la infección; pero ordinariamente se acompañan de inflamaciones de la membrana uveal.

Suelen presentarse *queratitis interticiales ó supurativas*, como he visto dos casos; en uno de los cuales se formaron varios abcesitos como cabezas de alfiler, rodeados de una ancha zona de infiltración. La rotura de la pared anterior de los abcesos origina *úlceras* que no tienen nada de particular en cuanto á su forma ni extensión, pero sí en cuanto á su posición relativa, que suele ser simétrica cuando existe en ambos ojos. Las queratitis como todas las lesiones sifilíticas atacan los dos ojos, y son simétricas en cada uno de ellos, al menos en la mayoría de los casos. La perforación de las úlceras de la córnea dá lugar á estafilomas opacos con adherencias

del iris que en nada se diferencian de las producidas vulgarmente.

No es raro observar cataratas en ojos que ya han sufrido ciclitis por el trastorno que determinan en la nutrición del cristalino; y lo mismo acontece con las sinequias que hacen tracción sobre la cristalóides, la sacuden y alteran su disposición normal, y puede llegar á inflamarse dicha membrana y originar células cristalinas opacas.

En individuos sifilíticos se ve de vez en cuando atrofia del nervio óptico; pero esta lesión es secundaria, pues depende de la ataxia locomotriz, de la que es síntoma importantísimo. Al hablar de esta afección medular hemos indicado los caractéres de la atrofia gris de las papilas.

Las *parálisis de los músculos motores* del ojo dependen á veces de la sífilis; pero solo se muestran en períodos muy avanzados de la enfermedad. En un caso he asistido una parálisis del 4° par en un enfermo que se veía muy molestado por diplopia en la mitad inferior del campo visual. La parálisis del 3r par es más frecuente. Se observa parcial ó total, es decir, que solo afecta algunas ó todas las ramas terminales del nervio. En uno de estos enfermos solo atacaba al filete del músculo ciliar; no existía pues en él amplitud acomodativa del lado enfermo. En otros sujetos se paralizan todas las ramas de los músculos motores, y el ojo queda en estrabismo divergente muy pronunciado. Hay casos en que todas las ramas, incluso la del elevador del párpado, quedan interesadas y el ojo no solo se halla en divergencia, sino además oculto por el párpado superior que cuelga inerte. En el lugar correspondiente referimos extensamente la historia clínica de una parálisis completa del 3r par en un sifilítico terciario á quien se practicó la autopsia.

Los párpados suelen ser asiento de trastornos ó lesiones. Un joven, que tuvo queratitis parenquimatosa con úlceras, y después iritis, se le presentó mucho tiempo después un fenómeno curioso: la *contractura del elevador del párpado* del lado izquierdo, de modo que durante la vigilia era mayor la aber-

tura palpebral de ese lado, y durante el sueño quedaban entreabiertos los párpados, los que no podía cerrar ni siquiera por un esfuerzo de voluntad.

Una sífilis maligna produjo la destrucción del extremo de la nariz y de todo un párpado inferior, de manera que la unión de la piel á la mucosa se hacía por medio de una banda estrecha de ésta, roja y muy dura, y además cicatrices retráctiles en las mejillas que produjeron deformaciones palpebrales en ambos lados.

SORDERA

Ninguna relación existe entre la pérdida de la facultad auditiva por consecuencia de una enfermedad de dicho órgano, y las alteraciones oculares que pudieran presentarse después. No sucede lo mismo con la sordera senil dependiente de la arterio esclerosis que coincide frecuentemente con alteraciones oculares del mismo origen, Así, hemos visto en personas de más de 50 años, atacadas de sordera, presentarse el ectropión por atonía del orbicular, el arco senil de la córnea, el glaucoma, la esclerosis del núcleo del cristalino y las cataratas.

VIRUELA

Se desarrollan pústulas discretas ó confluentes, en los párpados, que dejan sus marcas indelebles. Las que aparecen en el borde ciliar destruyen los bulbos pilosos, determinando *madarosis* imcompleto.

Las que se forman en la conjuntiva curan sin dejar señales, pero en la córnea producen úlceras que la perforan y son causa de leucomas y estafilomas adherentes, con pérdida de la vista en la mayor parte de los casos.

He asistido una niña por dacriocistitis con brotes agudos frecuentes, que se formó durante la convalescencia de la viruela, después de haber perdido el ojo del mismo lado por una pústula que dustruyó la córnea.

La viruela es una de las causas más comunes de ceguedad.

OPERACIONES

GENERALIDADES

Se han practicado 271 operaciones en esta série, cifra dos veces mayor que la que se obtuvo en la primera.

Recayeron en 173 personas. Algunas sufrieron una operación en cada ojo, como sucedió con frecuencia en los atacados de catarata; en otros se practicaron dos ó más en cada ojo. A veces se han hecho cuatro y hasta seis operaciones en una sola persona. Así por ejemplo, á uno se le extrajo la catarata, que dejó una secundaria espesa, contra la cual no bastaron tres discisiones y hubo que recurrir por fin á la iridotomia. A otro sujeto atacado de cataratas y dacriocistitis se le practicó de cada lado el tratamiento por el método de Bowman, luego la extracción de la catarata, y en tercer lugar la discisión. Contra el triquiasis se hicieron en un chino cinco operaciones. No debe por lo tanto, extrañarse que aparezcan en la estadística aproximadamente dos operaciones por persona.

Doble número de hombres que de mujeres figuran en esta série: 114 contra 59. En los primeros son mucho más comunes toda clase de traumatismos y el pterygion, que dieron lugar á buen número de operaciones.

En cuanto á las razas, la blanca arroja mayor número de casos, mientras que la china solo dió 9 y las mulata y negra la exígua cantidad de 4 y 12 respectivamente. En los casos de operaciones los enfermos ilustrados no se sustraen tan fácilmente á la asistencia médica, al menos en las operaciones

de importancia, como lo pueden hacer por ignorancia y apatía cuando solo se trata de recursos farmacológicos en que se entregan gustosos en manos del curanderismo. Sorprende el reducido número de negros y mulatos que fueron operados, puesto que les primeros representan la tercera y los segundos la octava parte del total de blancos.

En cuanto á las edades, es sabido que en nuestra especialidad se opera generalmente sobre viejos, así es que en esta estadística, por ejemplo, la extracción de la catarata senil representa ella sola la tercera parte de todas las operaciones. De estos 1000 enfermos se practicaron 91 en los viejos; el número de las realizadas en los adultos no es sin embargo escaso, pues sube á 75, y no es extraño que en otras séries iguale al de los viejos; en cambio, no puede ser menor el número de niños operados que solo asciende á 7. Las operaciones, por consiguiente, están sometidas á la misma ley que hicimos notar para las afecciones de los ojos en la primera série estadística, y es que *á mayor número de años corresponde mayor frecuencia de enfermedades.*

Se practicó el mayor número de operaciones sobre el cristalino; siguieron después en frecuencia el aparato lacrimal, los párpados y la conjuntiva; y se hicieron muy pocas en la órbita, los músculos motores, la esclerótica y el humor vitreo como puede verse en el adjunto cuadro:

Aparato lacrimal	38
Párpados	38
Orbita	7
Músculos motores	6
Conjuntiva	33
Cornea	18
Esclerótica	4
Iris	20
Cristalino	106
Humor vitreo	1
Total	271

APARATO LACRIMAL

Incisión del saco	6
Incisión del conducto lacrimal	27
Estricturotomia	3
Fístula	2
Total	38

Incisión del saco.

En los ataques agudos de dacriocistitis se perfora expontáneamente la pared anterior del saco lacrimal. La incisión con un bisturí tiene la ventaja de aliviar rápidamente á los enfermos, porque al dar salida al pus y sangre hace cesar la compresión de los tejidos. Se obtiene además por este medio una abertura de bordes regulares y suficientemente extensa para permitir la pronta reparación de los tejidos, sin que se formen fístulas ni cicatrices deformes, como no es raro observarlo cuando se abandona á su curso natural la inflamación.

La incisión se decidirá así que se perciba fluctuación á la altura del saco, y se hará vertical en una extensión de $0^{m}008$ á $0^{m}010$ de manera que se evacue fácilmente todo el pus contenido en el saco y en los tejidos vecinos si en ellos se ha derramado. Por la abertura se practican lavados con soluciones antisépticas. Puede hacerse también el raspado de la mucosa. En cuanto se obtenga la curación del ataque agudo y aun ántes, debe iniciarse el cateterismo que prevendrá ulteriores inflamaciones.

Se hizo la incisión en esta série 6 veces en indivíduos de todas edades. En dos niñas hubo que practicarla dos veces por no haber sido sometidas al procedimiento de Bowman.

Incisión del conducto lacrimal.

Esta operacioncita es la que con mayor frecuencia se practica en las vías lagrimales. Está indicada para combatir las estrecheces y obstrucciones de los conductos excretores, así como contra las dacriorreas, y como auxiliar en el trata-

miento de las fístulas, y para corregir el lagrimeo en el ectropión.

Practico habitualmente la incisión del conducto lacrimal inferior en casi toda su extensión. A una negra á quien no me fué posible pasar sonda por los conductos inferiores que estaban obstruidos, le hice la incisión de los superiores para proseguir el tratamiento.

Se da fijeza al párpado tendiéndolo sobre el hueso malar y se hace la incisión con el cuchillo abotonado de Weber, que se desliza horizontalmente hasta tropezar con la pared osea de la naríz; se levanta entónces el mango hasta ponerlo vertical, durante cuya maniobra queda incindido el conducto. Hay que cuidar que el filo del cuchillo quede inclinado del lado de conjuntiva. Se produce una pequeña hemorragia. Al dia siguiente debe introducirse una sonda hasta el saco para evitar que vuelvan á unirse los bordes de la incisión.

Desde el tercer día se empieza el cateterismo, pasando desde el primer momento, si es posible, sondas de mediano calibre, y limitándose á ellas si bastan para mantener expedita la vía.

Las curas se hacen todos los días empezando por poner una inyección antiséptica, y si no pasa el líquido á las fosas nasales se acudirá al cateterismo para desobstruir el conducto nasal, en el que se depositan los productos segregados.

Entre las numerosas soluciones que he inyectado en el saco doy la preferencia al sulfato de zinc del 1 al 2 % ó al sulfato de cadmio del ½ al 1 %. De cada vez se inyectarían un par de jeringuillas de Anel. Si el líquido pasa difícimente, se usarán sondas de mayor calibre, hasta conseguir que penetre con facilidad y caiga á chorro por la naríz.

Conseguido esto y agotada toda supuración se harán solo dos curas por semana, y luego más de tarde en tarde, hasta suprimirlas.

Fué practicada esta operación 27 veces sobre 18 personas de todas edades, pertenecientes todas á la raza blanca, á excepción de una mulata y otra negra.

Tres veces se practicó la *stricturotomia* de Stilling en enfermos que habian resistido á la dilatación progresiva; pero sin que se obtuviese mejor resultado. No creo que este modo de proceder sea beneficioso en la mayor parte de los casos.

Fístula lacrimal.

Antes de combatir directamente la fístula en una enferma se principió por el cateterismo y las inyecciones antisépticas hasta obtener la curación de la dacriorrea. Se hizo luego una cauterización de las paredes fistulosas con el galvano sin obtener resultado. Se logró al fin la curación mediante una incisión vertical de 0.^{m}01, la extirpación de los bordes de la fístula, y la aplicación de tres puntos de sutura que comprendían á la vez la piel y la pared del saco. Para practicar estas suturas fué preciso valerse de una aguja muy curva. A los seis días se levantaron las sedas y quedó la herida bien curarada, y con cicatriz poco aparente.

PARPADOS

Incisión de abceso	1
Incisión de orzuelo	2
Chalazion	9
Quistes	1
Papiloma	3
Cantoplastia	2
Ectropión	6
Entropión	11
Triquiasis	1
Blefaroplastia	2
Total	38

Incisión de abceso.

Se hizo una incisión paralela al borde libre en un abceso del párpado superior á un sujeto que había sufrido un traumatismo en dicha región.

Incisión de orzuelo.

Los orzuelos voluminosos provocan inflamación edematosa que se extiende á todo el párpado, lo que impide servirse del ojo, y produce además dolor por la distensión de los tejidos. En estos casos es conveniente hacer una incisión en el vértice del orzuelo para dar salida al pus con lo que se obtiene una curación rápida.

Chalazión.

Contra este tumorcito se emplearon procedimientos diferentes.

Incisión.—Se practicó dos veces; en uno se reprodujo al cabo de algún tiempo y hubo que volverlo á operar de un moodo maradical; en el otro después de abierto se comprimió con los dedos para vaciarlo, y sobrevino una inflamación que le dejó un abultamiento análogo, que persistió varios meses, hasta que al fin fué desapareciendo lentamente.

Resección y raspado.—En cinco enfermos se practicó este procedimiento; á uno de ellos le había sido incindido anteriormente su chalazión.

En todos se hizo una incisión por el lado de la piel paralela al borde libre, se disecó toda la pared anterior, que fué extirpada, y después con una cucharilla se raspó la cavidad. En algunos casos se tocó la bolsa con tintura de iodo. Terminada la operación se aplicaron á la herida puntos de sutura.

Extirpación.—Es el procedimiento más radical. Se practicó dos veces. Otros enfermos se han resistido por no soportar un poco más el dolor. En uno de los sujetos se produjo la perforación de la pared conjuntival; pero este accidente carece de importancia, porque se obtiene rápidamente la reunión expontánea de la herida.

Extirpación de quiste.

Se practicó en un caso con la pinza y las tijeras la extirpación de un quiste pequeño del centro del borde libre de un párpado superior, porque dificultaba la vista.

Papiloma.

En tres personas se *extirparon* verruguitas del borde libre de los párpados superiores, que eran más ó menos pediculadas. Curaron bien con solo cortar unas, y otras cauterizarlas después con nitrato de plata. Una de estas verrugas era tan vascular que determinó una hemorragia mucho mayor de lo que era de esperarse en tan diminuto tumor.

Cantoplastia.

He practicado el desbridamiento de la comisura externa en dos individuos granulosos para combatir la presión del párpado sobre el ojo y el pannus. El resultado siempre es beneficioso. De un tijeretazo se secciona la comisura; se estiran los tejidos verticalmente y se ponen tres suturas de seda.

Ectropión.

He empleado dos procedimientos:

Sutura de Snellen.—He aplicado estas suturas cuatro veces con resultado bueno ó mediano en casos de ectropión senil por atonia del orbicular. En un enfermo operado de los dos ojos el resultado fué satisfactorio. En otro sujeto aunque el resultado inmediato fué bueno, se reprodujo lentamente llegando á ser á los 6 meses tan notable como antes de operarse. En otro caso el resultado fué deficiente desde el principio, reproduciéndose más pronto.

En un ectropión provocado por un ojo artificial, como no bastase á enderezar el párpado la sutura de Snellen, se le mantuvo en posición durante varios días con una seda pasada á lo largo del borde libre, y cuyos extremos se sujetaron con esparadrapo sobre la frente. El resultado sin ser muy bueno le permitió el uso de la pieza de esmalte.

2º *Procedimiento.*—En un ectropión debido á retracción cicatricial de la conjuntiva practiqué la siguiente blefaroplastia. En cada párpado se trazó una incisión angular, se disecaron los bordes, y se aplicaron suturas de seda. Los bordes

ciliares se mantuvieron unidos con dos suturas de plata. Al salir el enfermo del Hospital el resultado era satisfactorio.

Figura 63.—Operación de ectropión.

Entropión.

Las operaciones se han dirigido á combatir deformaciones palpebrales consecutivas á la conjuntivitis granulosa. Se han practicado diversos procedimientos, mas bien para hacer estudios comparativos que por obedecer á indicaciones especiales.

Excisión de un pliegue de la piel.—Esta es la más sencilla y la más rápida de todas las operaciones contra el entropión; la he empleado lo mismo para el párpado superior que para el inferior, y siempre me ha dado buenos resultados.

Se levanta con la pinza un pliegue del párpado y de un tijeretazo se extirpa un óvalo de piel de eje paralelo al párpado; se pasan dos ó tres suturas que comprendan fibras del orbicular, del cual pueden haberse extirpado algunas. Los hilos se apretarán hasta dejar el párpado en posición normal.

Suturas de Gallard.—Fueron aplicadas en un caso con mediano resultado.

Procedimiento de Anagnostakis.—Un caso en párpado superior. Incisión transversa á $0^{m}003$ del borde libre. Disección del colgajo superior. Extirpación de una parte del orbicular. Tres suturas que del colgajo ciliar pasan al ligamento suspensorio del tarso. Otras dos unen los colgajos de piel. Resultado inmediato; regular. Resultado definitivo: bueno.

Procedimiento de Panas.—Dos casos en párpados inferiores. Colgajo rectangular disecado hasta el borde ciliar. Ex-

tirpación de una banda de O.^{m}002 de la piel del colgajo. Cuatro suturas. Resultado: bueno.

Procedimiento de Jaesche-Arlt.—Para los casos más pronunciados con fuerte incurvación de los tarsos reservamos esta operación. Se practicó dos veces combinándola con la cantoplastia. Consiste en extirpar una banda de piel paralela al borde libre del que dista unos O.^{m}004 y en unir los labios de la herida con puntos de sutura, pero después de haber separado hasta ella el margen del párpado en dos porciones, una que contiene la conjuntiva y el tarso, que permanecerá en su sitio, y la otra que por la tracción de las suturas levantará el borde ciliar. Esta operación es de ejecución laboriosa.

Triquiasis.

Esta deformidad requiere la desviación del borde para evitar que las pestañas rocen á la cornea. Cuando es parcial basta la epilación ó la cauterización del bulbo de las pestañas enfermas ó bien la aplicación de una sutura que desvíe el borde libre hácia afuera; pero en la mayor parte de los casos se hace necesario recurrir á la operación de Jaesche-Arlt que acabamos de describir en el párrafo anterior.

Blefaroplastia.

Reconstrucción de un párpado inferior destruido, disecando un colgajo de la mejilla que se desliza y fija por numerosas suturas metálicas en el ángulo interno y junto al ala de la naríz. Resultado: mediócre.

Fig. 64.—Blefaroplastia.

Otro caso. A consecuencia de una patada se forma una extensa cicatríz en la mejilla adherente al hueso malar,

que produjo ectropión. En el Hospital Mercedes y bajo la acción del cloroformo extirpo eltriángulo de tejido cicatricial

Fig. 65.—Blefaroplastia.

que adhiere al hueso. Prolongo el lado interno por sus dos extremos, y el lado exterior hácia afuera. Diseco los colgajos, principalmente los dos inferiores. Después de aplicadas las suturas sólo queda una cicatríz lineal. Resultado: bueno.

ORBITA

Enucleación	4
Incisión abceso	1
Tumor de la conjuntiva	1
Tumor del nervio óptico	1
Total	7

Enucleación.

Se hizo esta operación en dos casos de panoftalmia, en uno de necrosis de la cornea, y en otro de glaucoma con estafiloma de la cornea. Se siguió en los cuatro el procedimiento de Bonnet, que consiste en disecar la conjuntiva junto al limbo, separar los cuatro músculos rectos, cortar el nervio óptico, y terminar por desprender los músculos oblícuos. En unos casos se pusieron tres ó cuatro puntos de sutura con hilo de seda de manera que se formase cicatríz horizontal; en otros

se hizo la sutura en bolsa que no requiere mas que un hilo y un nudo y se practica con mayor rapidez. Unos y otros curaron bien. Los puntos deben levantarse al quinto día.

Incisión de abcesos.

En este enfermo el abceso asomaba entre el ojo y la pared superior de la órbita. Se hizo penetrar el bisturí un poco y por debajo del reborde orbitario. Se vació el pus, y á los pocos días estaba curado.

Tumor de la conjuntiva.

En Julio de 1889 practiqué la extracción de una catarata cortical á una mujer de buena constitución y de 55 años de edad. Curó pronto y bien, pero en la cicatríz se depositaban mucosidades espesas, que desprendiéndolas con una pinza dejaban ver en los extremos de la cicatríz dos tumrcitos verrugosos de extructura análoga á la conjuntiva. Como estos tumorcitos aumentaban de volumen se extirparon á los 30 días de la operación.

En Octubre habían vuelto á adquirir mayor volúmen, y fueron de nuevo extirpados y cauterizados con nitrato de plata. Tenían base ancha y dieron mucha sangre. Consistencia blanda.

El del lado interno de la cicatríz no volvió á aparecer, pero el externo recidivó habiendo adquirido tal volúmen que caía por delante de la pupila y le impedía ver en Abril de 1890. Lo extirpé con una ancha zona de conjuntiva y cautericé con nitrato de plata. El Dr. Latteux, de París, concluye del examen que hizo de este tumor que "la existencia de células gigantes no deja la menor duda sobre la naturaleza tuberculosa de la lesión."

En Febrero de 1891 el tumor se ha reproducido y adquirido proporciones considerables. Rechaza hacia abajo el párpado inferior determinando ectropión; en la conjuntiva hay supuración, y en la cornea ulceraciones. Una membrana amarilla recubre la conjuntiva, la que se deja desprender fá-

cilmente y deja al descubierto la mucosa sangrienta. Pérdida total de la vista.

En el párpado superior por el lado conjuntival se produce una úlcera de mal carácter producida por contagio directo, pues está sobre la parte que cubría el tumor.

En los días siguientes se declara panoftalmia y exoftalmia, por lo cual se procede á otra operación más radical que los anteriores.

Enucleación. La conjuntiva se desgarraba y sangraba en abundancia. La cornea estaba destruida, el interior del ojo invadido por el tumor en supuración, el globo estaba deformado, alargado de delante atrás. Hubo además que extirpar toda la conjuntiva incluyendo la palpebral, y la mayor parte del tejido de la órbita. A los 12 días salió curada del Hospital, pero después no hemos sabido si definitivamente quedó curada.

En clínica se hizo el diagnóstico de epitelioma de la conjuntiva.

Tumor del nervio óptico.

Ya nos hemos ocupado de un caso de tumor del nervio óptico en una mujer blanca, de 55 años, con exoftalmia tan considerable, que se procedió con urgencia á la enucleación. Terminada esta se sentía por detrás de la cápsula de Tenón un tumor duro, cilíndrico, poco movible. Se hizo un ancho desbrídamiento de los tejidos retro-bulbares, y se extirpó el tumor, que ocupaba toda la porción orbitaria del nervio.

Curó sin accidente; pero la enferma murió al cabo de un año por propagación de la lesión al cerebro, puesto que tenía trastornos de la inteligencia, y atrofia del otro nervio óptico que la había dejado ciega.

MÚSCULOS

Tenotomía	4
Avanzamiento	2
Total.....	6

Tenotomía.

Una niña de 12 años que padecía estrabismo convergente de O.D. sufrió la tenotomía del recto interno de dicho ojo, y á los tres meses la tenotomía del recto interno del congénere. La corrección solo fué parcial, quedando siempre desviado el O.D.

En otros dos enfermos se combinó la sección del tendón al avanzamiento del antagonista.

Practico la tenotomía por el procedimiento clásico: incisión de la conjuntiva y de la cápsula de Tenón, paso del gancho por detrás del músculo, y sección del tendón en varios tijeretazos. El desbridamiento capsular se hace de extensión proporcionada al grado de estrabismo, aunque siempre dentro de cierto límite.

Basta la anestesia de la cocaina para llevar á cabo esta operación. No es indispensable suturar después la conjuntiva. El equímosis que queda se desvanece en los días siguientes. Acostumbro á dejar un vendaje durante tres ó cuatro días. La estrabotomía nunca da lugar á otro accidente desagradable á no ser la propulsión del ojo y ensanchamiento consiguiente de la abertura palpebral, que es de mal efecto.

Avanzamiento.

Casi siempre se practica esta operación combinada á la tenotomía del antagonista.

Su empleo es racional. Si la desviación de la pupila obedece á la contractura de un músculo, se comprende que la tenotomía sea suficiente para enderezar el ojo; pero si depende de atonia del músculo opuesto entonces será el acortamiento del músculo parético la indicación operatoria. Este último es el caso más frecuente en los estrabismos paralíticos y en los concomitantes antiguos. Así vemos que en estos una tenotomía endereza la pupila y el resultado inmediato de la operación es excelente, pero al cabo de 15 á 30 días, después de consolidada la cicatríz, cede la escasa tonicidad del antagonista, y vuelve á colocarse en su antigua posición de aban-

dono y alargamiento, y por consiguiente se reproduce el estrabismo ó poco menos en su primitiva posición. Solo habrá ciertas posiciones en que se conserve más derecho, que será mirando del lado del músculo tenotomizado.

He practicado el avanzamiento extirpando un óvalo vertical de conjuntiva levantando el músculo con un gancho y seccionando sus fibras á excepción de unas pocas en el centro; después se pasan dos suturas una superior y otra inferior, de modo que atraviesen la conjuntiva y el borde del músculo por un lado y haciendo correr por el otro la aguja en el tejido subconjuntival hasta cerca del diámetro vertical del ojo. Según se aprieten los hilos será el efecto que se obtenga. El reborde grueso que forma la conjuntiva al apretar los hilos permanece abultado y rojo más de un mes, pero después se disipa lentamente.

CONJUNTIVA

Operación de granulaciones	10
Cauterización de leproma	1
Extracción de cuerpo extraño	2
Extracción de tumores	5
Extirpación de pterygion	12
Peritomia	3
Total	33

Operación de granulaciones.

Contra esta enfermedad rebelde hemos empleado diversos recursos quirúrgicos.

Cauterización ignea.—Este procedimiento sencillo ha sido empleado con frecuencia, tocando cada granulación aisladamente con la punta del galvano-cauterio. Se destruirán en una ó varias sesiones. Sus resultados son buenos. En algunos casos he comprobado la curación.

Este modo de operar sólo debe usarse durante el primer período ó sea de *erupción*. Contra el de *fusión* se usan la

expresión y el cepillado, y cuando hay gran tumefacción del fondo del saco se puede extirpar la porción inflamada.

Expresión.—Es un procedimiento sencillo y eficaz. En esta serie lo he usado una sola vez, pero posteriormente me he familiarizado con él y he obtenido buenos resultados que he consignado en los ARCHIVOS DE LA POLICLÍNICA de 1893.

Es dolorosa á pesar de la cocaína, pero con pinzas apropiadas se practica con rapidez. La expresión ha de ser completa, de lo contrario hay exposición de ver aparecer un brote intenso que produzca lesiones en la cornea.

El *cepillado* produce un efecto análogo á la expresión, pero lo considero inferior como técnica operatoria.

Excisión.—En un caso de conjuntivitis granulosa con hipertrofia notable del fornix superior, particularmente en su parte externa, donde formaba una especie de tumor vascular de base ancha, practiqué la extirpación de un tijeretazo y cauterícé con nitrato de plata. A los seis días se había obtenido la curación con la conjuntiva lisa.

Cauterización de leproma.

Se quemó con la punta del galvano-cauterio un tubérculo de la conjuntiva de O. I, y dos más gruesos de la conjuntiva y de la cornea.

Se obtuvo mejoría temporal; pero luego siguió la enfermedad su marcha progresiva hasta dejar ciega á la enferma.

Extracción de cuerpo extraño.

En estos dos casos se trataba de pedacitos de carbón de la locomotora que habían ido á alojarse en la conjuntiva por detrás del párpado superior. Estaban poco adheridos. Se extrajeron fácilmente con una aguja.

Tumores.

Del fondo del saco inferior de la conjuntiva se extirparon varios tumorcitos redondeados que parecían quistes, duros, elásticos.

A un hombre de 48 años que estaba en el Hospital Mer-

cedes le extirpé de un tijeretazo un tumorcito que tenía en la conjuntiva bulbar de O. I. un poco por debajo de la cornea.

A los veinte días de operado tenía la conjuntiva en ese punto un tinte aplomado. No se hizo examen histológico.

Al hablar de los tumores de la órbita mencionamos uno que empezó por la conjuntiva y luego se generalizó.

Extirpación de pterygion.

El pterygion es fácil de operar. Se toma con una pinza la cabeza y se desprende su inserción á la cornea por tracción en la mayor parte de los casos; pero si opone mucha resistencia se puede disecar con un bisturí ó separar con tijeras.

Desprendido de la adherencia á la cornea se puede dar por terminada la operación, pero la tendencia que tiene á recidivar ha hecho que se imaginen diversos procedimientos con objeto de obtener la cura radical. Solo mencionaré los que he empleado en los doce casos que han sido operados en esta serie.

Dos veces que estaban poco desarrollados me he limitado á desprenderlos de la cornea y abandonarlos, habiéndose obtenido en ellos la curación.

Alguna vez he extirpado la cabeza después de separada de la cornea.

En varios casos después de disecado hasta la base por un tijeretazo á cada lado, se han colocado uno ó dos puntos de sutura para unir la conjuntiva.

En un enfermo usé el procedimiento por arrollamiento de Galezowski que describí en la primera serie por haberlo practicado con frecuencia.

Ahora he empleado varias veces con buen resultado el siguiente procedimiento. Se desprende de la cornea y se diseca hasta la base; se pasa un hilo doble por el centro de ésta, se

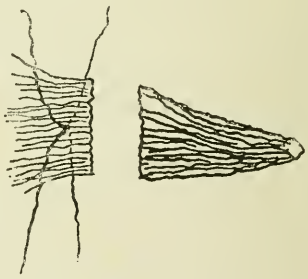

Fig. 66.—Extirpación de pterygion

corta junto á la aguja, y se hacen dos ligaduras bien apretadas en forma de número 8, y se termina extirpando toda la porción libre. Ordinariamente no hay que poner puntos en la conjuntiva bulbar. Por este medio he obtenido buenas curaciones en casos de pterygion muy desarrollado. Los puntos se quitan del 5º al 6º día.

Algunas veces he tocado con nitrato de plata el lugar de inserción á la cornea; pero después esta práctica no me ha parecido conveniente.

Peritomía.

En tres granulosos con pannus generalizado he practicado esta operación en el Hospital Mercedes. En derredor de la cornea se ha extirpado una zona de conjuntiva de 3 á 5 milímetros de ancho. Después he cauterizado una vez con nitrato de plata la superficie cruenta.

En dos casos se obtuvo mejoría, aclarándose algo el pannus; pero en el tercero después de haberse obtenido una ventaja dudosa, la cornea se había vuelto estafilomatosa á los tres meses, y el enfermo se hallaba por consiguiente en peor estado que antes de operarse.

CORNEA

Extracción de cuerpos extraños	11
Cauterización ignea	3
Paracentesis	2
Total	16

Extracción de cuerpos extraños.

La mayor parte de las veces fueron partículas de hierro fundido que se implantaron en la cornea de herreros durante los trabajos al yunque. Estos cuerpos son superficiales, pequeños, anulares, rojizos, y se extraen fácilmente.

En un caso fué un pedacito de carbón, y en otro parecía una cáscara de alpiste.

Estos cuerpos extraños se introducen en los ojos incidentalmente; pero hay otros bastante numerosos, puesto que representan aquí la tercera parte de los casos, que son debidos al uso imprudente de colirios metálicos cuando existen úlceras en la cornea. Tres veces fué una placa blanca formada por el plomo del extracto de Saturno recubriendo la ulceración por completo hasta la superficie de la cornea. En otro caso era el depósito gris, traslucido, probablemente de zinc, por el uso de colirios de esta base.

Estos cuerpos extraños son más difíciles de extraer, porque la capa de plomo es quebradiza, y está además muy adherente; pero sin embargo, pueden desprenderse por completo en una ó dos sesiones.

Cauterización ignea.

Esta operación fué hecha con el galvano-cauterio; una vez para destruir las granulaciones que empezaban á invadir la cornea, y en los otros tres casos para detener la mancha invasora de úlceras infecciosas.

La experiencia nos tiene demostrado, que toda úlcera sucia, de marcha progresiva, que abandonada a sí mismo perforaría la cornea y destruiría el ojo, gracias á la cauterización por el fuego se transforma en simple que cura expontáneamente con la sola condición de mantener la asepsia en la región enferma.

Esto es tan cierto que ningun caso resiste al tratamiento. Las cauterizaciones pueden repetirse en caso necesario hasta dejar bien limpia la úlcera.

Paracentesis.

Se practicó la punción de la cornea dos veces: una para poder curar una úlcera profunda con hernia de la membrana de Descemet; y otra, para dar salida á un hipopión. En el primer caso bastó una simple punción para deprimir la lámina vitrea; pero en el segundo fué necesaria una abertura más ancha para extraer el pus. Este era fluido, y lo hago constar

porque hay casos en que es tan espeso, casi gelatinoso, que se puede sacar de la cámara anterior con una pinza.

***

No haré más que citar un ensayo infructuoso para formar una cornea artificial con la conjuntiva reanversada en un caso de leucoma total.

ESCLERÓTICA

Esclerotomía..... 5

Esclerotomía.

Es la única operación que ataca la cubierta fibrosa. Muchas incisiones para extraer cataratas caen en el límite de la esclerótica. En todos los casos se empleó para combatir el glaucoma. En todos se hizo anterior, haciendo la incisión completa ó dejando un puente central sin cortar.

Una vez se hizo una esclerotomía posterior.

El resultado de todas estas operaciones ha sido nulo. La enfermedad ha continuado su marcha como si no se hubiera operado.

IRIS

Iridectomia..... 9
Iridotomia..... 4
Excisión de hernia..... 7

Iridectomia.

Esto operación se ha practicado para mejorar la vista—*pupila artificial*—en casos de hallarse la normal obstruida por iritis antiguas, ó velada por leucomas. En un enfermo que tenía un pequeño leucoma central con adherencia del íris, se extirpó una porción de esta membrana, obteniéndose excelen-

te resultado. Casi nulo fué en una mujer que tenía leucoma casi total; y mediano en un caso de iritis parenquimatosa con obstrucción pupilar y cámara anterior llena de pus.

También se ha practicado la operación seis veces como tratamiento del glaucoma. En un caso de forma irritativa cicatrizó la herida de la cornea con enclavamiento del iris. El resultado inmediato fué bueno; luego no he vuelto á ver á la enferma, así es que ignoro su estado posterior.

Los demás glaucomatosos sufrían la forma crónica. En uno de ellos cuya vista era $\frac{1}{4}$ y $\frac{1}{3}$, me consta que al cabo de cuatro años el resultado se mantenía bueno, puesto que podía leer el periódico. Este caso era una forma absolutamente crónica; el enfermo sólo se apercibió de su padecimiento por disminución creciente de la vista que no remediaba ninguna clase de espejuelos. Tenía ya excavación de las papilas y decoloración atrófica marcada.

En los glaucomas crónicos es fácil la operación, mientras que en las formas agudas, aparte de ser dolorosa aun cuando se use cocaína, la cámara anterior es tan estrecha que se hace difícil la manipulación del cuchillete; además, el exceso de tensión intraocular hace imposible reducir los extremos del iris seccionado, de modo que es casi la regla el enclavamiento del iris.

Siempre que esté aumentada la tensión intraocular puede originarse un accidente en extremo desagradable: la hemorragia. En esta serie tuve un caso en un adulto de raza blanca á quien practiqué la iridectomia por glaucoma crónico. Al reducir los extremos del iris seccionado apareció el cristalino en la herida; para extraerlo se dilató la incisión de la cornea; pero tan luego como salió el cristalino, fué lanzado también el humor vitreo por una hemorragia de sangre arterial tan considerable y persistente que no llegó á detenerla la compresión hasta pasadas dos horas. Al cabo de algunos días se había cicatrizado la herida y el ojo conservaba su forma y la pupila estaba obstruída.

Iridotomia.

Esta operación consiste en la incisión del iris para formar una pupila, en los casos de estar obstruída la normal, y no ser posible llevar al exterior el iris, como se hace para practicar la iridectomia. Se hace la iridotomia cuando después de la extracción de la catarata queda obstruída la pupila, ya sea por una secundaria espesa ó por exudados de iritis, ó por desviación de la pupila hacia la cicatriz en los casos de hernia.

El manual operatorio se reduce á una incisión en el borde de la cornea de unos 0.^{m}004 que también traspase el iris, á introducir enseguida por el ojal de este último una rama de las pinza-tijeras, mientras que la otra pasa entre iris y cornea, y á seccionar una ó más veces hasta obtener pupila grande.

Los resultados son generalmente buenos y la curación es rápida y sin accidentes. Solo en casos de ciclitis intensas, la abundancia de exudaciones hace difícil ó imposible presentar una pupila limpia.

Excisión de hernia.

Esta sencilla operación debe hacerse con las tijeras solamente pasadas al rás de la cornea. Por pequeña que sea la porción extirpada se obtiene cicatriz deprimida. Si se opera con rigurosa asepsia no hay accidentes que temer.

En esta serie practiqué la operación cuatro veces por hernias consecutivas á extracción de cataratas; dos veces por las debidas á úlceras perforadas, y una por herida penetrante en la cámara anterior.

CRISTALINO

Extracción de catarata	93
„ „ cristalino luxado	1
Discisión de secundaria	12
Total	176

Extracción de catarata.

Esta operación, la más delicada é importante de todas, es la que se practica con mas frecuencia. En esta serie sobre un total de 271 correspondieron 93 á la extracción del cristalino, es decir, una tercera parte de aquella cifra.

La mayoría de las cataratas extraidas fueron corticales con el núcleo duro, amarillento, y las capas corticales blancas, que eran blandas y abundantes cuando eran todavía recientes. Este estado se reconoce antes de operar por su color blanquecino uniforme. Cuando son antiguas toma la catarata un color nacarado dejando ver á veces la forma estrellada del cristalino y la capa blanca es más delgada por haberse reabsorvido parte de la sustancia fluída.

En quince casos la catarata era roja, muy dura. Esta variedad de cataratas requiere una incisión mayor de la cornea que la cortical y suele complicarse de pérdida de humor vitreo por la mayor fragilidad del ligamento suspensorio del cristalino; pero en cambio ofrecen la ventaja de salir de un golpe sin dejar restos, quedando por lo tanto la pupila limpia.

En una extracción de catarata moreno-rojiza, ó séase negra, la pinza de fijación determinó equimósis en la conjuntiva mientras que en la retina se produjeron diversas hemorragias. Las hemorragias conjuntivales, son frecuentes por ser éstos individuos ateromatosos.

Otra particularidad de esta variedad de cataratas es la lentitud con que se reproduce el humor acuoso; así es que muchas veces al terminar la incisión se deprime la cornea y el iris y permanecen en este estado uno ó más minutos.

La cápsula suele presentar placas ó puntos opacos, y está bastante adherida al cristalino, y es dura y resistente de tal modo que la maniobra de la quistitomia suele luxarla sin llegar á romperla. En cambio se extraen con frecuencia envueltas en su cápsula sin que ofrezca apenas resistencia el ligamento suspensorio. En un caso al querer arrancar la cristaloides con una pinza extraje fácilmente todo el aparato cristaliniano.

Las cataratas rojas suelen estar complicadas de lesiones

profundas. En un enfermo que era muy miope existían vastas placas atróficas de la coroides y en otro había atrofia de la papila.

Tres ojos fueron operados de cataratas congénitas: dos en una mujer de 38 años, que había tenido opacidades zonulares que se habían llenado á los 35 años; tenían 0.^{m}008 diámetro por 0.^{m}003 de grueso; la tercera se extrajo á un joven de 18 años que sufría de cataratas congénitas regresivas en que el cristalino estaba reducido de volumen mientras que la cápsula muy engrosada, dura y blanca constituía la opacidad.

En dos enfermos de edad las cataratas se habían hecho regresivas. La de uno de ellos era morganiana; puesta sobre un papel descendía una parte amarillenta dura, mientras que el resto era blanco y fluído; invirtiéndola lo amarillo descendía de nuevo. Rota la cápsula con la que había sido extraída dejó escapar un líquido blanco algo espeso, y quedó al descubierto el núcleo amarillo y pequeño. La cápsula era gruesa. Esta variedad de cataratas son las que con las rojas se extraen más fácilmente en su envoltura.

De cataratas cápsulo-lenticulares ya hemos citado un ejemplo al hablar de las rojas. En éste al hacer la quistitomia durante el primer tiempo se subluxó el cristalino y al hacer luego presiones, salió envuelto en su cápsula, que era dura, resistente, y presentaba en su cara anterior una placa blanca, vellosa, muy gruesa.

Procedimiento.—Un ojo sin otra alteración más que la catarata no necesita preparación los días antes de operarse.

La operación se hará si es posible en un cuarto destinado exclusivamente á este objeto, sencillo y limpio.

Para hacerla se instilan en el ojo cada cinco minutos gotas de una solución de clorhidrato de cocaína al 3% hasta obtener la anestesia que se conoce por la insensibilidad de la cornea al tocarla. Se aflojan las ropas del enfermo, se le acuesta en la mesa y se le cubre el cuerpo con una sábana limpia, la cabeza con una toalla, y otra en el cuello, de manera que sólo quede al descubierto la región en que ha de operarse.

Se lavan los párpados, la nariz, la frente, las cejas y las pestañas con jabón y licor de Van Swieten, empleando pedacitos de algodón salicílico para frotar la piel. La conjuntiva se lava inyectando repetidas veces solución de ácido bórico al 4%, con objeto de barrer las sustancias extrañas que pudiera contener. Se pondrá especial esmero en dejar perfectamente limpia la base de las pestañas.

Los instrumentos serán de platino si es posible, y se tendrán sumergidos en alcohol, para irlos quemando en el momento en que hayan de usarse.

Obtenida la anestesia del ojo, se operará del siguiente modo; mientras un ayudante mantiene abiertos los párpados comprimiéndolos contra el borde óseo de la órbita.

Primer tiempo.—Se coloca el cirujano por detrás de la cabeza del enfermo. Con la pinza de dientes se toma un pliegue de la conjuntiva bulbar sobre el diámetro horizontal cerca del borde interno de la cornea para fijar el ojo. Con la mano libre que será la del mismo lado del ojo que se opera se toma el cuchillo de Graefe con el filo dirigido hacia el borde superior de la cornea; se introduce la punta en el mismo borde por el lado temporal á la altura del diámetro horizontal; se dirige primero oblícuamente abajo y adentro; llegado á la altura de la pupila se lleva la punta contra la catarata para rasgar la cápsula; vuelve á ponerse la hoja paralela al iris, se hace la contrapunción un poco por encima del diámetro horizontal y se termina el corte sin separarse del borde. Todo el corte se hará con movimientos suaves de vaiven del cuchillo para que el desequilibrio de la presión interna no sea brusco. Se abandonan después los párpados y se deja el ojo reposar un momento.

Segundo tiempo.—Se mantiene separado el párpado superior con la mano izquierda y con el pulgar de la derecha se ejerce una presión suave y continuada sobre el borde inferior de la cornea á través del parpado. Esto es lo suficiente para que asome la catarata en la herida. La salida del cristalino ha de ser también lenta; y la presión continuada aun después

hasta obtener la salida de las masas blandas que suelen quedar detrás.

Mientras se extrae la catarata es bueno tener en la mano que sostiene el párpado superior la cucharilla para ayudarse si fuese necesario á separar el iris ó á extraer los restos opacos que puedan quedar adheridos á la cápsula.

Abandonados los párpados, el iris que se hernia al salir la catarata, vuelve al interior quedando otra vez la pupila central y redonda, y de no ser así se entreabrirá la herida con un estilete para librar el iris si estaba aprisionado en los extremos de la incisión.

En las dos terceras partes de las extracciones de esta serie se instilaron después de sacado el cristalino varias gotas de un colirio de

Sulfato de eserina...	0.10	gramos
Agua destilada de rosas.....	10	,,
Licor Van Swieten.....	X	gotas.

Apesar de haber quedado redonda y central la pupila, además de contraida por la acción del aire y del colirio en esa dosis bastante elavada he visto producirse hernias en siete operados desde el 2º al 9º día. Por el contrario en otros que no se usa, tampoco se prolapsa el iris. De modo que sin negar que puede tener alguna eficacia, estoy convencido que su acción es muy limitada y que la verdadera causa de las hernias es desconocida. Por eso hemos abandonado últimamente el empleo de dicha sustancia.

Se termina lavando nuevamente la conjuntiva con la solución bórica y aplicando un vendaje compuesto de una rodaja de algodón salicílico sujeto á la cara con por tres tiras de esparadrapo bien adhesivo.

Por este procedimiento no se emplean en los casos felices más que dos instrumentos, y si son como yo acostumbro, la pinza de platino previamente puesta al rojo, y un cuchillo nuevo, no es posible una infección por este medio. No se puede tener igual confianza en la acción de los lavados. En un ojo sano se obtendrá limpieza suficiente para la curación

sin accidentes; pero en un ojo previamente infectado, aunque sea ligeramente, como una conjuntivitis granulosa en período de calma, un triquiasis parcial, una dacriorrea moderada etcétera, se originarán graves complicaciones. En tales casos se aseptizará la región después de dos meses de inyecciones con solución bórica al 4 %, de sublimado al 1/4000 ó 1/3000, ó alternándolos con otras diversas.

Se necesitan por lo menos dos ayudantes para operar cómodamente: uno que separa los párpados y cuida del instrumental y otro que concentrará la luz sobre el ojo con un gran lente de 5 a 6 dioptrias.

Terminada la operación se lleva al enfermo á su cama por sus propios piés ó se le deja sentado en un sillón si lo prefiere. Se le deja un timbre á mano y puede quedar solo.

Durante el primer día se le darán líquidos y sopa por alimentos; pero desde el segundo se le pueden dar algunos alimentos sólidos fáciles de masticar y de digerir.

La primera cura se hará el tercer día, y desde este ó desde el quinto se le suprimirá el vendaje.

Complicaciones inmediatas.—Ahora entraremos en detalles de los accidentes y complicaciones sobrevenidos en la serie de operaciones correspondientes á esta estadística.

Blefarostato.—El blefarostato es un instrumento más que introducir en el ojo sin que ofrezca ventajas sino más bien puede agravar ciertos accidentes, como sucede con la pérdida del humor vitreo. Ordinariamente un ayudante separa los párpados durante el primer tiempo y los afloja suavemente al terminarlo; pero cuando el enfermo hace fuerte contracciones con el orbicular este medio es difícil y entonces conviene recurrir al blefarostato.

Posición.—Para trazar buenos cortes con el cuchillo de Graefe encarecemos guardar siempre la misma posición respecto al enfermo y por lo tanto la conveniencia de hacerse ambidiestro. Esto puede lograrse mediante ejercicios hechos en papel en que se haya pintado la cornea haciendo que el

corte siga la línea de la circunferencia dibujada, ó mejor aun practicando en cadáveres cuando sea posible.

Queratomía.—La incisión preferible debe seguir el borde de la cornea en una extensión de los 2/5 de la circunferencia. A través de esta abertura pasan bien las cataratas. Sin embargo, en las rojas acostumbramos á incindir hasta la mitad de la circunferencia; pero esto no deberá hacerse mas que en los enfermos tranquilos, pues en aquellos que hacen contracciones violentas del orbicular y de los músculos del ojo he visto á veces saltar la catarata prematuramente y perderse enseguida alguna cantidad de humor vitreo.

Para incindir la cornea se coloca la pinza de fijar en el diámetro horizontal interno del ojo tomando un pliegue espeso de la conjuntiva, y se introduce el cuchillo por el lado opuesto de la cornea dirigiendo primero la punta hacia abajo, con objeto de que resulte tan larga la incisión por el lado de la cámara anterior como por el lado exterior.

La contrapunción se hará un poco por delante de lo que se crea ser el borde, pues debido á que se mira á través de la cornea que hace el oficio de lente puede haber un error de apreciación, y aparecer la punta del cuchillo en la esclera á unos 0.^{m}002 por fuera del borde de la cornea.

Colgajo.—Después de hecha la contrapunción se terminará el corte por movimientos suaves, de modo que no sea brusco el desequilibrio de la presión interna. Al terminar el corte debe dirigirse hacia adelante el filo, para no formar colgajo de conjuntiva que si bien no ofrece obstâculo á la curación suele dificultar algo las maniobras operatorias ú obligar por lo menos á dedicarle alguna atención para que no se interponga en los labios de la herida corneal.

Cuando el colgajo conjuntival se empieza á trazar desde la contrapunción se forma una bolsa líquida debajo de la mucosa por el humor acuoso que se escapa de la cámara anterior. En estos casos se continuará empujando el cuchillo hasta atravesar la conjuntiva y entonces se vaciará el humor acuoso al exterior.

Durante las manipulaciones de extracción se mantendrá el colgajo conjuntival invertido sobre la superficie de la cornea, y después de terminada se le colocará cuidadosamente en su posición normal de modo que quede estirado y recubriendo el corte.

Habitualmente practicamos la incisión en el borde superior de la cornea con objeto de que los pequeños movimientos de pestañeo no tengan acción directa sobre la herida, así como para que quede oculta la cicatriz cuando no sea lineal, y en fin para que el coloboma quede escondido tras el párpado superior en los casos que haya que recurrir á la excisión del iris. Todas estas ventajas compensan la dificultad que oponen al manual operatorio los enfermos indóciles que no aciertan á dirigir la pupila hacia abajo.

Cinco veces se hizo la queratomia inferior; en tres de ellos para hacer estudios comparativos con la superior, y en dos como punto de elección. El primero de éstos por tener el enfermo los ojos muy hundidos, y en otro que tenía la catarata luxada en la cámara anterior y en cual preveía dificultades para extraerla. También convendría hacer la incisión inferior en enfermos que se sabe son indóciles.

Retención de la catarata.—Si después de terminado el corte se notare que la catarata no asoma en la herida por los movimientos suaves en el borde de la cornea opuesto á la incisión, se deberá, ó á que la cristaloides no ha sido desgarrada, ó á que la incisión es pequeña para permitir el paso de la catarata. En caso de duda se hará nuevamente la quistitomia, y si á pesar de eso no se lograse hacerla salir habrá que decidirse á agrandar la incisión de la cornea por uno de sus extremos. Se introducirá una tijera fina de punta roma de modo que se obtenga un agrandamiento de un par de milímetros.

Este accidente aunque desagradable, tiene fácil remedio, sin consecuencias, porque la parte cortada con las tijeras cicatriza rápidamente.

Hemos dicho que la incisión de los 2/5 de la circunferencia de la cornea es de extensión suficiente para que las cata-

ratas corticales salgan con facilidad. Es conveniente, en efecto, que la catarata atraviese la herida sin contundir los bordes para que la cicatriz pueda hacerse rápidamente.

En la variedad roja, que es voluminosa, ó las cápsulo-lenticulares, es preferible que la incisión llegue hasta $\frac{1}{2}$ de la circunferencia corneal. Debe hacerse así desde el principio, para no verse en el caso de tenerla que dilatar.

En cataratas blancas de personas jóvenes producidas por traumatismo he limitado las incisiones á $\frac{1}{3}$ y hasta algo menos de la circunferencia de la cornea. En esta edad en que no existe núcleo ó es pequeño, son inútiles las grandes aberturas, pues las opacidades son más ó menos fluídas, y se pueden extraer por presiones repetidas, y si quedasen restos en la cámara anterior se abandonarán sin temor á la reabsorción.

Cicatriz.—La herida de la cornea cicatriza más rápidamente en los jóvenes; pero la mayor parte de las operaciones de catarata se practican en viejos, así es que en éstos nos interesa particularmente estudiarla. En los casos buenos de extracción se ven bien adheridos los labios de la herida á las 24 horas, y unidos por una linfa tan perfectamente transparente que es difícil reconocer la herida; pero la prueba de que se halla obturada la abertura es la existencia de cámara anterior.

En la mayor parte de los enfermos á las 36 horas se ve formada la cicatriz. Ultimamente he dejado transcurrir períodos de tres á cinco días antes de levantar la venda y en ellos por lo tanto no he podido fijar con alguna precisión la época de la formación de la cicatriz.

Los labios de la herida se adhieren primero por el tejido propio de la cornea siendo más lenta la unión del epitelio. Por esta circunstancia no conviene suprimir pronto la venda, porque la conjuntivitis que de ordinario aparece deposita mucosidades en la canalita que queda por la parte anterior de la cicatriz, y dificulta que esta se complete.

Hernias del iris.—En ciertos casos el iris se relaja poco después de la operación y se interpone en la herida, ó bien

queda aprisionado en ella después de la salida de la catarata; el hecho es que queda enclavado y es un obstáculo á la cicatriz. Todavía puede considerarse una fortuna que el enclavamiento no se pase á ser hernia, es decir que aparezca el iris al exterior en extensión más ó menos considerable. En tales casos no puede obtenerse cicatriz por primera intención, sino que se forma por la cornea, el iris y un barniz que la recubre, y muchas veces por la conjuntiva también.

Aunque las hernias sean voluminosas no por eso dejan de hacerse sólidas las cicatrices, y los extremos de la incisión extrangulan cada vez más el iris interpuesto hasta reducirlo, y atrofiar la porción exterior hasta borrarla; de tal manera que es sorprendente ver como desaparecen algunas hernias.

Una cicatriz normal solo deja una línea blanca perceptible cuando está sobre la cornea, pero inapreciable cuando la incisión se hizo en el borde. Si ha habido hernia quedará una ectasia morena, que puede quedar reducida hasta una simple mancha oscura.

Quistitomia.—Practico la desgarradura de la cristaloides con la punta del cuchillo, después de haber hecho la punción; pero no siempre logro incindirla, aunque llega á veces á luxarse empujada por el cuchillo. En estos casos hay que hacer enseguida la contra punción y terminar el corte antes que se vacíe el humor acuoso, pues no existiendo cámara anterior seria imposible trazar con limpieza el primer tiempo.

Así es que después de un momento de reposo hay que emplear un tiempo en practicar la quistitomia con uno de los instrumentos destinados á este uso. La desgarradura de la cápsula se hará en gran extensión y en dos direcciones con una forma más ó menos crucial.

Hemorragias.—Un obstáculo desagradable durante el curso de una extracción de catarata es una hemorragia en la cámara anterior que oculta la pupila y por consiguiente la catarata, y obliga á continuar á tientas la operación. De la conjuntiva ó del iris puede proceder la sangre. En el primer caso puede evitarse trazando el colgajo en el borde de la cornea

ó algo sobre esta membrana pero sin tocar á la conjuntiva, y en el segundo queda evitada practicando la extracción simple. La hemorragia es á veces bastante considerable para obligar al cirujano á repetidas manipulaciones para desalojar la sangre del campo operatorio. Se ha dicho que en una buena extracción de catarata no debe derramarse una sola gota de sangre; y en efecto, solo así se pueden llenar las condiciones de sencillez, elegancia y seguridad.

Las hemorragias procedentes del iris suelen ser abundantes en algunos casos, y aun después de terminada la operación continúa depositándose en la cámara anterior. Así sucedió en el padre de un compañero, en quien se vió al levantar la venda toda la cámara anterior llena de sangre y todavía á los quince días tenía depositada en el tercio inferior la parte sólida en tanta cantidad que rechazaba hacia atrás el iris, dando á la cámara anterior mayor profundidad de la habitual.

Luxación.—Al hacer la quistitomia con la punta del cuchillo durante el primer tiempo se nota á veces dureza en la cápsula y sin poderla desgarrar se ve hundirse el cristalino por la presión. Estas sub-luxaciones no ofrecen gravedad, así como tampoco las que también determina el quistitomo. Recuerdo un caso de catarata roja en que se luxó el cristalino en dirección opuesta á la incisión, y en el cual no tuvo el menor obstáculo la extracción por haber tenido la precaución de volver á su sitio la catarata arrastrándola con la punta del quistitomo. En otro sujeto fueron menos felices las manipulaciones porque al luxarse el cristalino apareció el humor vitreo en la herida y tuve que terminar rápidamente la operación extrayéndolo con la cucharilla desde el punto donde se había alojado.

Solo en un caso tuve ocasión de extraer una catarata completamente luxada en la cámara anterior. Se hizo queratomia inferior. En las maniobras de extracción se deslizó á su sitio normal de donde la extraje también con la cucharilla, habiéndose perdido una pequeña cantidad de humor vítreo. Esta catarata era dura y pequeña.

Desgarradura del iris.—En un enfermo produjo la catarata al salir la desgarradura del esfinter del iris; pero este accidente es muy raro puesto que dicha membrana se deja distender fácilmente.

Iridectomia.—En quince casos se hizo la iridectomia. Se hizo este tiempo de la operación solamente cuando se consideró indispensable ó conveniente para terminarla felizmente. La incisión de la cornea algo corta ha obligado á excindir el iris por el pequeño obstáculo que éste oponía á la salida del cristalino. En dos enfermos se hizo la iridectomia involuntariamente durante el primer tiempo porque habiéndose vaciado el humor acuoso se puso el iris delante del filo del cuchillo.

También me he visto obligado á iridectomizar los ojos cuando al hacer presión se desliza la catarata por detrás del iris sin asomar en la herida, produciéndose de ese modo una subluxación. En tales casos es conveniente para evitar accidentes mayores abrir una brecha al iris que permita salir fácilmente el cristalino.

En fin, he practicado la iridectomia en todos los ojos de tendencia glaucomatosa. Después de extraída la catarata el iris puede afectar tres disposiciones: 1° vuelve á su posición natural; 2° se deprime y arruga en la cámara anterior; 3° queda herniado. Lo natural, lo que habitualmente se observa es el primer caso: á los pocos momentos de dejar el ojo en reposo después de extraído el cristalino, se verá entreabriendo los párpados el iris terso y brillante con la pupila central y reformada la cámara anterior, al menos en parte. En este grupo caben las cataratas corticales que son las más frecuentes. En cambio, en los individuos ateromatosos que sabemos sufren cataratas rojas se verá después de la extracción el iris en su sitio pero deprimido, desigual y abollado el colgajo de la cornea por la falta de humor acuoso que es tan lento en producirse que no vuelve á llenar la cámara anterior hasta pasados varios minutos y no lo está muchas veces en el momento de poner el vendaje. En el tercer grupo se incluyen los casos en los cuales á pesar de una cuidadosa operación sin accidentes y en que

se reduce el iris con esmero se le verá inmediatamente ó después de un momento aparecer de nuevo al exterior, sin que á pesar de toda suerte de tentativas se le pueda retener en la cámara anterior. Estos enfermos sufren habitualmente una forma de cataratas diferentes á los tipos anteriores. Son opacidades que principian por el núcleo y que dan al cristalino un tinte verdoso que revela un trastorno en la secreción ciliar, cataratas que toman al completarse un tinte blanquecino pero nunca el aspecto nacarado de las cataratas corticales. Esta clase de ojos que tienen una tendencia glaucomatosa que revela el desequilibrio notable de la presión intraocular, lanzando hacia fuera el iris al terminar el corte y cuantas veces se le haga entrar, así como mantiene entreabierta la herida por más que sus bordes estén limpios de toda sustancia extraña.

En los ojos de tendencia glaucomatosa debe hacerse iridectomia, si no se quiere verlo herniarse al levantar el vendaje. Dicho estado pasa á veces desapercibido y no se reconoce hasta después de concluida la operación. En este momento la iridectomia es de ejecución delicada, sobre todo si el enfermo está intranquilo, lo que también es frecuente en estas cataratas, porque es fácil que el dolor que ocasiona la sección del iris determine movimientos bruscos que derramen humor vitreo.

Extracción de la cristaloides.—En dos enfermos de cataratas negras se extrajo el cristalino envuelto en su cápsula. En ambos se perdió alguna cantidad de humor vitreo inmediatamente después de sacado el cristalino. En ambos la punta del cuchillo no pudo desgarrar la cápsula durante el primer tiempo, y como la catarata no salía á la presión, hubo que repetir la quistitomia, prolongar la incisión de la córnea y practicar la iridectomía. La envoltura del cristalino era tan resistente que á pesar de tanto traumatismo permanecía intacta.

En otro caso de catarata también negra, se logró después de varias tentativas romper la cápsula y extraer la lente; pero quedaba ocupando gran parte de la pupila la cápsula opaca.

Al levantar un coágulo que estaba junto á la herida de la córnea ví que estaba adherído á un colgajo de la cápsula interpuesto en aquella y colgando por fuera del ojo. Por tracción desprendí una buena parte de aquella membrana, pero con ella empezó á salir humor vitreo, lo que me impidió retirarla en su totalidad.

En *Archivos de la Policlínica* de 1893 publiqué una nota sobre las indicaciones de la extracción del cristalino en su cápsula, que se reducen á los casos de cataratas rojas en que se desprende fácilmente la lente de su ligamento suspensorio, y á las cataratas líquidas que poseén también envoltura resistente y fácil de desprender entera. Pero la salida frecuente de humor vitreo desanima para hacerla más á menudo.

Hernia del cuerpo vitreo.—En un caso después de la extracción asomó en la herida el humor vitreo. Se puso el vendaje. En otro, una señora que se creyó pasmada á las 6 horas de la operación y que por este motivo tuvo vómitos, se produjo la procidencia total del cuerpo vitreo y una regular hemorragia.

Salida de humor vitreo.—En algunos casos al terminarse el corte aparece el cuerpo vitreo en la herida ó se derrama, y entonces he penetrado con la cucharilla para extraer la catarata. En efecto, en dichos casos ya no sale expontáneamente sino que se luxa hacia atrás y primero se vaciaría el ojo que verla salir por presiones; no queda por consiguiente otro recurso más que ir decididamente á buscarla. Se logra de este modo muchas veces sacarla sin gran pérdida de líquido. Por supuesto, que en la mayoría de estos casos sale la catarata envuelta en su cápsula. La causa primitiva del accidente se debe á la fragilidad del ligamento suspensorio del cristalino que libra paso al humor vitreo.

Este accidente se presentó en 16 % de los casos de esta estadística. La cantidad derramada varió entre una pequeñísima cantidad y una cuarta parte de la cantidad total. El momento de producirse la pérdida ha sido al salir el cristalino ó durante las manipulaciones para extraerlo. En un caso,

sin embargo, se derramó al terminar el corte de la córnea.

He visto producirse este accidente con mayor frecuencia en las cataratas rojas que en las corticales.

En un enfermo se produjo la pérdida durante la limpieza de la cámara anterior después de extraida la catarata. En otro por la presión sobre el huevo del ojo, para extraer el cristalino. En otro caso por desequilibrio brusco, habiéndose hecho una gran incisión de la córnea. De aquí se desprende una enseñanza práctica, y es que la incisión de la córnea debe hacerse con lentitud y proporcionada al diámetro de la catarata. Por otra parte, las presiones para expulsar la lente han de ser suaves, y si no encajase en la herida, debe repetirse la quistitomia ó agrandar la incisión de la córnea, pues la cápsula ó la córnea serán probablemente el obstáculo para la expulsión.

En cinco casos en que se extrajo la catarata envuelta en su bolsa, se complicó con este accidente. Creo que si no en todos, en la mayor parte de ellos el cristalino había sido movido de su posición. En otros cinco casos se hizo constar que la catarata había sido luxada con la punta del cuchillo, durante el primer tiempo ó con el quistitomo al hacer la desgarradura independientemente. En un enfermo se perdió humor vitreo al extraerle la catarata previamente luxada en la cámara anterior.

En toda esta série de casos, la luxación del cristalino, y por lo tanto, la desgarradura de la zonula de Zinn, ha sido causa de procidencia de humor vitreo. La comprobación de este hecho, indica que la quistitomia con la punta del cuchillo durante el primer tiempo, es peligrosa para las cataratas muy duras, las que se forman del núcleo hacia la cápsula, en las que esta envoltura resiste, mientras que la zónula es tan frágil que se rompe á la menor presión y encaja por lo tanto el cristalino en el humor vitreo facilitando así la salida de dicho líquido de su sitio. En las cataratas corticales este procedimiento de quistitomia rara vez determina el accidente que nos ocupa, y por consiguiente conviene usarlo de preferencia en estos casos.

Un caso particular de salida de vitreo me ocurrió en una hermana de la Caridad, ateromatosa, á quien extraje una catarata roja, según mi procedimiento habitual. La catarata saltó con fuerza, y detrás de ella se precipitó al exterior bastante cantidad de líquido. Este era tan fluido, que me pareció ser humor acuoso. Después de un momento de reposo, abrí cuidadosamente los párpados, y ví con sorpresa que los labios de la herida estaban en perfecta coaptación, y que existía cámara anterior, en cuyo centro estaba la pupila redonda y contraida.

Deformación de la pupila.—Lo natural después de extraida la catarata, es que el iris vuelva á colocarse en su posición normal con la pupila contraida. Hay ciertos casos en que á pesar de una limpieza cuidadosa, queda la pupila algo deformada, piriforme. No es raro que al cabo de algunas horas se hernie en la dirección que indica la deformación pupilar. La eserina no es un recurso seguro para evitarlo.

En los casos de pérdida de humor vitreo, siempre queda la pupila deformada, unas veces en forma de hernia, y otras más frecuentes todavía, la parte del iris que corresponde á la incisión es lanzada profundamente al cuerpo ciliar donde permanece de un modo definitivo, quedando la pupila en forma de ancha media luna abierta del lado de la incisión.

Hemorragias.—Es raro que se produzcan en el curso de la operación. Si se hace el corte sobre la córnea no se verterá una sola gota de sangre. En cambio, un colgajo de conjuntiva ó la excisión del iris llenarán de sangre y velarán el campo operatorio, dificultando las manipulaciones ulteriores. Este accidente es muy común en el procedimiento de Graefe.

Hay otras hemorragias muy raras. En un viejo ateromatoso la pinza de fijar determinó un vasto equimosis en la conjuntiva, tan pronto como se aplicó, y una retinitis apoplectiforme, sin que durante la operación hubiese otra complicación que una pérdida insignificante de humor vitreo al extraer la catarata en su cápsula.

Al extraer cataratas glaucomatosas han aparecido algunas

veces hemorragias fulminantes graves á diversos profesores, pero no hacemos más que citar la complicación porque ningun caso de esta índole se tuvo en esta serie.

Vista coloreada.—La mayor parte de los operados ven los objetos teñidos de rojo ó violeta, algunas veces de color más ó menos azul. En los días siguientes se desvanece este fenómeno hasta desaparecer.

Accidentes remotos.—Después de colocada la venda pueden aparecer numerosos accidentes que se muestran á las pocas horas ó al cabo de varios días. Haremos la descripción de los que hemos observado en esta serie.

Dolor.—Tan luego como pasa la acción de la cocaina aparece dolor producido por el traumatismo de la conjuntiva y de la córnea. En los casos felices apenas existe dolor después de la operación en algunos enfermos; pero en la mayor parte de los operados, se muestra un dolor moderado por espacio de seis ú ocho horas. El dolor toma generalmente el aspecto de hincadas. En algunos enfermos en quienes la operación se hizo correctamente y sin el menor accidente, el ojo ha permanecido en completo reposo sin que aquejase dolor ó sólo una molestia pasajera, se han obtenido excelentes curaciones. En otros hasta las 5 ó 10 ó 12 horas hubo dolor lijero.

El ojo indolente prueba una cicatrización normal; un dolor moderado pero que no pase de 15 horas tampoco es obstáculo á una buena cicatrización. En un ojo indolente puede presentarse una hernia del iris sin que revista gravedad. Pero la mayor parte de las veces que se prolapsa el iris, se inyecta la conjuntiva, se abre la herida, y suele infiltrarse la córnea en esa parte, porque la porción herniada dificulta la nutrición de dicha membrana, que se pone opalina sin que sea grave el accidente.

El iris suele inflamarse, y cuando la inflamación es intensa sobrevienen dolores agudísimos y prolongados.

Cambio de venda.—Ya se sabe que uso por venda una rodaja de algodón salicílico, fija con tres tiras de esparadrapo que se adhieren á la frente, la mejilla y la naríz.

La primera venda, que se mantiene tres días aplicada al ojo, debe ir acompañada de otra semejante para cubrir el otro ojo, de manera que ambos permanezcan tranquilos y cerrados los párpados para obtener pronto la curación y de primera intención. El cubrir el ojo no operado es una buena práctica, pero no indispensable para obtener buenas curaciones.

Para hacer la primera cura se tendrá al operado acostado ó recostado en un sillón, se desprenderán despacio las tiras del esparadrapo de Mead de una pulgada de ancho que uso, porque es más adhesivo que el comun, y se recomendará al enfermo permanecer con los párpados cerrados y sin contraerlos. El algodón estará mojado por las lágrimas y contendrá algunas mucosidades por regla general. Se lavará toda la parte externa con licor van Swieten, y lo mismo las pestañas de las que se desprenderán cuidadosamente las mucosidades que puedan tener adheridas. Entreabiendo después ligeramente los párpados, se bañará la conjuntiva con la solución de ácido bórico al 4%. Lo natural es que la conjuntiva esté hiperemiada, la córnea trasparente y la cicatríz formada, casi invisible á simple vista. Sin hacer mover mucho el ojo, pero ya tranquilizado por el buen estado de la cura es prudente volver á cubrir el ojo operado, por dos días más con una venda igual á la primera. Al 5º día estará la cicatríz bastante buena para permitir sin riesgo hasta un viaje en ferrocarril; del 5º al 6º día, en efecto, suelen abandonar muchos enfermos la clínica sin que hasta hoy haya ocurrido accidente lamentable. Un enfermo que al 6º día aun no tenía cámara anterior se retiró á Guanabacoa é hizo frecuentes viajes á esta ciudad antes que se rehiciese dicha cavidad.

Después de suprimida la venda se recomienda á los operados llevar espejuelos ahumados hasta que desaparezca la inyección conjuntival. El ojo que al suprimir la venda sólo tiene hiperemia moderada de la mucosa, sufre conjuntivitis, bastante intensa á veces, desde que se pone en contacto del aire. Este hecho es constante.

En los casos normales puede dejarse el primer vendaje hasta una semana sin inconveniente; así lo he hecho en casos en que he tenido que abandonar el enfermo después de operado, recomendándole quietud y á los familiares levantar el vendaje á los seis ú ocho días.

Los enfermos duermen poco ó nada la primera noche preocupados con las emociones del día, pero por regla general después del primer sueño, despiertan tranquilos y sin dolor y ya calmado el sistema nervioso aguardan pacientemente el día de la primera cura. Pero en los casos en que hay dolor pasadas 20 horas, que el enfermo se queje de tensión en el ojo, sensación de cuerpo extraño ó cualquier otro fenómeno anormal, debe levantarse enseguida la venda, lavar cuidadosamente y examinar todas las partes de la región operada. Pueden ser la causa del malestar, pestañas invertidas ó caidas en la conjuntiva, simple retención de lágrimas, hernia del iris ó una infección. A estos accidentes se pondrá remedio del modo que explicaremos sucesivamente.

Falta de cámara anterior—Minutos después de la operación se forma la cámara anterior, pero se vacia con facilidad porque los movimientos del ojo pueden separar los bordes de la herida. A las 24 horas ya se ha formado un cemento de linfa plástica que cierra la herida y queda definitivamente formada la cámara anterior. En algunos casos, menos felices puede prolongarse la cicatrización; así en dos enfermos de esta serie no se formó la cámara anterior hasta el octavo día, viéndose hasta entonces el iris en contacto con la cara posterior de la córnea, y conservando su pupila central. A pesar de parecer formada la cicatríz, creo que el accidente obedece á la interposición entre los labios de la herida de un colgajo de cápsula que no se ve por ser transparente. Solo por la presencia de un cuerpo extraño muy fino me explico esa falta prolongada de la cámara anterior, que indica la existencia de una abertura que deja escapar el humor acuoso. En uno de estos enfermos se produjo al 8° día prolapso del iris.

Algunas veces puede ser doloroso este estado, tal vez por

tracciones de la cápsula aprisionada en la cicatriz sobre la glándula ciliar.

Hernia del iris.—Este accidente ha ocurrido aproximadamente en una quinta parte de los casos operados. En la mayor parte de las extracciones no se presentó ningún accidente por parte del iris, ya se sacase la catarata en su cápsula ó fuera de ella.

En dos operaciones correctas se presentó la hernia el 2° día; cinco veces se produjo al 3r día, dos el 4° día, tres el 5°, dos el 7° y una el 9°. En casi todos la operación se había hecho sin accidentes y antes de poner el vendaje se vió la pupila central y redonda.

En muchos casos por consiguiente escapa la causa de las hernias. En ojos cuyas cataratas se han extraído bien y rápidamente y cuyo iris queda contraído en su posición normal en el momento de colocar el vendaje, y que permanecen después inmóviles en su lecho y que cumplen con exageración la inmovilidad relativa que se les aconseja, suelen presentarse hernias. Por el contrario, otros inquietos, atacados de insomnio ó subdelirio, que conversan mucho, y que mastican desde el primer día, y que se levantan solos de la cama, (entre ellos recuerdo uno atacado de enteritis que durante las primeras 24 horas después de la operación fué al escusado quince veces) curan perfectamente sin prolapsus del iris ni ningún otro accidente.

La hernia es indolente la mayor parte de las veces y aparece sin que el enfermo se aperciba. Solo al quitar el vendaje acusan la sensación del cuerpo extraño. A veces se produce bruscamente con un chasquido que acusa el enfermo generalmente con motivo de un esfuerzo para orinar, para sentarse, etc.

La hernia puede ser desde el momento en que se forma como una cabeza de alfiler ó mucho mayor. Con frecuencia aumenta de tamaño en los días siguientes. Algunas veces forma una bolsa negra casi tan grande como un frijol. En cambio, cuando la hernia es pequeña desde el principio y se

mantiene así, se la ve disminuir en los días siguientes por los progresos de la cicatriz hasta desaparecer de la parte exterior y quedar reducida á un enclavamiento. En las grandes hernias es lanzada al exterior la tercera parte ó la mitad del iris, comprendiendo á veces el mismo borde pupilar, que puede ser incluído en la cicatriz, quedando por lo tanto el resto del iris muy distendido formando una pantalla opaca imperforada.

El tratamiento de las hernias es difícil. Si al terminar la operación la papila está desviada hacia la herida es casi seguro el prolapsus aunque se instilen en el ojo gotas de una solución de

Sulfato neutro de eseria. . . . . 0. gr. 10
Ag. dest. de rosas. 10. 00

así es que lo mejor es cortar la porción que se hernia, pero esto es lo más de las veces difícil ó imposible por el estado de irritabilidad del ojo á pesar de la cocaína, que las nuevas manipulaciones podrían exponer á prolapsus del humor vítreo que es más desagradable.

Reducir con la espátula un iris que tiende á salir es todavía más peligroso y expuesto al mismo accidente. Solamente cuando está prendido en un extremo de la herida se podrá reducir con instrumentos, y se logrará con solo separar los labios de la incisión querática de modo que el iris vuelva expontáneamente á su posición.

Si la hernia se forma en los días siguientes será imposible reducirla. Entonces no queda más recurso que excindirla ó abandonarla. Las he extirpado el 3º, 4º y 7º día; en una enferma la excisión á los doce días dió lugar á una infección que acabó por panoftalmia. Este caso desgraciado por un lado, y por otro la inocuidad de las hernias me han decidido á no extirpar más que aquellas que aumentan mucho de volumen, deformando la cornea y obstruyendo la pupila. Pero en la mayoría de los casos las hernias permanecen pequeñas y en otros disminuyen atrofiándose el pequeño prolapso extrangulado por la cicatriz.

En definitiva. el resultado de una hernia abandonada á sí

mismo es generalmente bueno, la vista se conserva bastante buena y no hay peligro ulterior.

Pero si es voluminosa la hernia ó desvía mucho la pupila, ó molesta por el roce contra el párpado se extirpará de un tijeretazo previa una exquisita limpieza del ojo y de los instrumentos, y se colocará un vendaje oclusivo.

Supuración de la cornea.—Esta complicación, una de las más temibles que puede sufrir un ojo operado, es hoy día muy rara. En todas las séries he tenido un solo caso. Hallándome de paso en Cárdenas, operé en el Hospital á un negro africano, de cataratas duras en ambos ojos. La mesa de operación se colocó en un corredor, donde se percibían las emanaciones de una letrina próxima. La cara del enfermo y las conjuntivas se lavaron con una solución bórica al 4 %, y en otra igual se sumergieron los instrumentos. Se operó primero el ojo izquierdo; terminado el corte de la cornea, se dejó el cuchillo en el canto de la mesa. Enseguida se operó el ojo derecho con los mismos instrumentos. No hubo accidentes inmediatos. Vendaje.

Al 2º día, el ojo izquierdo estaba bien; pero con solo entreabrir los parpados del lado derecho salió abundante cantidad de pus blanco y fluido. La cornea estaba infiltrada á tal punto, que había tomado color blanco uniforme, se reblandeció y se eliminó. La infección ganó las partes profundas, y el ojo quedó atrofiado.

No hay duda que la infección fué llevada por el cuchillo al 2º ojo operado.

Conjuntivitis.—La inflamación de la conjuntiva es una contraindicación formal de la operación, porque la mucosa es probablemente el punto de partida de las infecciones en muchos casos. En el Hospital Mercedes, operé, sin embargo, un hombre que padecía conjuntivitis crónica, á quien suprimí el vendaje â las 24 horas para hacerle lavados conjuntivales, y curó sin accidentes; pero no debe operarse en tales condiciones, siempre que pueda demorarse la operación.

Cuando se descubren los ojos al 3º ó 4º día, solo se vé en

la conjuntiva una inyección periquerática moderada, y algún equimosis ó desgarradura producida por la pinza de fijar.

El ojo que ha estado cubierto durante tres ó más días, al sufrir de nuevo el contacto del aire, es casi siempre atacado de conjuntivitis. De moderada intensidad por regla general, se reduce á hiperemia de la mucosa con ninguna ó escasa secreción; solo en un caso ví presentarse abundantes mucosidades.

Iritis.—Es una de las complicaciones más frecuentes de la operación; en esta serie se presentó 23 veces, es decir, en una cuarta parte de los casos. La mayor parte se hallaban rodeados de malas condiciones higiénicas; la mitad en el hospital general, y el resto en casas particulares, que casi todas eran de familias pobres.

La causa de esta infección ha sido desconocida. La limpieza de los instrumentos se hizo con esmero. En varios enfermos no hubo el menor accidente operatorio; á uno solo se le había hecho iridectomia, en cuatro hubo que prolongar la incisión de la cornea, en igual número hubo que emplear la cucharilla para extraer la catarata, en dos se perdió parte de humor vitreo, en dos quedaron restos de cristalino por extraer; pero el accidente más común fué la contusión del iris, que se anotó siete veces, la que consistió en compresiones repetidas para evacuar restos opacos, ó producidos por la cucharilla, ó en fin, el cristalino al salir, que varias veces ocasionó desgarradura del esfinter.

He observado dos formas de iritis: una dolorosa, más ó menos violenta; otra indolente.

La primera ha sido más frecuente. Empieza del 2º al 5º día, pero las hay tardías, que no se muestran hasta los 12 ó más días después de la operación; tengo anotada una á los 40 días. Se inicia la iritis dolorosa por tumefacción del borde del párpado superior, inyección de la conjuntiva bulbar profunda, contracción de la pupila y dolor superciliar y en la sien. El dolor se hace cada día más intenso, el ojo se pone más duro, el iris toma aspecto rugoso, se enturbia el humor acuoso,

impidiendo reconocer las partes profundas, hay fotofobia, se produce exudación plástica, y se forman sinequias posteriores. En ninguno de estos casos se formó pus, pero esto suele observarse.

Un período corto de incubación es señal de inflamación violenta, y de mayor duración de la enfermedad.

La variedad de iritis indolente puede sorprender por la presencia de sinequias, sin que el enfermo haya sentido dolor ni molestia. Estas iritis son tardías como he podido anotarlo á veces, del 6° al 10° día, pero en verdad, pasan generalmente desapercibidas, y el cirujano no las descubre hasta el momento en que trata de comprobar el resultado de la operación con el oftalmoscopio. El iris estará normal, pero la pupila contraida y fija. Instilando atropina la pupila se dilatará irregularmente, demostrando la presencia de una ó varias sinequias prendidas á la cristaloides. Esta iritis es generalmente menos grave que la dolorosa, pero para evitar la disminución de vista que puede traer consigo, es bueno instilar un par de gotas de una solución de atropina al levantar la venda al tercer día de la operación.

La duración de las iritis oscila de una á cinco semanas.

Ciclitis.—La inflamación del cuerpo ciliar es un grado más avanzado de la misma infección que produce iritis, y su gravedad es mayor por la importancia escepcional de esta región en la nutrición del ojo.

La inflamación queda rara vez limitada al iris; pero no hemos anotado como ciclitis más que tres casos graves en que se produjo desorganización del ojo, que se revelaba por el enturbiamiento de la cornea, obstrucción pupilar, blandura del ojo á la presión, y pérdida de la vista, síntomas de una atrofia de marcha lenta, pero que había de realizarse al cabo de algunos meses de sufrimientos.

Panoftalmia.—Ya hemos referido el caso de infección de la la cornea ocurrido en un negro que operé en el hospital civil de Cárdenas, infección que se propagó á las partes profundas determinando la supuración de todo el conteni-

do del ojo. Una complicación idéntica ocurrió en una mujer que operé de cataratas en el Asilo de Ancianos de esta ciudad en una habitación en la que se sentía olor á orines. El ojo infectado fué el que primero se operó, en el cual se había hecho iridectomia. La infección fué más lenta, empezó por dolor, el 8º día ya estaba necrosada la cornea, y después se propagó al interior, destruyéndolo.

Edema.—Las tiras de esparadrapo que uso para sostener el vendaje determinan en personas de piel fina una acción vexicante con viva rubicundez de la piel que cubre, y en derredor edema y una erupción vesiculosa. En una señora fué tan notable el fenómeno que la piel quedó roja como si lo hubiesen pintado en los puntos recubiertos por el esparadrapo. Estos trastornos duran de cinco á ocho días.

Algunas veces se ve al levantar el vendaje el 3r día un edema limitado á la piel del ángulo interno, debido á un pequeño trastorno circulatorio, que carece de importancia respecto á la curación del ojo.

Por el contrario, la inflamación y edema del borde libre del párpado superior es indicio de un trastorno por parte del iris ó del cuerpo ciliar.

Algunas veces suele verse edema de la conjuntiva en casos de pérdida de humor vitreo.

Hay otro edema de la conjuntiva mucho más grave que forma un reborde grueso alrededor de la córnea que es uno de los sintomas de panoftalmia.

Hemorragia interna.—En algunos casos raros en que están degenerados los vasos de la coroides se han visto producirse fuertes hemorragias inmediatamente después de la operación ó en los días siguientes.

En una señora de esta serie me sucedió que al día siguiente de una operación bien hecha, tuvo vómitos violentos por haberse creido pasmada, y al examinarla ví herniado el humor vitreo, la venda manchada y el ojo aun manando sangre.

Tenonitis.—Se produjo en el ojo de esta misma enferma en los días siguientes, con quémosis notable.

Secundaria.—En 23 operados quedó catarata secundaria, es decir, en una cuarta parte de los casos. Por secundaria entiendo toda opacidad que persista en el campo pupilar.

Importa distinguir dos clases: una *tenue*, otra *espesa*. La primera, que se observa con mayor frecuencia, está constituída por uno ó dos pliegues de la cápsula; se presenta por consiguiente bajo forma de una línea más ó menos quebrada ó sinuosa; se puede ver el fondo del ojo, aunque no siempre con perfecta claridad, pues la cristaloides queda con aspecto vitreo algo empañado; pero los operados tienen vista bastante buena que oscila de $\frac{1}{6}$ á $\frac{2}{3}$.

Los pliegues casi siempre son laterales, muy rara vez superiores ó inferiores.

Las secundarias espesas, que sólo hemos anotado seis veces en esta serie, están formadas por aquellos casos en que han quedado restos de cristalino envueltos en los pliegues capsulares. En las personas de edad es difícil ó imposible la reabsorción de dichas partes, que permanecen formando un velo tupido, que obstruye todo ó la mayor parte del hueco pupilar. La vista oscila de $\frac{1}{4}$ á solo contar los dedos á $0.^{m}50$ según quede ó un pequeño espacio libre hacia el centro de la pupila.

Las personas ilustradas que se ocupan en lectura ó escritura exigen á veces que se les mejore la vista, aunque hayan obtenido después de la extracción de $\frac{1}{3}$ á $\frac{1}{2}$. Podrá desgarrarse la opacidad ténue con uno ó dos cuchilletes apropiados, tratando de no hacer tracciones fuertes sobre el cuerpo ciliar.

En los casos de secundarias espesas, hay que recurrir á la iridotomia si se quiere obtener un resultado más seguro.

Complicaciones de otras enfermedades oculares.

Glaucoma.—Extraje las cataratas de ambos ojos á una joven de 33 años, que algun tiempo antes había sufrido iridectomia. Apenas se obtuvo mejoría.

A una hermana de la caridad extraje una catarata roja,

La vista fué siempre imperfecta, por haberse reconocido luego que era glaucomatosa.

Tanto en esta enferma como en otra que operé más tarde salió detrás del cristalino regular cantidad de un líquido muy fluído, como el humor acuoso, y quedar enseguida el ojo repleto con su aspecto normal.

Atrofia del nervio óptico.—Operé en una sola sesión las dos cataratas de un anciano, de 83 años, y curó sin accidente; pero mientras en O.I. dió $V=\frac{1}{3}$, con O.D. solo contaba los dedos á 2^{m} á causa de tener atrofiada la papila del nervio óptico. No se había reconocido esta complicación antes de operar.

Atrofia de la coroides.—Opero la catarata roja de un miope prometiéndome buen resultado porque percibía bien la luz; pero quedó con vista muy defectuosa por diversas placas de atrofia en la coroides, que continuaron aumentando hasta unirse algunas y hacer más deficiente la vista.

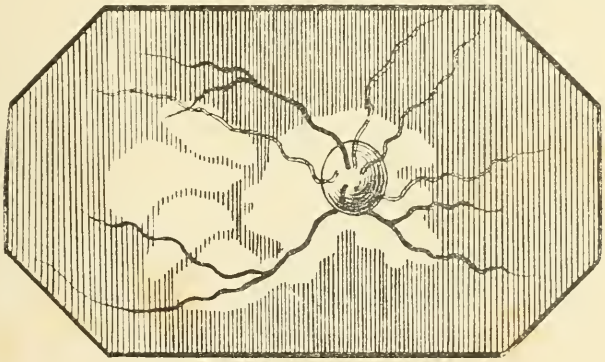

Fig. 67.—Atrofia de la coroides.

En otro enfermo ateromatoso que también operé con buen resultado inmediato, y que no logró más que $V=\frac{1}{10}$ hallé como causa una retinitis apoplectiforme y una atrofia parcial de la coroides.

NOTAS ESTADÍSTICAS.

Edades.—La mayor parte de las cataratas se operaron en indivíduos que tenían de 50 á 70 años.

— 20.....	1	— 60	37
— 30.....	1	— 70.....	26
— 40.....	3	— 80.....	10
— 50.....	9	— 90.....	6

Sexos.—Eran varones 64 y hembras 29; más del doble de los primeros.

Razas.—	Blancos.....	81
,,	Chinos	3
,,	Mulatos	2
,,	Negros	7

Resultado.—Dejando á un lado el resultado operatorio, expondremos en un cuadro la vista que se obtuvo presentándolo de un modo práctico.

Vista	Buena	1	8
		$\frac{2}{3}$	8
		$\frac{1}{2}$	14
		$\frac{1}{3}$	6
		$\frac{1}{4}$	6
		Buena	29
			71
	Mediana ..	$\frac{1}{6}$	1
		$\frac{1}{10}$	4
		Cuenta dedos	8
			13
	Mala	Percepción luminosa	5
		O	3
			8
	(Ignorada)		1

De un modo general esta clasificación es buena, pero no exacta. Nos hemos servido de la agudeza visual á distancia. Hay personas que á 5^m dan $V=\frac{1}{6}$ pero de cerca leen caracteres ordinarios de periódico. Estos casos en rigor deben contarse como buenos. He anotado dos de estos casos, lo que haría subir á 73 el número de casos buenos.

Los 29 casos apuntados con el nombre "*buenos*" son aquellos en que no llegó á medirse exactamente la vista, pero que leyeron caracteres ordinarios, reconocieron grabados, y los objetos pequeños que se les presentaron.

De los anotados con $V=\frac{1}{10}$ dos sufrieron irido-coroiditis é infiltración del colgajo de la cornea que cicatrizó dejando leucoma; otro sufrió iritis; y el cuarto fué un ateromatoso, que tenía lesiones de la retina y de la coroides.

Entre los operados que solo llegaron á contar los dedos hubo dos suceptibles de mejorar su vista, porque le impedía ver mejor una secundaria espesa; en otro dos preexistían lesiones que impedían buena vista, pues uno padecía estrabismo convergente desde la infancia y el otro coroiditis atrófica extensa. Del resto, uno padeció ciclitis, y dos hernia del iris é iritis.

Solo pudieron contar los dedos, dos ojos ya operados de glaucoma, á los que extraje su catarata en la suposición de que por este medio podría mejorar algo; pero el resultado fué nulo. Tres enfermos pasaron ciclitis graves.

Como pérdidas totales cuento dos casos de panoftalmía, y el otro por vaciamiento del humor vítreo y hemorragia consecutiva á las 16 horas de operada por vómitos que se provocó la misma enferma.

En los tres quedó el ojo reducido á un muñón.

Extracción de cristalino luxado.

Una sola vez hubo necesidad de extraer un cristalino, que hacía meses estaba luxado en la cámara anterior, determinando una ciclitis que tenía al ojo en un estado de constante irritación. La operación fué laboriosa. El cristalino que era

semi-blando, fué extraído á pedazos. Quedó una parte de aspecto calcareo, que resistió á cuantas tentativas se hicieron para extraerla.

Discisión de secundaria.

He practicado esta operación generalmente con una aguja de Bowman. Este instrumento no es apropiado; es preferible un cuchillo de buen corte que pueda seccionar la opacidad, ejerciendo la menor tracción posible sobre la región ciliar.

Para conseguirlo mejor he empleado algunas veces dos agujas, de modo que una retiene la membrana mientras la otra la desgarra.

La operación es sencilla. Basta introducir la aguja ó cuchillo á la mitad de un radio de la cornea, y hacerle atravesar después la secundaria y cortarla por un movimiento suave de la punta.

Es difícil, sin embargo, obtener la sección de la tela; lo más común es que se deje arrastrar sin romperse, ó que solo pueda ser cortada en un espacio reducido, ó que no se entreabran los lados del ojal, haciendo insignificante ó nula la pupila, ó en fin, lo que es frecuente y desagradable, que después de haber sido rota la secundaria quede un gran colgajo flotante que se interpone en la pupila y que, falto de apoyo, no se deje penetrar sino que huya al instrumento para volver á su posición primitiva cuando aquel se retira.

Se practicó esta operación 12 veces; de ellas, dos en una persona, y en otra tres.

En la mayor parte de los operados no hubo reacción, algunos sintieron dolor fuerte uno ó dos días, otro tuvo iritis, y otro ciclitis intensa.

El resultado fué regular en la mayor parte de los casos, obteniéndose alguna mejoría de la vista.

HUMOR VITREO

Extracción de cuerpo extraño.

Un pedazo de metal penetró en el ojo de un mecánico produciéndole catarata y alojándose en el cuerpo vitreo. Se declaró ciclitis.

Se extrajo la catarata y el cuerpo extraño con dificultad, pero el resultado fué nulo porque se necrosó la cornea, la ciclitis se agravó y hubo que extraer el ojo.

ABREVIATURAS

T	tensión intraocular.
V	vista.
O. D.	ojo derecho.
O. I.	ojo izquierdo.
p. l.	percepción luminosa.
d.	dióptría.
C. v.	campo visual.
n.	normal.
R	refracción.
E	enmetropia.
H.	hipermetropia.
M	miopía.
A	astigmatismo.

ERRATAS

Págs.	Linea	DICE	LEASE
40	21	segundo	primero
67	16	*muslo*	*músculo*
67	22	alguos	algunos
69	4	TRIGENICO	TRIGÉMINO
117	10	gangloinares	ganglionares
132	15	cornea	cicatriz
310	19	retinitis	neuritis
314	29	ambliopa	ambliopia
363	2	abajo indicará	indicará
375	7	*retrobullar*	*retrobulbar*
376	22	serperciliar	superciliar
382	4	ARTERO	ARTERIO

Accession no.

Author Lopez Veitia
Oftalmologia,

Call no. 19th cent
RE41
L66
2
1895